

微创弹性髓内钉和钢板内固定治疗成人胫腓骨骨折的病例对照研究

祝海炳, 张永涛, 吕和, 任富昌, 周成洪, 应昫峰
(浙江省舟山市中医院骨科, 浙江 舟山 316000)

【摘要】 目的: 对比使用弹性髓内钉和钢板固定胫腓骨骨折的临床疗效。方法: 选取 2015 年 1 月至 2022 年 12 月入院的 60 例胫腓骨骨折患者, 分为髓内钉组和钢板组, 各 30 例, 髓内钉组为采用弹性髓内钉固定, 钢板组为钢板螺钉固定。髓内钉组男 18 例, 女 12 例; 年龄 22~75(39.4±9.8) 岁; 车祸伤 24 例, 摔伤 6 例; 闭合性骨折 23 例, 开放性骨折 7 例。钢板组 30 例, 男 15 例, 女 15 例; 年龄 24~78(38.6±10.2) 岁; 车祸伤 22 例, 摔伤 8 例; 闭合性骨折 24 例, 开放性骨折 6 例。比较两组的手术时间、术中出血量、美国足踝外科协会(American Orthopedic Foot and Ankle Society, AOFAS) 踝和后足评分、腓骨临床愈合时间和伤口并发症的发生率等情况。结果: 两组患者术后均获随访, 时间 6~21(14.0±2.8) 个月。髓内钉组和钢板组比较, 髓内钉组手术时间短、出血少、腓骨临床愈合时间短、切口感染率低($P<0.05$)。髓内钉组术后出现 2 例延迟愈合, 钢板组出现 1 例不愈合, 2 例延迟愈合。末次随访踝关节功能按照 AOFAS 评分标准, 髓内钉组(88.33±4.57) 分, 优 17 例, 良 12 例, 可 1 例; 钢板组(87.00±4.14) 分, 优 16 例, 良 10 例, 可 4 例; 两组比较差异无统计学意义($P>0.05$)。结论: 弹性髓内钉治疗腓骨骨折, 具有手术时间短、术中出血少、骨折愈合时间短和切口并发症少等优点。

【关键词】 弹性髓内钉; 成人; 胫腓骨骨折; 骨折内固定

中图分类号: R683.42

DOI: 10.12200/j.issn.1003-0034.20230167

开放科学(资源服务)标识码(OSID):



Comparative study of minimally invasive titanium elastic nail and steel plate on the treatment of fracture of tibiofibular fracture in adults

ZHU Hai-bing, ZHANG Yong-tao, LYU He, REN Fu-chang, ZHOU Cheng-hong, YING Yun-feng (Department of Orthopaedics Zhoushan Hospital of Traditional Chinese Medicine, Zhoushan 316000, Zhejiang, China)

ABSTRACT Objective To compare the clinical outcomes of using elastic intramedullary nail and plate to fix fibular fracture. **Methods** The 60 patients with tibiofibular fractures admitted from January 2015 to December 2022 were divided into two groups: intramedullary nail group and plate group, 30 cases each, intramedullary nail group was treated with elastic intramedullary nail fixation group, plate group was treated with steel plate and screw fixation group. Intramedullary nail group, there were 18 males and 12 females, aged from 22 to 75 years old with an average of (39.4±9.8) years old, including 24 cases of traffic accidents injury, 6 cases of falling injury, 23 cases of closed fractures, 7 cases of open fractures. Steel plate group, there were 15 males and 15 females, aged from 24 to 78 years old with an average of (38.6±10.2) years old. The 22 cases were injured by traffic accident, 8 cases were injured by falling. The 24 cases were closed fractures and 6 cases were open fractures. The operation time, intraoperative bleeding, American Orthopedic Foot and Ankle Society (AOFAS) ankle and hind foot scores, clinical healing time of fibula and the incidence of wound complications were compared between the two groups. **Results** The patients in both groups were followed up for 6 to 21 months, with an average of (14.0±2.8) months. Compared with plate group, intramedullary nail group had shorter operative time, less bleeding, shorter clinical healing time of fibula, and lower infection rate of incision, and the difference was statistically significant ($P<0.05$). There were 2 cases of delayed healing in intramedullary nail group, 1 case of nonunion in plate group, and 2 cases of delayed healing in plate group, and there was no statistically significant difference between the two groups ($P>0.05$). In the last follow-up, according to the AOFAS scoring standard, the ankle function in intramedullary nail group was excellent in 17 cases, good in 12 cases, fair in 1 case, with an average of (88.33±4.57) points, while in plate group, excellent in 16 cases, good in 10 cases, fair in 4 cases, with an average of

基金项目: 浙江省中医药科技计划(编号: 2022ZB381)

Fund program: Zhejiang Traditional Chinese Medicine Science and Technology Plan (No. 2022ZB381)

通讯作者: 祝海炳 E-mail: 554255081@qq.com

Corresponding author: ZHU Hai-bing E-mail: 554255081@qq.com

(87.00±4.14) points; There was no statistical difference between the two groups ($P>0.05$). **Conclusion** Elastic intramedullary nail has the advantages of short operation time, less intraoperative bleeding, short fracture healing time and less incision complications in the treatment of fibular fracture, which is worthy of clinical application.

KEYWORDS Elastic intramedullary nail; Adults; Tibial and fibular fracture; Internal fixation

在日常生活及劳作中，因外力撞击或受力不均衡等因素造成的骨折现象不在少数，而胫腓骨骨折更是骨折事故中较为常见的骨折类型，总占比人体骨折现象的 12% 左右^[1]。腓骨相较于胫骨而言，前者体态更为纤细，且表面软组织覆盖面积更少，加之中下段位置更为表浅，因此受到严重外力撞击下，小腿部位更能受到高能量暴力的作用，该区域极易发生开放性骨折。就以往医学理论探究而言，腓骨通常被人认作是胫骨的辅佐骨，起到协助周遭肌肉稳定骨体结构的作用，而胫骨则被视作承重的主要骨体，不难发现，在医学思想认知上偏颇现象严重，因此以往在临床实践中腓骨骨折未得到应有的重视。基于上述医学认知，腓骨治疗领域未作过多的探索研究，一旦处理不当，易出现骨折愈合周期延长甚至不愈合的风险隐患。现在骨科医生的治疗理念也在不断转变，而且骨科内固定材料也在不断的更新和改进，临床上越来越多的腓骨骨折给予了内固定治疗。目前胫骨干骨折的“金标准”为髓内钉内固定，腓骨主流的内固定方式仍是钢板螺钉，但是钢板内固定创伤比较大，软组织剥离比较多，对于腓骨粉碎性骨折和多段骨折，固定比较困难，有时会出现伤口感染、内固定失败及骨不愈等并发症^[2]，弹性髓内钉(titanic elastic nailing, TEN)最早由法国的医生 Ligier 报道应用于儿童的四肢长管状骨折，属于微创内固定方式，近年来也不断有医生应用于成人的骨折。本研究对 2015 年 1 月至 2022 年 12 月收治的 60 例相关骨折患者进行回顾分析，对腓骨采用弹性髓内钉或钢板内固定的方式进行医治，通过随访，对两类医治手段进行对比，并系统总结梳理二者的临床效果及利弊，具体报告如下。

1 资料与方法

1.1 病例选择

纳入标准：患者年满 18 周岁；诊断参考《实用骨

科学》^[3]，包括存在直接或间接暴力外伤史，小腿肿痛、畸形、骨摩擦音等；X 线或 CT 检查显示胫腓骨骨折。开放性骨折依据 Gustilo 分型判定^[4]。排除标准：当外踝骨折或腓骨颈骨折，严重开放性骨折程度为 Gustilo III 型及以上，胫腓联合出现明显的分离；存在严重内科或精神类疾病。

1.2 一般资料

回顾性分析 2015 年 1 月至 2022 年 12 月收治的胫腓骨骨折 60 例病患，按腓骨手术方式分为微创弹性髓内钉组(髓内钉组)和钢板螺钉组(钢板组)，各 30 例。髓内钉组男 18 例，女 12 例；年龄 22~75 (39.4±9.8)岁；车祸伤 24 例，摔伤 6 例；开放性骨折 7 例(5 例 Gustilo I 型以及 2 例 Gustilo II 型)^[3]，闭合性骨折 23 例。钢板组男 15 例，女 15 例；年龄 24~78 (38.6±10.2)岁；车祸伤 22 例，摔伤 8 例；开放性骨折 6 例(4 例 Gustilo I 型以及 2 例 Gustilo II 型)，闭合性骨折 24 例。两组年龄、性别、致伤原因以及骨折类型等一般资料比较，差异无统计学意义($P>0.05$)，具有可比性。见表 1。本研究通过医院医学伦理委员会审批[批号：(2021)伦审第(51 号)]。

1.3 治疗方法

1.3.1 术前处理 开放性骨折患者清创后行急诊内固定手术，术中取细菌培养；当骨折类型为闭合性时，应对患者实施跟骨骨牵引的治疗，待骨折周遭皮肤消肿且出现自然褶皱后，方可进行手术。所有患者术前行三维 CT 检查以明确骨折移位程度，开放性骨折患者给予经验性抗感染治疗。在进行闭合性骨折手术前 30 min，静滴抗生素。

1.3.2 手术方法 采用腰麻或者硬膜外麻醉，取仰卧位，方便针对骨折处的胫骨采取髓内钉或采用钢板内固定，再对腓骨进行内固定。

(1)髓内钉组。在外踝尖部先做 1 cm 左右切口，用克氏针在 C 形臂 X 线机下确认定位后，在外踝

表 1 两组胫腓骨骨折患者术前一般资料比较

Tab.1 Comparison of general data between two groups of patients with fibular fracture before operation

组别	例数	性别/例		年龄 ($\bar{x}\pm s$)/岁	受伤至手术时间 ($\bar{x}\pm s$)/h	致伤原因/例		骨折类型/例	
		男	女			车祸伤	摔伤	闭合性	开放性
髓内钉组	30	18	12	39.4±9.8	33.2±7.8	24	6	23	7
钢板组	30	15	15	38.6±10.2	34.4±9.2	22	8	24	6
检验值		$\chi^2=0.80$		$t=0.88$	$t=0.81$	$\chi^2=0.98$		$\chi^2=0.01$	
P 值		0.89		0.79	0.62	0.68		0.754	

尖开口,反方向插入直径为 2.0~2.5 mm 的弹性髓内钉。若腓骨为简单骨折,可就骨折端直接插入弹性钉,多段骨折或者移位比较明显的腓骨骨折,复位困难,可以先采用 C 形臂 X 线机辅助下用克氏针经皮撬拨、推顶复位。若复位还是不满意, TEN 还是不能通过骨折端的,可在骨折平面做 3 cm 切口,暴露骨折端后直视下复位,以功能复位为目标,弹性钉通过骨折端后,经 C 形臂 X 线机确认复位满意及弹性钉直穿位置无误后,将弹性钉尾端做 1 cm 长度预留切断,利用专用套筒设备将钉尾进行转向并埋于皮下组织,最后将切口闭合。

(2)钢板组。在腓骨骨折的平面做皮肤以及皮下组织的切口处理,将腓骨长短肌牵开,让骨折端暴露在手术创面,经处理骨折端并确认复位无误后,选用管型钢板或重建钢板加以固定,C 形臂 X 线机下位置确认满意后进行关闭。

1.3.3 术后处理 术后两组患者均需对患肢进行抬高处理,24 h 内静滴头孢呋辛钠 1.5 g 每日 2 次,术后第 1 天皮下注射依诺肝素 0.4 ml 每日 1 次预防下肢静脉栓塞。术后第 1 天开始主动活动足趾及踝关节,术后 3 d 开始股四头肌功能锻炼,术后 1.5 个月后可增加扶拐相关的负重训练活动。

1.4 观察项目与方法

观察并比较两组手术时间、术中出血量及术后骨折愈合时间、并发症、患肢功能恢复等情况。采用美国足踝外科协会 (American Orthopedic Foot and Ankle Society, AOFAS) 针对踝关节的评分标准^[5],从疼痛、功能、力线 3 个方面进行评价,满分为 100 分,

90~99 分为优,75~89 分为良,50~74 分为可,<50 分为差。

1.5 统计学处理

采用 SPSS 20.0 软件进行数据统计分析。先使用 Shapiro-Wilk 检验来确定数据是否符合正态分布,符合正态分布的年龄、受伤至手术的时间、术中出血量、手术时间、骨折愈合时间、AOFAS 评分等定量资料,采用均数±标准差($\bar{x}\pm s$)表示,组间比较采用成组设计定量资料的 *t* 检验。两组性别、受伤原因、合并症、骨折愈合情况、切口感染情况等定性资料比较,采用 χ^2 检验进行分析。以 *P*<0.05 为差异有统计学意义。

2 结果

两组术后均获随访,时间 6~21(14.0±2.8)个月。

2.1 两组术中相关评价指标比较

髓内钉组手术时间、术中出血量、骨折愈合时间及切口感染例数均较钢板组低(*P*<0.05),见表 2。术后骨折愈合延迟情况,髓内钉组 2 例,钢板组 2 例,但钢板组同时还存在 1 例骨折不愈合的病例。

2.2 两组 AOFAS 比较

两组 AOFAS 比较,差异无统计学意义 (*P*>0.05),见表 3。髓内钉组优 17 例,良 12 例,可 1 例,钢板组优 16 例,良 10 例,可 4 例;两组比较差异无统计学意义(*P*>0.05),见表 3。典型病例影像学图片见图 1、图 2。

3 讨论

3.1 国内外胫腓骨骨折手术治疗现状

胫腓骨在下肢的位置比较表浅,随着车祸伤和

表 2 两组胫腓骨骨折患者围手术期指标比较

Tab.2 Comparison of perioperative indexes between two groups of patients with tibiofibular fracture

组别	例数	手术时间($\bar{x}\pm s$)/min	出血量($\bar{x}\pm s$)/ml	骨折愈合时间($\bar{x}\pm s$)/月	骨折愈合/例	并发症/例
髓内钉组	30	23.5±4.5	10.0±4.5	2.3±0.5	28	0
钢板组	30	38.5±10.6	30.6±10.5	3.0±0.6	27	3
检验值		<i>t</i> =2.914	<i>t</i> =5.311	<i>t</i> =3.462	$\chi^2=4.286$	$\chi^2=0.218$
<i>P</i> 值		0.006	0	0.001	0.64	0.038

表 3 两组胫腓骨骨折术后 1 年 AOFAS 评分及评级比较

Tab.3 Comparison of AOFAS scores and ratings between two groups of patients with tibiofibular fracture at 1 year after operation

组别	例数	AOFAS 评分($\bar{x}\pm s$)/分				AOFAS 评级/例			
		疼痛	功能	力线	总分	优	良	可	差
髓内钉组	30	36.67±1.32	43.30±3.34	8.37±0.81	88.33±4.57	17	12	1	0
钢板组	30	36.00±2.20	42.47±2.81	8.53±0.63	87.00±4.14	16	10	4	0
检验组		<i>t</i> =1.424	<i>t</i> =1.045	<i>t</i> =-0.891	<i>t</i> =1.183	$\chi^2=2.012$			
<i>P</i> 值		0.160	0.301	0.377	0.422	0.366			

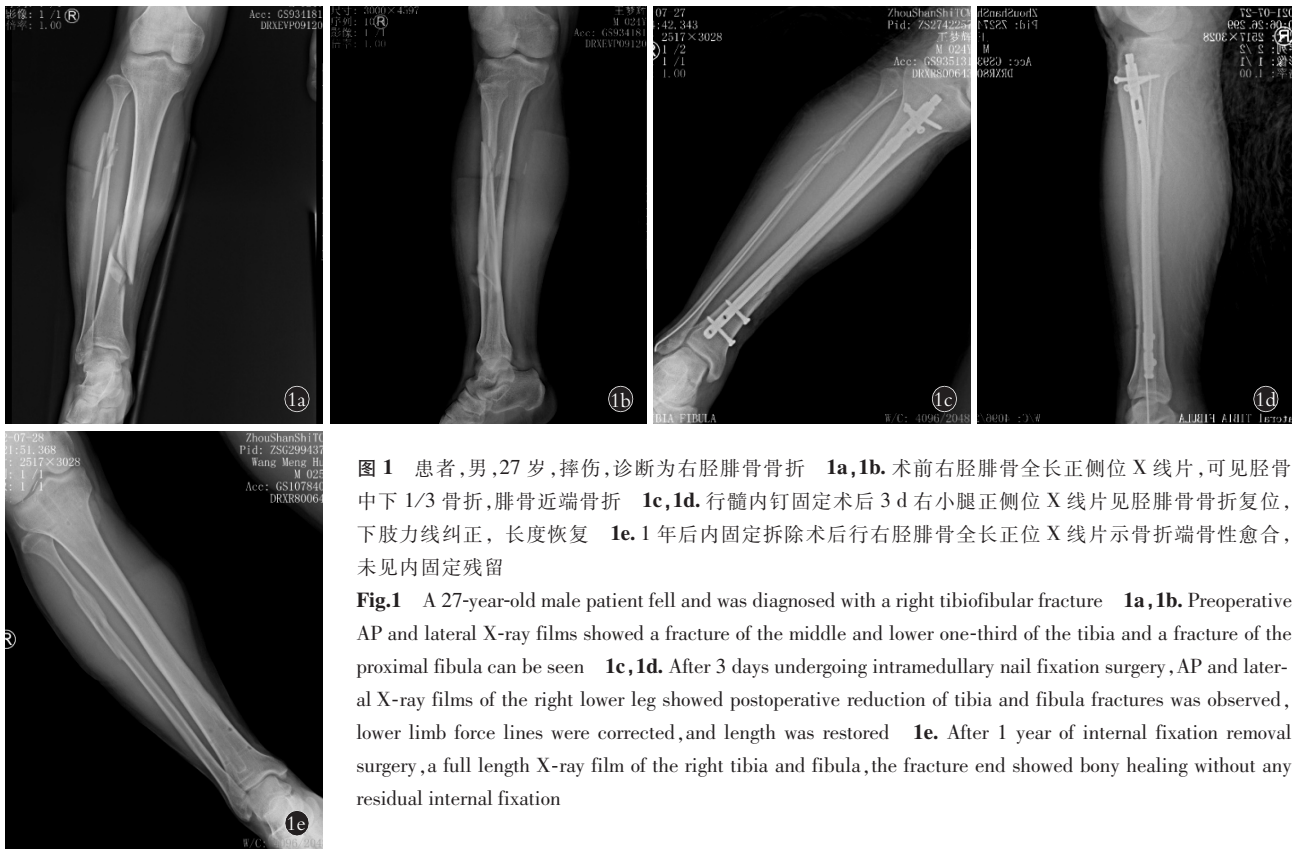


图 1 患者,男,27岁,摔伤,诊断为右胫腓骨骨折 **1a,1b**。术前右胫腓骨全长正侧位 X 线片,可见胫骨中下 1/3 骨折,腓骨近端骨折 **1c,1d**。行髓内钉固定术后 3 d 右小腿正侧位 X 线片见胫腓骨骨折复位,下肢力线纠正,长度恢复 **1e**。1 年后内固定拆除术后行右胫腓骨全长正位 X 线片示骨折端骨性愈合,未见内固定残留

Fig.1 A 27-year-old male patient fell and was diagnosed with a right tibiofibular fracture **1a,1b**. Preoperative AP and lateral X-ray films showed a fracture of the middle and lower one-third of the tibia and a fracture of the proximal fibula can be seen **1c,1d**. After 3 days undergoing intramedullary nail fixation surgery, AP and lateral X-ray films of the right lower leg showed postoperative reduction of tibia and fibula fractures was observed, lower limb force lines were corrected, and length was restored **1e**. After 1 year of internal fixation removal surgery, a full length X-ray film of the right tibia and fibula, the fracture end showed bony healing without any residual internal fixation

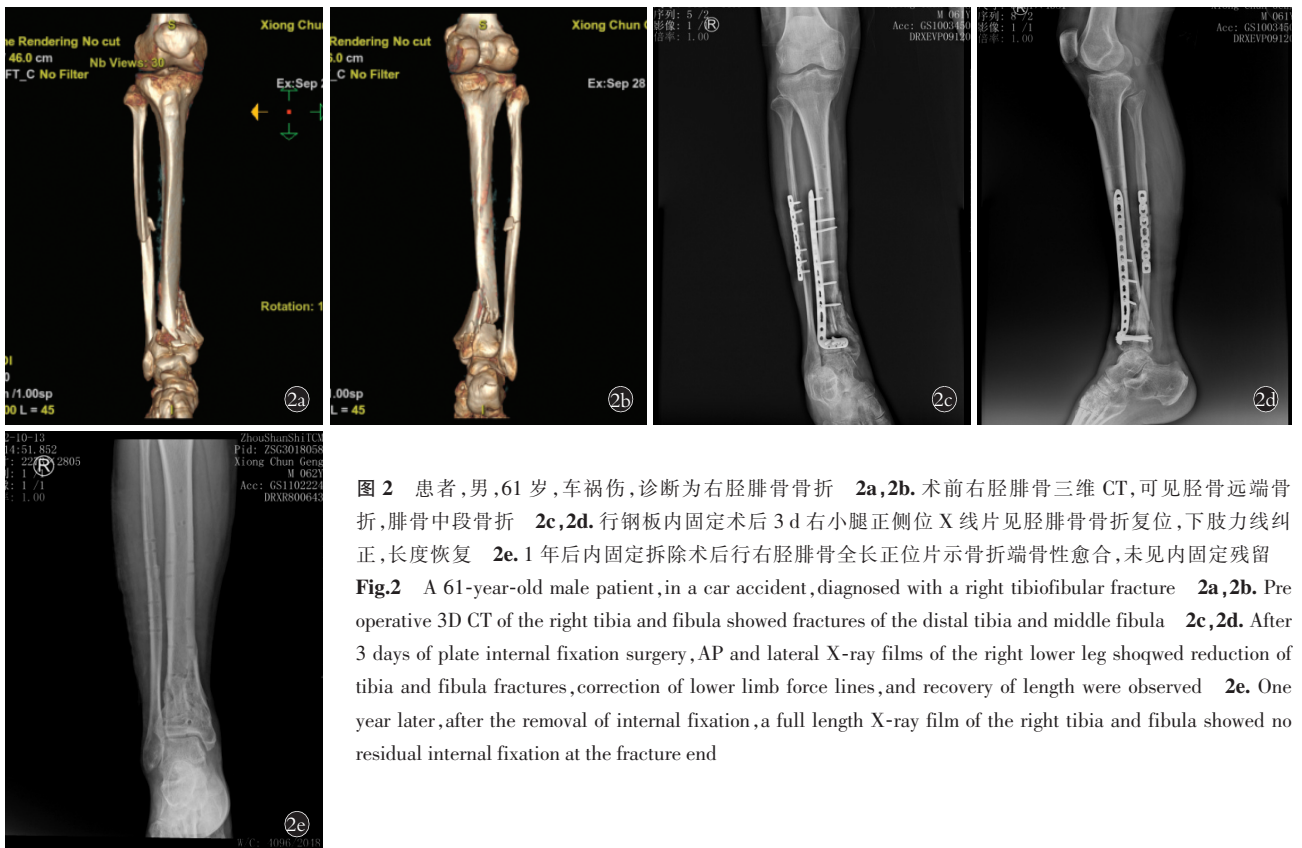


图 2 患者,男,61岁,车祸伤,诊断为右胫腓骨骨折 **2a,2b**。术前右胫腓骨三维 CT,可见胫骨远端骨折,腓骨中段骨折 **2c,2d**。行钢板内固定术后 3 d 右小腿正侧位 X 线片见胫腓骨骨折复位,下肢力线纠正,长度恢复 **2e**。1 年后内固定拆除术后行右胫腓骨全长正位片示骨折端骨性愈合,未见内固定残留

Fig.2 A 61-year-old male patient, in a car accident, diagnosed with a right tibiofibular fracture **2a,2b**. Pre operative 3D CT of the right tibia and fibula showed fractures of the distal tibia and middle fibula **2c,2d**. After 3 days of plate internal fixation surgery, AP and lateral X-ray films of the right lower leg showed reduction of tibia and fibula fractures, correction of lower limb force lines, and recovery of length were observed **2e**. One year later, after the removal of internal fixation, a full length X-ray film of the right tibia and fibula showed no residual internal fixation at the fracture end

各种高能损伤的增加,胫腓骨骨折已经成为骨科发生率较高的骨折,而腓骨常常伴随着胫骨骨折出

现,且常伴随软组织的开放性损伤,腓骨以往称为辅骨,并不直接承重,所以对腓骨的固定一直存在争

议。单涛等^[6]研究发现,胫骨愈合时间并不会受到腓骨位置固定与否的影响,腓骨可以对肌力提供平衡作用,同时维持小腿长度不受外力压制,且若骨折发生在中下段的位置,则势必会影响踝关节的稳定,因此对腓骨进行位置加固的措施十分有必要,不仅关系到胫骨力线是否正常,且对踝关节解剖结构的研究有着举足轻重的意义。宗双乐等^[7]研究发现,胫骨经髓内钉固定后方可对腓骨采取固定手段,可确保腓骨术后恢复完整且保持相同长度,胫骨经内部固定后期稳定性也可得到有效保障,助力下肢力线的恢复,若不对腓骨进行固定处置,则会加重胫腓骨稳定性缺失以及使胫骨愈合周期加长的风险隐患。而且胫腓骨下段涉及踝关节的粉碎性骨折,常常伴随着皮肤张力的增加,当胫骨内固定需要放置多块钢板时,术后伤口出现感染引发并发症的概率将增加,髓内固定是弹性髓内钉的固定方式,其皮肤张力不会被增加,因此可有效降低皮肤并发症的发生率。BERLUSCONI 等^[8]也发现,若胫腓骨发生骨折,且其创面为同一平面时,胫骨采用钢板固定,而腓骨不作加固处置,其胫骨术后不愈合率较高。在此笔者提出,若胫腓骨双骨折出现显著错位时,对胫骨以及腓骨都需采取固定的手术治疗。腓骨骨折若出现以下症状可采取固定:(1) 距离外踝 4 cm 以上的腓骨骨折。(2) 腓骨骨折呈现多段状。(3) 胫腓骨骨折为粉碎性且移位明显。(4) 腓总神经挫伤,且骨折位置处于腓骨中上段。

3.2 胫腓骨骨折髓内固定的优势及手术技巧

对骨折的胫骨进行固定,一般可采用外固定支架、交锁髓内钉、钢板材质等,但就髓内钉而言,其固定型为中心型,也可归属于应力分散式的固定方法,此法有利于术后骨痂成形,且手术创口小,是微创手术的一类,也被业内视作胫骨骨折处置的“金标准”。就当前腓骨骨折的临床经验而言,克氏针、髓内钉等为其主要手段,而其中更为常见的是钢板,1/3 管形板和重建板多见。钛制 TEN 头部状如镰刀,身形为长条式,材质为钛合金,长 300~350 mm,由法国医生 Ligier 最先报道应用于儿童股骨骨折并取得的较好效果^[9]。然后 TEN 在欧美地区得到了广泛应用,是在长管状骨折领域的关键诊疗方法^[10],小儿骨科更适合使用弹性髓内钉,尤其是骨折处为长管状骨头,例如股骨、胫骨等^[11],但随着骨科微创探究的不断深入, TEN 也开始服务于成人骨折治疗。TEN 采用钛合金良好的弹性性能,将髓腔 3 个接触点化解为推力和压力,进而促使骨折端进行复位,不仅符合生物力学特点,同时用较小的骨折创面借助弹性钉的弹性,减少一定程度的应力,确保患者术后愈合阶段骨折

端可有微动空间,促进骨痂的形成,因此选用弹性髓内钉对骨折的腓骨进行固定被视作较好方法。笔者的应用经验是 TEN 在外踝尖开口时,尽量先采用克氏针定位, C 形臂 X 线机机下确认,可有效规避外踝尖被反复开口损伤, TEN 直径则有腓骨髓腔最狭窄处决定,一般直径取值范围为 2~2.5 mm, TEN 通过骨折端后尽量插至腓骨小头的松质骨处以增加稳定性,防止退钉。简单骨折复位时,尽量调整 TEN 的镰刀状头端位置,用镰刀头来辅助骨折复位避免切开,实在复位困难可有限切开保护血供,处理尾端要谨慎,尾端尽量剪至 1 cm 以下,并向内侧翻转埋藏避免“激惹”现象发生而出现疼痛和皮肤溃破。腓骨骨折选用弹性髓内钉并非所有情况均可通用,也具备一定条件要求。鉴于其较差的抗旋转能力,若骨折端距离外踝为 4~6 cm,则一般不适用该方法。与此同时,若骨折同时伴有胫腓联合分离的现象,则需置入胫腓固定螺钉而不选择弹性髓内钉,腓骨小头以下 4 cm 内不用 TEN,这是由于骨折越靠近腓骨颈,弹性髓内钉的效用无法得到发挥。

3.3 本研究的不足

本研究对手术用时、术中患者出血量以及术后骨折临床愈合周期、伤口并发症、患肢功能恢复等情况进行对照观察,严控除上述指标以外的变量。就研究现得结果而言,髓内钉组术中用时明显比钢板组少,且出血量也优于钢板组,腓骨临床术后愈合周期也显著短于钢板组,髓内钉组切口感染风险低。但术后远期愈合率和末次随访 AOFAS 评分差异则无统计学意义。采用 TEN 进行微创手术,可加快术后功能恢复锻炼,但是,本研究并未将胫骨骨折影响考虑在内,因此 AOFAS 评分存在一定程度的偏差。

综上,当选用 TEN 手术对腓骨骨折进行干预治疗时,具备用时短、创面小、出血少、术后恢复快等优点,充分体现微创手术以及生物学内固定理念,特别适用于腓骨多段骨折和粉碎性骨折的临床治疗。

参考文献

- [1] 胡洪涌, 窦庆寅, 韩运, 等. 前外侧入路微创经皮钛板内固定手术治疗胫骨远端骨折的效果[J]. 临床骨科杂志, 2020, 23(1): 125-127.
HU H Y, DOU Q Y, HAN Y, et al. The efficacy of anterolateral approach minimally invasive percutaneous titanium plate osteosynthesis internal fixation technique in the treatment of distal tibial fractures[J]. J Clin Orthop, 2020, 23(1): 125-127. Chinese.
- [2] 柯文坤, 李明, 桂燃燃, 等. 交锁髓内钉固定术对胫腓骨骨折患者围手术期指标及关节功能的影响[J]. 中国医学创新, 2023, 20(16): 34-38.
KE W K, LI M, GUI R R, et al. Effect of interlocking intramedullary nail fixation on perioperative indexes and joint function of patients with tibiofibular fracture[J]. Med Innov China, 2023, 20(16): 34-38. Chinese.

- [3] 胥少汀,葛宝丰,徐印坎.实用骨科学[M].4版.北京:人民军医出版社,2012.
XU S T, GE B F, XU Y K. Practical orthopedics[M]. 4th ed. Beijing: People's Military Medical Press, 2012. Chinese.
- [4] 许毅博,杨立锋,马腾,等.髓内钉及钢板治疗开放性胫骨骨折患者临床特点及成本效果分析[J].中国骨伤,2022,35(6):512-520.
XU Y B, YANG L F, MA T, et al. Clinical characteristics and cost-effectiveness of intramedullary nail and plate for the treatment of open tibial fractures[J]. China J Orthop Traumatol, 2022, 35(6): 512-520. Chinese.
- [5] 张磊峰,蒋春闪,仲冬,等.胫腓骨远端开放性骨折患者应用外固定架结合 VSD 技术治疗对踝关节功能的影响[J].足踝外科电子杂志,2022,9(4):41-44,54.
ZHANG L F, JIANG C S, ZHONG D, et al. Discussion on the clinical effect of VSD technique combined with external fixator in the treatment of open distal tibia and fibula fractures[J]. Electron J Foot Ankle Surg, 2022, 9(4): 41-44, 54. Chinese.
- [6] 单涛,宁仁德,周业金,等.髓内钉治疗胫腓骨中下 1/3 骨折腓骨固定与否的疗效比较[J].中国骨伤,2020,33(1):20-26.
SHAN T, NING R D, ZHOU Y J, et al. Curative effect comparison for fixation of fibula or not for the treatment of middle and lower 1/3 fractures of tibia and fibula with intramedullary nail[J]. China J Orthop Traumatol, 2020, 33(1): 20-26. Chinese.
- [7] 宗双乐,苏立新,梁卫东,等.胫骨中远 1/3 骨折应用交锁髓内钉治疗时腓骨骨折不予固定的临床观察[J].创伤外科杂志,2020,22(2):141-144.
ZONG S L, SU L X, LIANG W D, et al. Clinical analysis of distal third tibia-fibula fractures treated by tibia intramedullary nail without fibular fixation[J]. J Trauma Surg, 2020, 22(2): 141-144. Chinese.
- [8] BERLUSCONI M, BUSNELLI L, CHIODINI F, et al. To fix or not to fix? The role of fibular fixation in distal shaft fractures of the leg[J]. Injury, 2014, 45(2): 408-411.
- [9] 汪鑫,王芳琳.钛制弹性髓内钉内固定术治疗中段胫骨创伤性骨折患儿的临床效果及对术后康复的影响[J].中国现代医学杂志,2022,32(11):91-96.
WANG X, WANG F L. Clinical observation of titanium elastic intramedullary nail in treatment of middle tibial traumatic fracture and its effect on postoperative rehabilitation[J]. China J Mod Med, 2022, 32(11): 91-96. Chinese.
- [10] 刘强,刘锴.钛制弹性髓内钉与钢板内固定治疗移位型锁骨中段骨折的临床疗效对比[J].医药论坛杂志,2020,41(11):125-128.
LIU Q, LIU K. Comparison of clinical efficacy between titanium elastic intramedullary nail and steel plate internal fixation in the treatment of displaced middle clavicle fracture[J]. J Med Forum, 2020, 41(11): 125-128. Chinese.
- [11] 毛荣春.微创 AO 钛制弹性髓内钉治疗儿童下肢长骨干骨折的临床效果观察[J].基层医学论坛,2023,27(17):21-23,38.
MAO R C. Clinical effect of minimally invasive AO titanium elastic intramedullary nail in the treatment of children's lower extremity long diaphysis fractures[J]. Med Forum, 2023, 27(17): 21-23, 38. Chinese.

(收稿日期:2023-07-25 本文编辑:朱嘉)