

# 单边双通道内镜技术治疗腰椎术后邻近节段病变的早期疗效观察

周建伟, 李矛, 迟成, 王飞, 闫辉, 唐家广

(首都医科大学附属北京同仁医院骨科脊柱外科专业组, 北京 100730)

**【摘要】** 目的:探讨单边双通道内镜技术治疗腰椎术后邻近节段病变的早期临床疗效。方法:2019 年 6 月至 2020 年 6 月采用单边双通道内镜技术治疗腰椎术后邻近节段病变患者 14 例,其中男 9 例,女 5 例,年龄 52~73 岁,2 次手术间隔时间 19~64 个月。腰椎融合术后邻近节段退变患者 10 例,腰椎非融合固定术后 4 例;均采用单边双通道内镜辅助下后路单侧椎板开窗椎管减压术或者经单侧入路潜行减压至对侧。观察手术时间、术后住院时间及并发症情况,记录术前、术后 3 d 及术后 3、6 个月随访时腰痛和腿痛的疼痛视觉模拟评分(visual analogue scale, VAS), Oswestry 功能障碍指数(Oswestry disability index, ODI), 以及改良的日本矫形外科学会腰椎功能(modified Japanese Orthopedic Association, mJOA)评分。结果:所有手术顺利完成。手术时间 32~151 min。术后 CT 示减压充分,大部分关节突关节得以保留。术后 1~3 d 下床行走,术后住院时间为 1~8 d。术后随访时间为 6~11 个月。14 例患者术后 3 周内均恢复正常生活,术后 3 d 及 3、6 个月患者的腰腿痛 VAS、ODI、mJOA 评分均明显改善。1 例术后出现脑脊液漏,给予局部加压缝合切口,保守治疗后伤口愈合;1 例术后出现马尾神经损伤表现,康复治疗于 1 个月左右逐步恢复;1 例术后出现下肢一过性疼痛加重,给予激素、脱水药物和对症处理,症状减轻,于术后 7 d 症状缓解。结论:单边双通道内镜技术用于治疗腰椎术后邻近节段病变的早期临床效果优良,为邻近节段病变的治疗提供了新的微创、非固定的选择。

**【关键词】** 腰椎; 邻近节段病变; 外科手术, 内窥镜; 手术后并发症

中图分类号:R681.5

DOI:10.12200/j.issn.1003-0034.2023.05.016

开放科学(资源服务)标识码(OSID):



## Observation of early clinical efficacy of unilateral biportal endoscopy technique in the treatment of lumbar postoperative adjacent segmental diseases

ZHOU Jian-wei, LI Mao, CHI Cheng, WANG Fei, YAN Hui, TANG Jia-guang (Department of Orthopaedic Spine Surgery, Beijing Tongren Hospital, Capital Medical University, Beijing 100730, China)

**ABSTRACT** **Objective** To investigate early clinical efficacy of unilateral biportal endoscopy technique for the treatment of lumbar postoperative adjacent segmental diseases. **Methods** Fourteen patients with lumbar postoperative adjacent segmental diseases were treated with unilateral biportal endoscopy technique from June 2019 to June 2020. Among them, there were 9 males and 5 females, aged from 52 to 73 years old, and the interval between primary and revision operations ranged from 19 to 64 months. Adjacent segmental degeneration occurred after lumbar fusion in 10 patients and after lumbar nonfusion fixation in 4 patients. All the patients received unilateral biportal endoscopy assisted posterior unilateral lamina decompression or unilateral approach to the contralateral decompression. The operation time, postoperative hospital stay and complications were observed. The visual analogue scale (VAS) of low back pain and leg pain, Oswestry Disability Index (ODI), modified Japanese Orthopaedic Association (mJOA) score were recorded before operation and at 3 days, 3 months, and 6 months after operation. **Results** All procedures were successfully completed. Surgical duration ranged from 32 to 151 min. Postoperative CT showed adequate decompression and preservation of most joints. Out of bed walking 1 to 3 days after surgery, postoperative hospital stay was 1 to 8 days, and postoperative follow-up was 6 to 11 months. All 14 patients returned to normal life within 3 weeks after surgery, and VAS, ODI, and mJOA scores improved significantly at 3 days and 3, 6 months after surgery. One patient occurred cerebrospinal fluid leak after operation, received local compression suture, and the wound healed after conservative treatment. One patient occurred postoperative cauda equina neurologic deficit, which was gradually recovered about 1 month after rehabilitation therapy. One patients advented transient pain of lower limbs after surgery, and the symptoms were relieved after 7 days of treatment with hormones, dehydration drugs and symptomatic management. **Conclusion** Unilateral biportal endoscopy technique has a good early clinical efficacy in the treatment of lumbar postoperative adjacent segmental diseases, which may

通讯作者:周建伟 E-mail:trdrzhou@163.com

Corresponding author:ZHOU Jian-wei E-mail:trdrzhou@163.com

provide a new minimally invasive, non-fixation option for the treatment of adjacent segment disease.

**KEYWORDS** Lumbar vertebrae; Adjacent segmental diseases; Surgical procedures, endoscopic; Postoperative complication

腰椎退行性疾病是目前脊柱外科治疗的热点和难点,手术特别是腰椎融合术被广泛应用于治疗腰椎退行性疾病<sup>[1]</sup>。然而早在 1956 年,ANDERSON<sup>[2]</sup>就报道了腰椎手术会对邻近的腰椎节段产生不良的影响,尤其是腰椎融合术会导致邻近节段新的退变发生或原有退变的进一步加剧。有大量文献报道脊柱融合术后邻近节段的病变(adjacent segment disease, ASDis)的发病率较非融合组明显升高,脊柱融合术是导致 ASDis 的重要因素<sup>[3-5]</sup>。ASDis 的翻修手术通常需要更长的手术切口、延长固定节段、更换内固定物,手术创伤大,出血多,易出现神经损伤等并发症<sup>[6-7]</sup>。因此,不少学者在尝试新的手术策略治疗 ASDis 疾患。单边双通道内镜技术(unilateral biportal endoscopy, UBE)是近年来发展起来的新的微创脊柱外科技术,它治疗腰椎退行性疾病具有微创、操作灵活、视野清晰、术野范围大等优势<sup>[8]</sup>。2019 年 6 月至 2020 年 6 月采用单边双通道内镜技术治疗 ASDis 患者 14 例,近期疗效优良,报告如下。

## 1 临床资料

### 1.1 病例选择

**1.1.1 纳入标准** (1)既往腰椎手术邻近节段退行性病导致的间歇性跛行、下肢放射痛和(或)下肢肌力减退、下肢麻木、感觉减退等症状,发病后非手术治疗超过 6 周效果不佳者。(2)MRI 和(或)CT 检查明确原手术节段上下邻近节段出现椎间盘突出和(或)椎管狭窄改变。(3)临床体征和症状符合发病节段。(4)症状体征不典型者,术前行选择性神经根阻滞明确病变节段为责任节段。(5)术前腰椎过屈过伸侧位 X 线片提示邻近节段无明显腰椎失稳(腰椎失稳标准为上位椎体下终板和下位椎体上终板夹角变化超过 11°,或者椎体后缘前后移位超过 3 mm)。

**1.1.2 排除标准** 初次腰椎手术患者;因感染、炎症、肿瘤、外伤等需行手术者;病变责任节段非邻近节段者;患者合并其他相关疾病影响临床疗效判断。

**1.1.3 一般资料** 本组共纳入患者 14 例,男 9 例,女 5 例,年龄 52~73 岁,2 次手术间隔时间 19~64 个月,腰椎融合术后邻近节段退变患者 10 例,腰椎非融合固定术后 4 例。纳入研究对象的患者一般情况见表 1。表 1 中病例 14 为 L<sub>1</sub>-L<sub>2</sub> 和 L<sub>5</sub>-S<sub>1</sub> 均出现病变且均有临床症状,术前分别行神经根管封闭明确责任节段,L<sub>1</sub>-L<sub>2</sub> 和 L<sub>5</sub>-S<sub>1</sub> 均为责任间隙,L<sub>1</sub>-L<sub>2</sub> 节段症状约占 70%,L<sub>5</sub>-S<sub>1</sub> 占 30%,分 2 次分别行 L<sub>1</sub>-L<sub>2</sub> 和 L<sub>5</sub>-S<sub>1</sub> 节段 UBE 手术治疗。

表 1 纳入研究对象的 14 例患者的一般情况

Tab.1 General conditions of 14 patients included in the study

病例序号	性别	年龄/岁	手术间隔时间/月	初次手术节段	初次手术类型	再次手术节段
1	男	66	45	L <sub>2</sub> -L <sub>3</sub>	融合	L <sub>1</sub> -L <sub>2</sub>
2	男	65	64	L <sub>3</sub> -L <sub>4</sub>	非融合固定	L <sub>4</sub> -L <sub>5</sub>
3	女	52	19	L <sub>3</sub> -L <sub>4</sub>	融合	L <sub>4</sub> -L <sub>5</sub>
4	男	71	51	L <sub>4</sub> -L <sub>5</sub>	非融合固定	L <sub>3</sub> -L <sub>4</sub>
5	女	73	35	L <sub>4</sub> -L <sub>5</sub>	融合	L <sub>5</sub> -S <sub>1</sub>
6	女	67	27	L <sub>5</sub> -S <sub>1</sub>	融合	L <sub>4</sub> -L <sub>5</sub>
7	男	73	22	L <sub>5</sub> -S <sub>1</sub>	融合	L <sub>4</sub> -L <sub>5</sub>
8	男	63	60	L <sub>2</sub> -L <sub>3</sub> , L <sub>3</sub> -L <sub>4</sub>	融合	L <sub>1</sub> -L <sub>2</sub>
9	男	65	34	L <sub>3</sub> -L <sub>4</sub> , L <sub>4</sub> -L <sub>5</sub>	融合	L <sub>2</sub> -L <sub>3</sub>
10	男	70	42	L <sub>3</sub> -L <sub>4</sub> , L <sub>4</sub> -L <sub>5</sub>	融合	L <sub>5</sub> -S <sub>1</sub>
11	女	64	31	L <sub>4</sub> -L <sub>5</sub> , L <sub>5</sub> -S <sub>1</sub>	融合	L <sub>3</sub> -L <sub>4</sub>
12	女	73	44	L <sub>4</sub> -L <sub>5</sub> , L <sub>5</sub> -S <sub>1</sub>	融合	L <sub>3</sub> -L <sub>4</sub>
13	男	71	33	L <sub>2</sub> -L <sub>3</sub> , L <sub>3</sub> -L <sub>4</sub> , L <sub>4</sub> -L <sub>5</sub>	非融合固定	L <sub>1</sub> -L <sub>2</sub>
14	男	71	48	L <sub>2</sub> -L <sub>3</sub> , L <sub>3</sub> -L <sub>4</sub> , L <sub>4</sub> -L <sub>5</sub>	非融合固定	L <sub>1</sub> -L <sub>2</sub> , L <sub>5</sub> -S <sub>1</sub>

## 2 治疗方法

### 2.1 手术方法

全身麻醉,俯卧位。术前透视,调整手术床使患者手术节段呈水平位,椎间隙垂直地面,以利于 C 形臂 X 线透视获取标准的腰椎正侧位。以责任椎间隙上终板中心,上下各 1.5 cm,旁开中线约 1 cm 各做 1 个横行切口,切口长约 1 cm,分别为观察通道和工作通道。观察通道和工作通道可以依据术者操作便利交换。依次切开皮肤、皮下组织,筋膜层,逐级扩张钝性分离椎板骨性表面,置入关节镜系统,选择 3 000 ml 等渗盐水作为灌洗液,保持灌洗液压力在 30~40 mmHg。经工作通道应用等离子射频刀清理软组织结构并止血,显露椎板、关节突内侧缘、黄韧带。用高速磨钻(贵州梓锐,磨钻头直径 4.5 mm,速度 50 000 r/min)去除上位椎板下缘、小关节突内侧缘、下位椎板上缘。改用椎板咬骨钳结合高速磨钻对侧隐窝和神经根管减压,椎板咬骨钳去除肥厚增生的黄韧带。对于同时合并椎间盘髓核突出的,置入神经拉钩由助手轻轻牵开神经根及硬膜囊,应用小功率等离子射频刀仔细止血,充分显露椎间盘,摘除突出髓核组织并用等离子射频于椎间盘内做椎间盘成

形,降低椎间盘突出概率。手术完成后撤除器械和关节镜,缝合切口,常规留置引流管 1 根引出体外。

### 2.2 术后处理

术后常规应用第 1 代头孢菌素 24 h 预防感染,头孢菌素过敏患者改用克林霉素。常规留置引流管 12~24 h。术后第 2 天鼓励患者佩戴软腰围下地活动,伤口缝线术后 2 周拆除。

### 3 结果

所有患者手术顺利,无术中转为开放手术的病例,无严重并发症发生。手术时间 32~151 (40.29±

19.55) min。典型病例影像学资料见图 1。

1 例术中未见明显硬脊膜损伤,术中血压平稳,术后苏醒正常,但术后出现脑脊液漏,给予局部加压缝合切口,未再次手术探查,保守治疗后伤口于 2 周愈合,患者无头疼、头晕、恶心等症状。1 例术后出现马尾神经损伤表现,表现为会阴部麻木和皮肤感觉减退,小便自行排尿困难,需要持续导尿,康复科给予电刺激和排尿训练后于 1 个月左右自主排尿逐步恢复,会阴部麻木感减轻。1 例术后出现下肢一过性疼痛加重,考虑术中牵拉神经根刺激,给予激素、脱

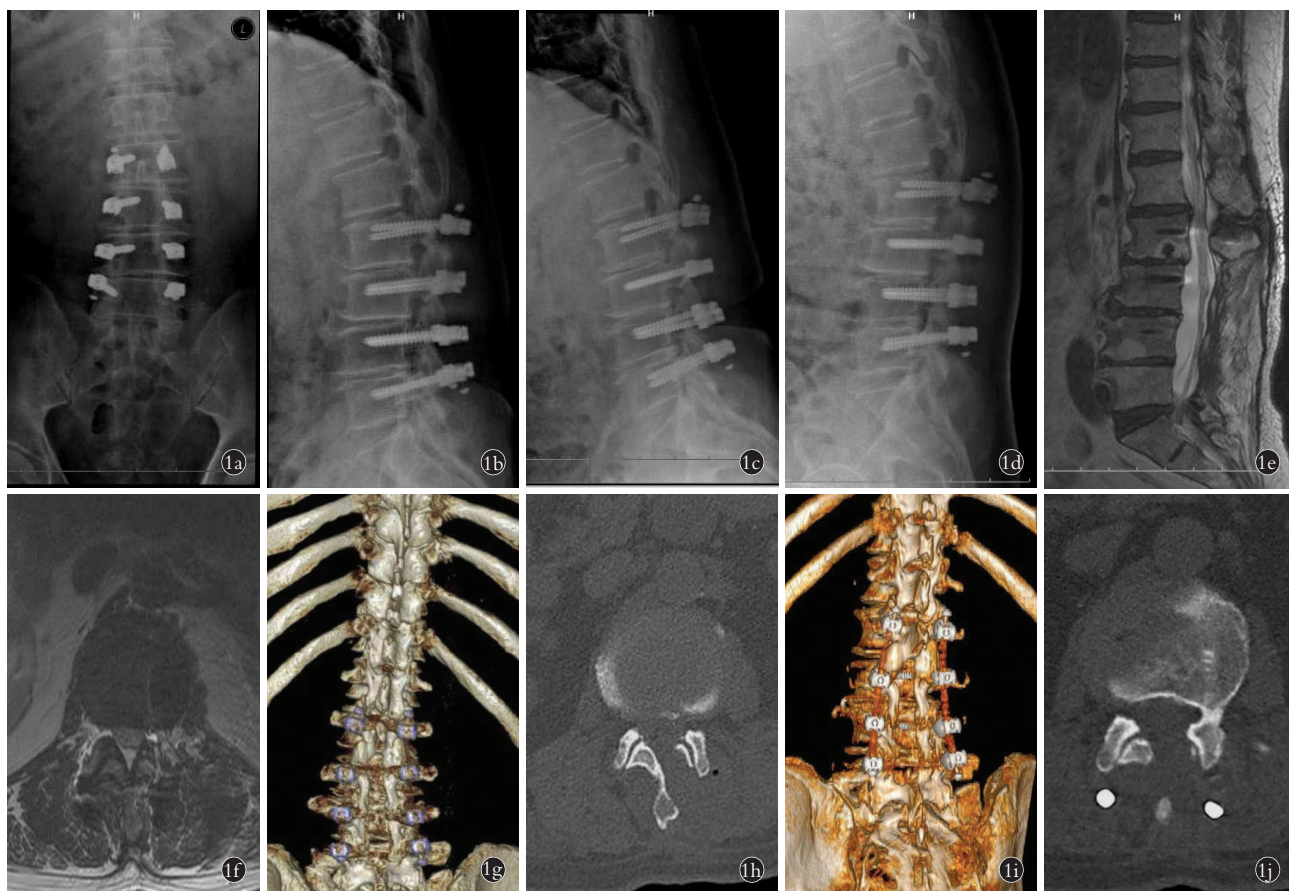


图 1 患者,男,71 岁,2017 年 10 月因腰椎多节段退变行腰椎后路减压、动态系统 Dynesys 系统内固定术治疗,2020 年 6 月再次出现腰痛并左侧下肢疼痛,伴间歇性跛行 1a. 术前腰椎正位 X 线片示腰椎多节段动态内固定系统固定术后,轻度腰椎左侧侧弯 1b. 术前腰椎侧位 X 线片可见动态固定的上位邻近节段 L<sub>1</sub>-L<sub>2</sub> 出现局限性后凸 1c, 1d. 术前腰椎过屈过伸侧位 X 线片,可见 L<sub>1</sub>-L<sub>2</sub> 间隙在过屈和过伸角度无明显改变,不存在明显失稳的情况 1e, 1f. 术前 MRI T2 相矢状位及横切位片示邻近节段 L<sub>1</sub>-L<sub>2</sub> 水平分别出现退行性改变,椎管狭窄改变。术前行 L<sub>1</sub>-L<sub>2</sub> 神经根封闭明确系责任节段 1g, 1h. 行 L<sub>1</sub>-L<sub>2</sub> 节段 UBE 手术治疗,术后 CT 三维重建和横切面显示 L<sub>1</sub>-L<sub>2</sub> 水平椎管减压,自左侧减压至右侧关节突关节,保留左侧关节突关节范围超过 50% 1i, 1j. 术后 6 个月 CT 提示 L<sub>1</sub>-L<sub>2</sub> 水平椎管减压范围保留,与术后即刻复查无明显变化

Fig.1 A 71-year-old male patient who underwent lumbar posterior decompression and dynamic Dynesys system fixation for multilevel lumbar degeneration in October 2017, and showed recurrent low back pain and left lower extremity pain with intermittent claudication in June 2020 1a. Preoperative AP X-ray of the lumbar spine showed mild left lumbar curvature after lumbar multilevel dynamic internal fixation 1b. Preoperative lateral lumbar X-ray showed localized kyphosis in fixed upper adjacent segment of L<sub>1</sub>-L<sub>2</sub> 1c, 1d. No significant changes in the angle of flexion and extension in L<sub>1</sub>-L<sub>2</sub> interspace were found by preoperative lumbar overflexion-extension lateral X-rays, without obvious instability 1e, 1f. Preoperative sagittal and transverse MRI T2 showed degenerative changes in adjacent L<sub>1</sub>-L<sub>2</sub> levels and spinal stenosis. Preoperative nerve root block identified L<sub>1</sub>-L<sub>2</sub> as the main symptom of responsible segment 1g, 1h. UBE surgery was performed on L<sub>1</sub>-L<sub>2</sub> segment. Postoperative CT three-dimensional reconstruction showed vertebral canal decompression of L<sub>1</sub>-L<sub>2</sub> levels from the left side to the right facet joint. Keep the left facet joint available more than 50% 1i, 1j. Six months after operation, the decompression range of L<sub>1</sub>-L<sub>2</sub> spinal canal was retained, and there was no significant changes compared with the postoperative immediately review

水药物和对症处理,症状减轻,分别于术后 7 d 症状缓解。术后复查 CT 示减压充分,入路侧和对侧的大部分关节突关节(超过 50%)得以保留。

所有患者术后 1~3 d 下床活动,术后住院时间为 1~8 d,随访时间 6~11 个月。14 例术后 3 周内均恢复正常生活,在随访期间均未再次手术治疗。14 例术后腰腿痛疼痛视觉模拟评分(visual analogue scale, VAS)<sup>[9]</sup>, Oswestry 功能障碍指数评分(Oswestry disability index, ODI)<sup>[10]</sup>, 改良的日本矫形外科学会腰椎功能(modified Japanese Orthopedic Association, mJOA)<sup>[11]</sup>评分均明显改善( $P<0.05$ )。见表 2。

#### 4 讨论

##### 4.1 腰椎术后邻近节段退变的原因

腰椎手术特别是腰椎融合手术会对邻近节段产生不良影响,导致邻近节段病变和退变,通常需要再次手术的翻修<sup>[3-7]</sup>。翻修手术的操作需要应对第 1 次手术的瘢痕,通常需要剥离较多软组织,创伤大,出血多,神经损伤概率高,并发症高,且疗效较差<sup>[7,12]</sup>。对于导致邻近节段病变的原因,尚不完全明确,但是一般认为有几种可能性:(1)脊柱融合术后引起邻近节段椎间盘和小关节突应力集中<sup>[3-5]</sup>。(2)正常脊柱解剖结构受到破坏<sup>[13-15]</sup>。(3)腰椎的自然退变进程也是重要致病因素<sup>[16-17]</sup>。由于腰椎的自然退变进程是不可控制的,因此,尽可能减少脊柱正常解剖结构破坏和避免融合手术引起邻近节段应力集中是规避邻

近节段病变的重要举措。

##### 4.2 腰椎术后邻近节段退变的治疗现状

对于后外侧腰椎椎间融合术(posterior lumbar interbody fusion, PLIF)及经椎间孔后路腰椎椎间融合术(transforaminal lumbar interbody fusion, TLIF)后邻近节段病变,多数采用后路延长固定融合治疗。虽然能够获得短期的较好疗效,但是手术需要广泛的软组织剥离以暴露原内固定,从而导致腰部肌肉瘢痕化,引起顽固性的慢性腰痛且手术并发症显著增高(13%),存在融合邻近节段高概率(44%)再次手术可能<sup>[7]</sup>。在采用小切口和皮质骨螺丝钉翻修邻近病变的节段,减小了对后方软组织剥离范围后,证实小切口和皮质骨轨迹(cortical bone trajectory, CBT)置钉较传统后路 PLIF 和 TLIF 能够降低再次翻修的风险,具有一定的优势<sup>[18]</sup>。采用极外侧腰椎椎间融合术(extreme lateral interbody fusion, XLIF)、斜外侧腰椎椎间融合术(oblique lumbar interbody fusion, OLIF),或者前方入路 OLIF 可以避免对腰椎后方组织的损伤,保留腰椎后方韧带复合体相对完整,用于翻修腰椎术后的邻近节段病例,获得良好临床疗效。但是 XLIF、OLIF、前路腰椎椎体间融合术(anterior lumbar interbody fusion, ALIF)技术采用是间接减压技术,对于 ASDis 发病节段椎间盘突出钙化明显者,椎间盘突出并脱垂至下位椎体后缘者突出者达不到减压效果;且间接减压效果可能不如传统 TLIF、

表 2 腰椎术后邻近节段病变 14 例患者手术前后腰腿痛 VAS、ODI 及 mJOA 评分情况

Tab.2 VAS of low back pain and leg pain, ODI and mJOA scores in 14 patients with adjacent segment disease after lumbar surgery

病例序号	腰痛 VAS/分				腿痛 VAS/分				ODI/%				mJOA 评分/分			
	术前	术后 3 d	术后 3 个月	术后 6 个月	术前	术后 3 d	术后 3 个月	术后 6 个月	术前	术后 3 d	术后 3 个月	术后 6 个月	术前	术后 3 d	术后 3 个月	术后 6 个月
1	7	2	3	3	9	3	3	2	91	42	33	29	6	20	21	22
2	6	1	2	3	7	2	4	2	68	37	36	24	7	26	25	27
3	5	1	1	1	7	1	3	2	73	22	27	22	10	22	19	23
4	6	3	1	2	6	2	2	2	55	17	23	21	12	25	25	25
5	9	2	4	2	9	4	3	2	92	31	34	21	9	22	21	23
6	4	1	3	2	6	2	3	2	63	27	37	19	15	24	24	26
7	5	2	1	2	7	3	4	3	70	32	29	27	12	23	21	21
8	5	2	1	3	7	2	2	1	71	41	34	33	13	25	22	22
9	3	0	0	0	5	1	1	1	55	19	31	23	15	28	27	26
10	4	1	1	2	6	1	2	3	59	24	27	33	19	29	27	28
11	5	3	2	2	7	1	3	1	77	33	37	20	16	21	22	24
12	5	2	2	2	7	3	3	1	72	30	31	16	12	25	26	26
13	8	2	3	3	9	3	3	2	89	38	41	18	7	19	22	24
14*	8	3	4	4	9	2	1	2	88	37	37	24	10	28	26	27

注: \*系 2 次单边双通道内镜手术,手术间隔 1 周,以第 2 次手术后为准统计评分变化

PLIF 直接减压<sup>[19-23]</sup>。此外,由于同样是进行脊柱融合手术,XLIF、OLIF、ALIF 技术并不能避免融合后引起邻近节段椎间盘和小关节突应力集中,同样存在融合邻近节段继续病变和继续翻修的可能<sup>[24]</sup>。

李冬月等<sup>[25]</sup>采用棘突间非融合装置 Coflex 动态固定系统 Topping-off 技术,认为 Coflex 能够承担邻近段腰椎节段的部分应力和活动度,能够减缓邻近节段的退变。王振林<sup>[26]</sup>研究发现,棘突间动态固定装置同样存在邻近节段的退变情况,约为 7.9%,但是低于腰椎融合组。梁昌详等<sup>[27]</sup>采用椎管减压棘突间 Coflex 置入术治疗 L<sub>4,5</sub> 退变性腰椎管狭窄症 5 年的随访发现,棘突间非融合组和融合组在邻近节段退变的发生率上并差异无统计学意义。KRIEG 等<sup>[28]</sup>采用在腰椎融合手术的邻近节段弹性棒固定的 Topping-off 技术,在随访 13 个月时发现仍然存在较高的邻近节段病变(18.8%)和内植物移位(11.6%)的情形,翻修的比例为 16.4%,其中 50.4%是由于 ASDis 而进行的翻修。总体看来,非融合技术较传统腰椎融合手术对减缓邻近节段病变具有一定优势,但是仍存在较高比例的 ASDis 病例需要再次手术。

#### 4.3 微创脊柱内镜技术在腰椎邻近节段退变的应用

随着近年微创脊柱内镜技术的发展,手术对于脊柱正常解剖结构的破坏明显减少(微乎其微),理论上应该可以减少 ASDis 的发生率。徐峰等<sup>[29]</sup>和李涛等<sup>[30]</sup>采用侧方入路椎间孔镜对腰椎融合术后邻近节段椎间盘突出和(或)狭窄进行翻修,避开第 1 次手术的后方入路,从而避免对腰椎后方软组织的损伤,取得良好的临床效果。王震等<sup>[31]</sup>采用经椎间孔内镜脊柱系统(transforaminal endoscopic spine system, TESSEY)翻修腰椎邻近节段退变导致的腰腿痛,也获得良好疗效。但是,采用单轴脊柱内镜其视野有限,镜下操作效率偏低,对于主要来源于后方的狭窄减压难度大,且学习曲线较为陡峭,进一步推广受限。

#### 4.4 UBE 技术的优势和在腰椎术后邻近节段退变中的应用

单边双通道技术(unilateral biportal endoscopy, UBE)是近年来逐渐完善的脊柱内镜技术。DE ANTONI 等<sup>[32]</sup>于 1996 年首次报道了关节镜辅助下 2 个独立通道在腰椎手术中的应用。HEO 等<sup>[33]</sup>于 2017 年首次提出了 UBE 技术的概念。双通道技术的优势在于采用 2 个经皮通道,2 个通道均无管道限制,对切口及椎旁肌无扩张挤压;浮动的内窥镜和减压器械呈“V”形关系,且相互分离,互不干扰,可随意倾斜和移动,操作方便灵活,活动空间大;持续的压力水流灌洗有助于形成工作空间,减少出血并保

持清晰的手术视野;术中可利用普通手术器械进行减压操作,工作效率高且费用低<sup>[34-35]</sup>。操作中广泛应用高速磨钻动力,效率高且安全。PRANATA 等<sup>[36]</sup>和 HEO 等<sup>[37]</sup>分别比较了单边双通道内镜技术和椎间孔镜以及显微镜下单边入路双侧椎管减压术,认为相对显微镜下椎管减压术,单边双通道内镜下中央椎管减压和对侧神经管道减压减小了创伤,手术时间短,术中出血少,术后住院时间短,患者术后腰背痛较少,而手术减压效果相当。更重要的是,UBE 的入路被广大脊柱外科医师熟悉,便于推广应用。

笔者在应用 UBE 治疗腰椎术后邻近节段病变中发现,同传统后路翻修手术比较,UBE 无须剥离软组织,手术出血少,创伤小,恢复快。同单轴脊柱内镜,如 TESSEY 技术和经脐单孔腹腔镜手术(umbilical laparoendoscopic single-site surgery, ULESS)等比较,UBE 操作方便灵活,活动空间大,采用高速磨钻和大功率射频器械,操作效率显著提高,特别是处理骨性狭窄和钙化椎间盘组织,同时能够有效减少不必要的关节突关节的切除,能够保留关节突在 50% 以上不会导致腰椎稳定性明显下降<sup>[38]</sup>。UBE 的基本减压流程类似常规后路手术,学习曲线平坦。笔者的经验在操作 20 例左右既可以熟练掌握基本技术,又可以进行 UBE 下的腰椎翻修手术。

UBE 采用大功率射频系统,显著提高了手术效率;但是,笔者在翻修手术中,早期病例中发现有 1 例 L<sub>1</sub>-L<sub>2</sub> 翻修的患者术后出现马尾神经损伤改变,表现为会阴部麻木,皮肤感觉减退,术后拔出尿管后自主排尿困难,需要持续导尿。本例患者术后康复科给予电刺激和康复训练,术后 3 周逐步恢复自主排尿,会阴部麻木明显减轻。本组患者术中操作并未见明确操作失误而导致硬脊膜损伤和脑脊液漏。考虑可能的原因有:(1)患者系高位腰椎手术,腰骶膨大部,马尾神经起始部神经束较为集中,容易出现副损伤。(2)翻修手术瘢痕增生明显,需要频繁使用大功率射频系统清理瘢痕组织,高频射频的电传导可能会导致马尾神经损伤。因而考虑对高位腰椎的手术,降低射频功率和使用频次,可能会降低发生马尾神经损伤的概率。尚需要进一步积累病例进行相关研究。

#### 4.5 本研究不足

UBE 技术用于治疗腰椎术后邻近节段病变的能够获得良好的早期临床效果,但是由于本组病例数量有限,且随访时间较短,其远期疗效仍然需要进一步的扩大样本数量和长期随访研究。

#### 参考文献

- [1] KAISER M G, ECK J C, GROFF M W, et al. Guideline update for the performance of fusion procedures for degenerative disease of the

- lumbar spine. Part 1: introduction and methodology[J]. *J Neurosurg Spine*, 2014, 21(1): 2-6.
- [2] ANDERSON C E. Spondylolysis following spine fusion[J]. *J Bone Joint Surg Am*, 1956, 38-A(5): 1142-1146.
- [3] EKMAN P, MÖLLER H, SHALABI A, et al. A prospective randomised study on the long-term effect of lumbar fusion on adjacent disc degeneration[J]. *Eur Spine J*, 2009, 18(8): 1175-1186.
- [4] QUINNELL R C, STOCKDALE H R. Some experimental observations of the influence of a single lumbar floating fusion on the remaining lumbar spine[J]. *Spine (Phila Pa 1976)*, 1981, 6(3): 263-267.
- [5] YANG S W, LANGRANA N A, LEE C K. Biomechanics of lumbosacral spinal fusion in combined compression-torsion loads[J]. *Spine (Phila Pa 1976)*, 1986, 11(9): 937-941.
- [6] 叶记超, 沈慧勇. 腰椎融合术后邻近节段病变[J]. *中华骨科杂志*, 2017, 37(20): 1294-1299.
- YE J C, SHEN H Y. Adjacent segment disease and degeneration after lumbar spine surgery[J]. *Chin J Orthop*, 2017, 37(20): 1294-1299. Chinese.
- [7] 陈志明, 吴继功, 姬勇, 等. 经椎间孔腰椎间融合术治疗腰椎融合术后邻近节段病变的中长期疗效及并发症分析[J]. *临床骨科杂志*, 2021, 24(2): 153-158.
- CHEN Z M, WU J G, JI Y, et al. The middle-long term efficacy and complications analysis of transforaminal lumbar interbody fusion in the treatment of adjacent segment disease after lumbar fusion[J]. *J Clin Orthop*, 2021, 24(2): 153-158. Chinese.
- [8] 田大胜, 刘建军, 朱斌, 等. 单边双通道内镜技术治疗腰椎间盘突出症和腰椎椎管狭窄症[J]. *中华骨科杂志*, 2020, 40(17): 1155-1164.
- TIAN D S, LIU J J, ZHU B, et al. Unilateral biportal endoscopic technique for lumbar disc herniation and lumbar spinal stenosis[J]. *Chin J Orthop*, 2020, 40(17): 1155-1164. Chinese.
- [9] 孙兵, 车晓明. 视觉模拟评分法(VAS)[J]. *中华神经外科杂志*, 2012, 28(6): 645.
- SUN B, CHE X M. Visual analogue scale(VAS)[J]. *J Chin Exp Med*, 2012, 28(6): 645. Chinese.
- [10] FAIRBANK J C, PYNSENT P B. The Oswestry disability index[J]. *Spine (Phila Pa 1976)*, 2000, 25(22): 2940-2952. discussion 2952.
- [11] MOCHIZUKI T, YANO K, IKARI K, et al. Association between low back pain and quality of life in patients with rheumatoid arthritis according to patient-reported outcomes using the Japanese Orthopaedic Association Back Pain Evaluation Questionnaire (JOABPEQ): a cross-sectional study[J]. *Mod Rheumatol*, 2021, 31(5): 992-996.
- [12] 陆海涛, 袁峰, 杨宇明, 等. 短节段与长节段固定融合修复退变性脊柱侧凸的 Meta 分析[J]. *中国组织工程研究*, 2016, 20(13): 1970-1976.
- LU H T, YUAN F, YANG Y M, et al. A meta-analysis of short fusion versus long fusion for degenerative scoliosis[J]. *Chin J Tissue Eng Res*, 2016, 20(13): 1970-1976. Chinese.
- [13] LAI P L, CHEN L H, NIU C C, et al. Relation between laminectomy and development of adjacent segment instability after lumbar fusion with pedicle fixation[J]. *Spine (Phila Pa 1976)*, 2004, 29(22): 2527-2532; discussion 2532.
- [14] LIM T K, LEE SANG GU, PARK C W, et al. Comparative analysis of adjacent levels of degeneration and clinical outcomes between conventional pedicle screws and percutaneous pedicle screws in treatment of degenerative disease at L<sub>3-5</sub>; A preliminary report[J]. *Korean J Spine*, 2012, 9(2): 66.
- [15] CHEN C S, FENG C K, CHENG C K, et al. Biomechanical analysis of the disc adjacent to posterolateral fusion with laminectomy in lumbar spine[J]. *J Spinal Disord Tech*, 2005, 18(1): 58-65.
- [16] BODEN S D, DAVIS D O, DINA T S, et al. Abnormal magnetic-resonance scans of the lumbar spine in asymptomatic subjects. A prospective investigation[J]. *J Bone Joint Surg Am*, 1990, 72(3): 403-408.
- [17] ELFERING A, SEMMER N, BIRKHOFFER D, et al. Risk factors for lumbar disc degeneration: a 5-year prospective MRI study in asymptomatic individuals[J]. *Spine (Phila Pa 1976)*, 2002, 27(2): 125-134.
- [18] 丁红涛, 海涌, 刘玉增, 等. 腰椎后路融合术应用皮质骨轨迹螺钉内固定对邻近节段退变的影响[J]. *中华医学杂志*, 2020, 100(43): 3437-3442.
- DING H T, HAI Y, LIU Y Z, et al. Effect of posterior lumbar fusion on the degeneration of adjacent segments using cortical bone trajectory screw fixation[J]. *Natl Med J China*, 2020, 100(43): 3437-3442. Chinese.
- [19] 俞仲翔, 詹红生, 史萌, 等. OLIF 与 PLIF 治疗腰椎融合术后邻近节段退变临床疗效比较[J]. *局解手术学杂志*, 2019, 28(9): 701-705.
- YU Z X, ZHAN H S, SHI M, et al. Clinical efficacy of oblique lumbar interbody fusion and posterior lumbar interbody fusion for adjacent segment degeneration after lumbar fusion[J]. *J Rag Anat Oper Surg*, 2019, 28(9): 701-705. Chinese.
- [20] 杨立进, 陈博来, 杨一帆, 等. 微创斜外侧腰椎椎间融合术治疗腰椎融合术后邻近节段退行性变[J]. *脊柱外科杂志*, 2019, 17(1): 18-24.
- YANG L J, CHEN B L, YANG Y F, et al. Minimally invasive oblique lateral lumbar interbody fusion for adjacent segment degeneration after lumbar fusion[J]. *J Spinal Surg*, 2019, 17(1): 18-24. Chinese.
- [21] 沈俊宏, 王建, 刘超, 等. 斜外侧腰椎椎间融合术治疗单节段腰椎退变性疾病的近期疗效[J]. *中华骨科杂志*, 2017, 37(16): 997-1005.
- SHEN J H, WANG J, LIU C, et al. Short-term clinical outcome of single level degenerative lumbar diseases treated by minimally invasive surgery oblique lumbar interbody fusion[J]. *Chin J Orthop*, 2017, 37(16): 997-1005. Chinese.
- [22] 王凯, 菅凤增, 孙澎, 等. 斜外侧腰椎椎间融合术对腰椎退行性疾病的间接减压效果[J]. *中华神经外科杂志*, 2018, 34(7): 704-708.
- WANG K, JIAN F Z, SUN P, et al. Indirect decompression of oblique lateral interbody fusion for degenerated lumbar disease[J]. *Chin J Neurosurg*, 2018, 34(7): 704-708. Chinese.
- [23] 赵凤东, 苏优乐图, 倪东亮, 等. 小切口经腹膜前路腰椎椎间融合术治疗复发性腰椎间盘突出症[J]. *中华骨科杂志*, 2014, 34(3): 258-264.
- ZHAO F D, ZHAO F D, NI D L, et al. Mini-open ALIF in the treatment of patients with recurrent lumbar disc herniation[J]. *Chin J Orthop*, 2014, 34(3): 258-264. Chinese.
- [24] DU C F, CAI X Y, GUI W, et al. Does oblique lumbar interbody

- fusion promote adjacent degeneration in degenerative disc disease: a finite element analysis[J]. *Comput Biol Med*, 2021, 128: 104122.
- [25] 李冬月, 海涌, 孟祥龙, 等. Topping-off 与融合固定治疗退行性腰椎疾病的临床疗效及邻近节段退变的对比研究[J]. *中国矫形外科杂志*, 2017, 25(11): 967-973.  
LI D Y, HAI Y, MENG X L, et al. Topping-off versus fusion for treatment of degenerative lumbar disease: clinical outcomes and influence on adjacent segment degeneration[J]. *Orthop J China*, 2017, 25(11): 967-973. Chinese.
- [26] 王振林. Coflex 系统治疗腰椎管狭窄症的中期疗效及对相邻节段退变影响的临床研究[D]. 西安: 第四军医大学, 2016.  
WANG Z L. Mid-term clinical outcomes of coflex interspinous dynamic tabilization for lumbar spinal Stenosis and the effect on adjacent segment degeneration[D]. Xi'an: The Fourth Military Medical University, 2016. Chinese.
- [27] 梁昌详, 昌耘冰, 沈梓维, 等. 椎管减压棘突间 Coflex 置入术治疗 L<sub>4/5</sub> 退变性腰椎管狭窄症的 5 年随访结果[J]. *中国脊柱脊髓杂志*, 2014, 24(12): 1072-1078.  
LIANG C X, CHANG Y B, SHEN Z W, et al. Result of 5-year follow-up of lumbar spinal decompression plus Coflex interlaminar placement for degenerative lumbar spinal stenosis[J]. *Chin J Spine Spinal Cord*, 2014, 24(12): 1072-1078. Chinese.
- [28] KRIEG S M, BALSER N, PAPE H, et al. Topping-off technique for stabilization of lumbar degenerative instabilities in 322 patients [J]. *J Neurosurg Spine*, 2019: 1-7.
- [29] 徐峰, 李涛, 康辉, 等. 经皮椎间孔镜治疗腰椎融合术后邻近节段椎间盘突出或狭窄症的研究[J]. *华南国防医学杂志*, 2018, 32(2): 101-105.  
XU F, LI T, KANG H, et al. Clinical efficacy of percutaneous transforaminal endoscopic discectomy for adjacent segments lumbar disc herniation or Stenosis after lumbar spinal fusion[J]. *Mil Med J South China*, 2018, 32(2): 101-105. Chinese.
- [30] 李涛, 徐峰, 徐彬, 等. 椎间孔镜技术治疗腰椎融合后临近节段病变的临床疗效[J]. *中国矫形外科杂志*, 2017, 25(2): 170-173.  
LI T, XU F, XU B, et al. Percutaneous endoscopic lumbar discectomy for treatment of adjacent segment degeneration following lumbar fusion surgery[J]. *Orthop J China*, 2017, 25(2): 170-173. Chinese.
- [31] 王震, 后灵芝, 万雄. 经椎间孔 TESSYS 技术治疗腰椎固定融合术后邻近节段退行性改变致腰腿痛效果观察[J]. *中华实用诊断与治疗杂志*, 2018, 32(3): 269-271.  
WANG Z, HOU L Z, WAN X. Effect of transforaminal endoscopic technique on lumbocruural pain induced by adjacent segment degeneration after lumbar interbody fusion[J]. *J Chin Pract Diagn Ther*, 2018, 32(3): 269-271. Chinese.
- [32] DE ANTONI D J, CLARO M L, POEHLING G G, et al. Translaminar lumbar epidural endoscopy: anatomy, technique, and indications[J]. *Arthroscopy*, 1996, 12(3): 330-334.
- [33] HEO D H, SON S K, EUM J H, et al. Fully endoscopic lumbar interbody fusion using a percutaneous unilateral biportal endoscopic technique: technical note and preliminary clinical results[J]. *Neurosurg Focus*, 2017, 43(2): E8.
- [34] SOLIMAN H M. Irrigation endoscopic discectomy: a novel percutaneous approach for lumbar disc prolapse [J]. *Eur Spine J*, 2013, 22(5): 1037-1044.
- [35] HWA EUM J, HWA HEO D, SON S K, et al. Percutaneous biportal endoscopic decompression for lumbar spinal stenosis: a technical note and preliminary clinical results[J]. *J Neurosurg Spine*, 2016, 24(4): 602-607.
- [36] PRANATA R, LIM M A, VANIA R, et al. Biportal endoscopic spinal surgery versus microscopic decompression for lumbar spinal Stenosis: a systematic review and meta-analysis[J]. *World Neurosurg*, 2020, 138: e450-e458.
- [37] HEO D H, LEE DONG CHAN, PARK C K. Comparative analysis of three types of minimally invasive decompressive surgery for lumbar central stenosis: biportal endoscopy, uniportal endoscopy, and microsurgery[J]. *Neurosurg Focus*, 2019, 46(5): E9.
- [38] SUN W, XUE C, TANG X Y, et al. Selective versus multi-segmental decompression and fusion for multi-segment lumbar spinal stenosis with single-segment degenerative spondylolisthesis[J]. *J Orthop Surg Res*, 2019, 14(1): 46.

(收稿日期: 2022-07-18 本文编辑: 王宏)