

锁定加压钢板联合内侧支撑钢板治疗骨质疏松性肱骨近端粉碎性骨折

梅正峰, 雷文涛, 黄东辉, 马伟, 潘国标, 倪凌之, 韩志伟
(浙江中医药大学附属杭州第三医院, 浙江 杭州 310000)

【摘要】 目的: 探讨肱骨近端外侧锁定加压钢板联合内侧支撑钢板治疗骨质疏松性肱骨近端粉碎性骨折的临床疗效。方法: 自 2017 年 5 月至 2021 年 12 月采用肱骨近端外侧锁定加压钢板联合内侧支撑钢板治疗 12 例骨质疏松性肱骨近端粉碎性骨折患者, 男 5 例, 女 7 例; 年龄 55~78 岁; 骨密度 $< -2.5 \text{ g/cm}^3$; 伤后至手术时间 2~6 d。Neer 分型: III 型骨折 7 例; IV 型骨折 4 例; VI 型 1 例。观察患者手术并发症及内固定情况, 并于术后 6 个月采用 Constant-Murley 评分评价肩关节功能。结果: 术后伤口 I 期愈合。12 例患者均获得随访, 时间 6~18 个月。肱骨头塌陷坏死 1 例, 肱骨头内翻 1 例, 无肩关节撞击、内固定松动等并发症发生。术后 6 个月 Constant-Murley 肩关节评分 45~90 分, 其中优 6 例, 良 3 例, 差 3 例。结论: 锁定加压钢板联合内侧支撑钢板固定可有效重建肱骨内侧柱支撑, 加强骨折稳定性, 术后疗效满意。但因未设立对照组, 术后肩关节功能未多次评价, 不能动态反应肩关节功能变化。

【关键词】 肱骨; 骨折, 粉碎性; 骨质疏松; 骨折固定术
中图分类号: R683.41

DOI: 10.12200/j.issn.1003-0034.2022.12.016

开放科学(资源服务)标识码(OSID):



Locking compression plate combined with medial buttress plate for the treatment of osteoporotic comminuted proximal humerus fractures MEI Zheng-feng, LEI Wen-tao, HUANG Dong-hui, MA Wei, PAN Guo-biao, NI Ling-zhi, and HAN Zhi-wei. Hangzhou Third Hospital Affiliated to Zhejiang Chinese Medical University, Hangzhou 310000, Zhejiang, China

ABSTRACT Objective: To explore clinical effect of lateral locking compression plate combined with medial buttress plate in treating osteoporotic comminuted fractures of proximal humerus. **Methods:** From May 2017 to December 2021, 12 patients with osteoporotic comminution of proximal humerus were treated by lateral locking compression plates combined with medial buttress plates, including 5 males and 7 females, aged from 55 to 78 years old, bone mineral density (BMD) less than -2.5 g/cm^3 , the time from injury to operation was from 2 to 6 days. According to Neer classification, 7 patients were type III, 4 patients were type IV and 1 patient was type VI. Postoperative complications, fracture healing and internal fixation were observed and Constant-Murley score of shoulder joint was used to evaluate clinical effects at 6 months after operation. **Results:** Postoperative wound healed well at stage I. All patients were followed up from 6 to 18 months. Humeral head collapse and necrosis occurred in 1 patient and humeral head varus in 1 patient. No impact of shoulder joint, internal fixation loosening occurred. Constant-Murley score at 6 months ranged from 45 to 90 points, and 6 patients got excellent result, 3 good, and 3 poor. **Conclusion:** Locking compression plate combined with medial buttress plate could effectively reconstruct medial humeral column support and enhance fracture stability, and receive satisfactory clinical results. However, no control group was established in this study, and function of shoulder joint has not been evaluated many times after operation, so it cannot dynamically reflect changes of shoulder joint function.

KEYWORDS Humerus; Fractures, comminuted; Osteoporosis; Fracture fixation

肱骨近端骨折(proximal humerus fracture, PHF)临床比较多见, 占有骨折的 4%~5%, 占肱骨骨折的 45%^[1]。对于 Neer 分型^[2]: I-II 型骨折可采用保守治疗获得满意效果, 而 III-IV 型骨折建议手术内固定治疗^[2-3]。但是骨质疏松性肱骨近端粉碎性骨折由于骨折粉碎、骨质缺损、术中内侧柱修复困难等, 术

后并发症较多, 如内固定松动、肱骨头内翻、肱骨头坏死、肩关节功能差等^[3]。为此, 出现了取腓骨支撑植骨、内侧柱支撑钢板、骨水泥填充肱骨头, 甚至肩关节置换术等方法治疗。自 2017 年 5 月至 2021 年 12 月, 采用肱骨近端外侧锁定加压钢板联合内侧支撑钢板治疗 12 例骨质疏松性肱骨近端粉碎性骨折, 特别是伴有内侧柱不稳患者, 现报告如下。

1 临床资料

本组 12 例, 男 5 例, 女 7 例; 年龄 55~78 岁, 骨

通讯作者: 梅正峰 E-mail: meizhengfeng@126.com

Corresponding author: MEI Zheng-feng E-mail: meizhengfeng@126.com

密度 (bone mineral density BMD) < -2.5 g/cm³。骨折 Neer 分型: III 型 7 例, IV 型 4 例, VI 型 1 例 (肱骨上端骨折伴盂关节脱位)。受伤原因: 跌倒伤 6 例, 交通伤 4 例, 高处坠落伤 2 例。右侧 8 例, 左侧 4 例。合并肋骨骨折 2 例, 面部骨折 1 例, 肱骨头脱位 1 例, 肩袖撕裂 2 例 (肱骨头脱位)。伤后至手术时间 2~6 d。12 例患者术前一般资料见表 1。

2 治疗方法

2.1 手术方法

全身麻醉后, 采用沙滩椅位, 常规消毒、铺巾, 取胸大肌—三角肌切口长 10~12 cm, 切开皮肤及皮下组织, 识别和显露三角肌—胸大肌间隙及头静脉, 避免损伤头静脉, 在此间隙钝性分离暴露骨折端。首先确认大结节的位置, 上肢置于外展内旋位对大结节骨块进行复位, 骨折粉碎难以复位时用多股 5 号爱惜邦缝线 (5#Ethibond) 于结节的腱骨结合处穿过肩袖组织, 将骨块向下方牵拉复位, 合并有肩袖撕裂者, 给予穿骨缝合、固定; 小结节也可以通过类似的方式进行复位。通过牵引肌腱上的缝线初步实现骨折块的复位, 骨质缺损与同种异体骨植骨, 2~3 枚克氏针临时固定, C 形臂 X 线机透视骨折复位满意后, 在结节间沟外侧大结节下方 0.5~1 cm 放置适合长度近端外侧锁定加压钢板, 依次打入螺钉固定, 缝线固定于钢板顶端定位孔。患肢外旋位暴露小结节, 在结节间沟内侧小结节处插入内侧支撑钢板 (腓骨远端解剖钢板), 打入螺钉, 再次 C 形臂 X 线机透视确定骨折复位和内固定情况。活动肩关节确定骨折稳定及无撞击 (肩峰撞击和喙突撞击), 如有喙突撞击, 切口内切除部分喙突尖端。长头腱有损伤或钢板有卡压、激惹者, 切断长头腱, 缝合固定于胸大肌上缘。反复冲洗伤口放置引流管, 逐层缝合。

2.2 术后处理

术前 30 min 及术后 1 d 预防性使用抗生素, 术后 48 h 拔除引流管, 患肢屈肘 90° 贴胸固定 1~2 周, 加强腕、肘关节活动; 加强抗骨质疏松治疗。术后定期门诊常规 X 线检查。术后第 2 天进行肩关节钟摆活动, 2~3 周肩关节温和主动运动 (上举、内旋、外旋等), 6 周时鼓励患者恢复活动范围, 3 个月后 X 线片显示骨愈合者可进行常规活动, 6 个月时逐渐恢复正常活动并重新开始手动工作和接触运动。

3 结果

3.1 疗效评价标准

术后 6 个月采用 Constant-Murley^[4] 评分从疼痛、日常活动、主动活动范围、肌力 4 方面进行疗效评价, 满分 100 分; 总分 > 75 分为优, 50~75 分为良, < 50 分为差。

3.2 治疗结果

本组患者手术时间 70~122 min; 术中出血量 80~150 ml; 7 例同种异体骨植骨。12 例患者均获得随访, 时间 6~18 个月。切口均 I 期愈合。肱骨头塌陷坏死 1 例, II 期外院行半肩关节置换手术 (失访); 肱骨头内翻 1 例, 肩关节活动外展 90°, 内旋拇指可触腰 4 椎体水平, 无二次手术。所有患者无内固定松动, 肩峰撞击 (内固定与肩峰、肱骨头与肩峰) 及上肢血管、神经损伤发生。术后 6 个月 Constant-Murley 评分总分 45~90 分; 其中优 6 例, 良 3 例, 差 3 例。12 例患者术后结果见表 2。典型病例图片见图 1。

4 讨论

4.1 肱骨内侧柱功能丢失是手术失败的重要因素

肱骨近端骨折通常归因于骨质疏松, 对于 III-IV 型骨折及部分 II 型骨折以切开复位内固定 (open reduction and internal fixation of fracture, ORIF) 为主,

表 1 骨质疏松性肱骨近端粉碎性骨折患者 12 例术前一般资料

Tab.1 Preoperative general data of 12 patients with osteoporotic comminuted proximal humerus fractures

患者序号	性别	年龄 (岁)	侧别	Neer 分型	致伤原因	合并伤	伤后至手术时间 (d)
1	女	64	左侧	III	跌倒伤	肋骨骨折	4
2	女	71	右侧	IV	跌倒伤	肩袖撕裂	5
3	男	69	右侧	IV	交通伤	无	2
4	男	66	右侧	IV	坠落伤	无	6
5	女	72	右侧	III	跌倒伤	面部骨折	5
6	男	59	左侧	III	交通伤	无	3
7	女	55	左侧	IV	跌倒伤	无	3
8	女	73	左侧	VI	坠落伤	肱骨头脱位并肩袖撕裂	5
9	女	70	右侧	III	交通伤	无	2
10	男	78	右侧	III	跌倒伤	肋骨骨折	4
11	男	75	右侧	III	交通伤	无	4
12	女	72	右侧	III	跌倒伤	无	2

表 2 骨质疏松性肱骨近端粉碎性骨折患者 12 例术后一般资料

Tab.2 Postoperative general data of 12 patients with osteoporotic comminuted proximal humerus fractures

患者序号	随访时间 (月)	手术时间 (min)	术中出血量 (ml)	Constant-Murley 评分(分)					评级
				疼痛	日常活动	活动范围	肌力	总分	
1	11	89	95	15	14	32	25	86	优
2	12	95	110	12	14	26	20	72	良
3	9	109	120	10	9	13	15	47	差
4	10	92	115	10	14	24	25	73	良
5	18	79	80	15	16	34	25	90	优
6	12	70	115	15	12	32	20	79	优
7	12	104	125	12	14	24	20	70	良
8	6	122	150	10	9	11	15	45	差
9	6	98	110	15	15	34	25	89	优
10	10	110	92	15	14	30	25	84	优
11	12	94	95	15	16	30	25	86	优
12	8	103	110	10	9	20	15	49	差

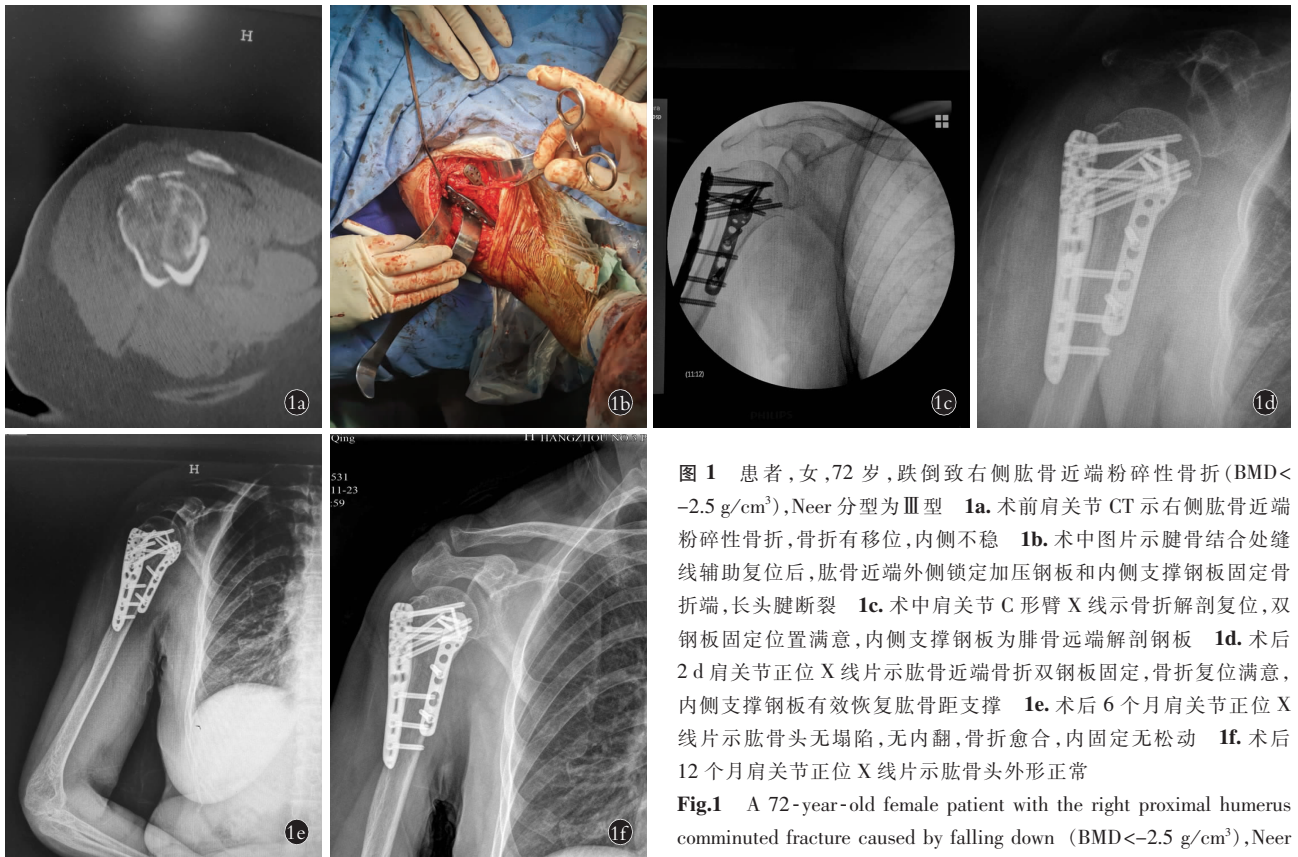


图 1 患者,女,72 岁,跌倒致右侧肱骨近端粉碎性骨折(BMD<-2.5 g/cm³),Neer 分型为 III 型 1a. 术前肩关节 CT 示右侧肱骨近端粉碎性骨折,骨折有移位,内侧不稳 1b. 术中图片示腱骨结合处缝线辅助复位后,肱骨近端外侧锁定加压钢板和内侧支撑钢板固定骨折端,长头腱断裂 1c. 术中肩关节 C 形臂 X 线示骨折解剖复位,双钢板固定位置满意,内侧支撑钢板为腓骨远端解剖钢板 1d. 术后 2 d 肩关节正位 X 线片示肱骨近端骨折双钢板固定,骨折复位满意,内侧支撑钢板有效恢复肱骨距支撑 1e. 术后 6 个月肩关节正位 X 线片示肱骨头无塌陷,无内翻,骨折愈合,内固定无松动 1f. 术后 12 个月肩关节正位 X 线片示肱骨头外形正常

Fig.1 A 72-year-old female patient with the right proximal humerus comminuted fracture caused by falling down (BMD<-2.5 g/cm³), Neer classification was type III 1a. Preoperative shoulder CT showed com-

minuted fracture of the right proximal humerus with displaced fracture and unstable medial support 1b. Intraoperative operation showed tendine-bone junction sutured and assisted reduction, proximal humerus was fixed with lateral locking compression plate and medial bracing plate, and long head tendon was ruptured 1c. Intraoperative C-arm X-ray of shoulder joint showed fracture was anatomically reduced, the fixed position of double plates was satisfied, and medial buttress plate was distal fibula anatomical plate 1d. Postoperative AP X-ray of shoulder joint on the second day showed proximal humerus fracture was fixed with double plates, fracture reduction was satisfied, and medial buttress plate effectively restores humeral talus support 1e. Postoperative AP X-ray of shoulder joint at 6 months showed no collapse or varus, fracture healed well, no loosening of internal fixation 1f. Postoperative AP X-ray of shoulder joint at 12 months showed normal appearance of humeral head had

外侧锁定钢板 (proximal humeral internal locking system, PHILOS) 被认为是治疗金标准。肱骨头骨质疏松出现“蛋壳效应”,近端骨折后内侧柱多粉碎、骨质缺损,术中肱骨头与骨干复位后,内侧柱仍然骨质缺损,外侧锁定钢板螺钉远端对于肱骨头、颈肱骨距处骨质无法起到有效的锚定作用,内侧柱对肱骨头的阳性支撑作用无法恢复,肱骨头固定不牢,骨折多存在微动,肱骨头抗压和抗旋转能力差。术后部分患者逐渐出现肱骨头内翻,螺钉松动、螺钉切割肱骨头,甚至螺钉穿出肱骨头,肱骨头塌陷、坏死等。为了减少这些并发症发生及提高骨折愈合率,采用延迟肩关节功能锻炼的方法,甚至加用外固定,结果不仅严重影响肩关节功能恢复,还增加了并发症。近年来对肱骨内侧柱功能重视加深,认为其与大小结节、肱骨头同等重要,术中对内侧柱支撑功能恢复也视为手术成功关键因素之一^[5]。随着一些内侧柱功能恢复技术开展,如螺钉支撑内侧柱技术,骨移植内侧支撑技术,骨水泥填充肱骨头技术,以及双钢板技术等^[8],现在骨质疏松性肱骨近端骨折术后肱骨头内翻、坏死等并发症有明显改善。

4.2 内侧支撑钢板在肱骨近端骨折中应用优势

肱骨近端骨折术后出现肱骨头内翻、塌陷、坏死等并发症主要因素之一是肱骨距不稳定^[6],术中对肱骨距固定或重建恢复内侧柱支撑功能是治疗成功的关键^[6]。本研究对 12 例骨质疏松性肱骨近端粉碎性骨折患者开展外侧锁定钢板联合内侧支撑钢板 (buttress 钢板) 治疗,结果仅 1 例肱骨头内翻和 1 例肱骨头塌陷、坏死,术后 6 个月 Constant-Murley 肩关节评分,6 例优,3 例良,肩关节活动度恢复良好,疼痛缓解明显,多数能满足日常生活,无内固定松动及肩关节撞击,疗效满意,这和内侧支撑钢板恢复内侧柱支撑功能,加强了骨折稳定性以及肩关节早期功能锻炼有关。现将内侧支撑钢板在肱骨近端骨折中应用优势归纳如下:(1)手术操作简单,技术易掌握、推广,无须其他处副损伤。内侧支撑钢板固定在常规胸、三角肌切口内即可完成手术操作。在外侧锁定加压钢板内固定后,充分外旋上肢,从背阔肌上缘插入、固定支撑钢板。(2)术中内侧支撑钢板不仅可以直接复位、固定小结节、肱骨头、肱骨距及骨干,解剖上内侧钢板接近于肱骨距原处对其固定或重建,钢板、螺钉可以直接支撑内侧肱骨头、颈。故有效增加了骨折固定强度,双钢板固定对抗压和抗旋转效果好,减少骨折移位的发生,有效预防肱骨头内翻、坏死等,在骨质疏松病例中优势更加明显。术后可早日活动,有利于肩关节功能恢复。内侧钢板一般对长头腱卡压、激惹少,多可保留,有利于肩关节功

能恢复。(3)在内侧柱粉碎骨折患者中内侧支撑钢板插入主要起桥接作用,术中对内侧软组织剥离少,骨折血运破坏少,有利于骨折愈合。本研究术中对肱骨近端内侧软组织保护较好,未发现旋肱前动脉。(4)腓骨远端解剖钢板用作支撑钢板优势。肱骨近端内侧支撑钢板目前无统一钢板,笔者选用腓骨远端解剖钢板 (Zimmer),其原因是支撑钢板近端紧贴肱骨头前内侧,可能会出现钢板与孟下方、喙突内撞击,而腓骨远端解剖钢板远端比较薄可减少内撞击发生;该钢板远端有一定角度可与肱骨头、颈结合部弧形较匹配,术中稍做钢板预弯即可;再有钢板远端多孔可置入多枚螺钉,螺钉方向多变,故增加稳定性等优点。本研究仅 1 例术中有内撞击风险,行喙突尖端部分切除。如图 1 所示内侧支撑钢板为腓骨远端解剖钢板,肱骨头内有 3 枚螺钉,螺钉方向各异,对肱骨头支撑强、固定牢固,术后 12 个月复查恢复良好。

4.3 本研究不足与展望

(1)本研究未设立对照组,后续设立对照组,如与单一外侧钢板、其他类型双钢板及增强内侧柱比较等。(2)本研究未对术后肩关节功能多次评价,不能动态反应肩关节功能恢复提高;下一步对肩关节功能实施动态评价。(3)内侧支撑钢板使用无统一适应证,无专用支撑钢板,需进一步探讨、研究。

参考文献

- [1] Maheshwari J, Pandey VK. Pseudarthrosis of the surgical neck of humerus treated by buttressing with a medial cortico-cancellous graft[J]. Indian J Orthop, 2012, 46: 54-57.
- [2] 章宁杰, 蒋凌, 周祖彬, 等. 锁定钢板治疗 Neer 3、4 部分肱骨近端骨折的病例对照研究[J]. 中国骨伤, 2014, 27(1): 38-40. ZHANG NJ, JIANG L, ZHOU ZB, et al. Case-control study on locking plates fixation for the treatment of Neer 3-and 4-part proximal humerus fractures[J]. Zhongguo Gu Shang/China J Orthop Trauma, 2014, 27(1): 38-40. Chinese with abstract in English.
- [3] Evans DR, Saltzman EB, Anastasio AT, et al. Use of a 5-item modified Fragility Index for risk stratification in patients undergoing surgical management of proximal humerus fractures[J]. JSES Int, 2021, 5(2): 212-219.
- [4] Constant CR, Murley AH. A clinical method of functional assessment of the shoulder[J]. Clin Orthop Relat Res, 1987, (214): 160-164.
- [5] Hardeman F, Bollars P, Donnelly M, et al. Predictive factors for functional outcome and failure in angular stable osteosynthesis of the proximal humerus[J]. Injury, 2012, 43(2): 153-158.
- [6] 张健, 黄强. 反球型人工肩关节置换术治疗合并肩袖损伤的老年粉碎性肱骨近端骨折[J]. 中国骨伤, 2019, 32(1): 17-21. ZHANG J, HUANG Q. Reverse total shoulder arthroplasty for the treatment of comminuted fracture of proximal humerus in elderly patients with rotator cuff injury[J]. Zhongguo Gu Shang/China J Orthop Trauma, 2019, 32(1): 17-21. Chinese with abstract in English.