

· 病例报告 ·

全膝关节置换术中骨水泥植入综合征 1 例

李鹏, 乔永杰, 李旭升

(中国人民解放军联勤保障部队第九四〇医院 全军骨科中心, 甘肃 兰州 730050)

关键词 关节成形术, 置换, 膝; 骨水泥成形术; 骨关节炎, 膝

中图分类号: R687.4

DOI: 10.12200/j.issn.1003-0034.2022.06.016

开放科学(资源服务)标识码(OSID):



Bone cement implantation syndrome in total knee arthroplasty: a case report LI Peng, QIAO Yong-jie, and LI Xu-sheng. Department of Orthopaedics Center, the 940th Hospital of PLA Joint Logistics Support Force, Lanzhou 730050, Gansu, China

KEYWORDS Arthroplasty, replacement, knee; Cementoplasty; Osteoarthritis, knee

患者,男,47岁,主因“右膝关节疼痛7年余”入院。患者于2012年在家盖房时不慎摔落(高约3m),当时即感右膝关节疼痛剧烈,遂于当地医院就诊,行X线片检查示:右胫骨平台骨折,予右胫骨平台骨折切开复位钢板内固定术治疗,术后顺利出院。随后患者自感右膝关节疼痛逐渐加重,无下肢麻木、无力等不适。2019年12月9日为求进一步诊疗,遂来我院就诊,以“右膝骨性关节炎”收住院。查体:右膝关节:皮温正常,关节呈内翻畸形,内翻角度约9°,关节活动度0°~80°,麦氏试验阳性,髌骨研磨试验阳性,内外侧应力试验阴性,内外侧关节间隙压痛阳性,浮髌试验阴性,前后抽屉试验阴性,回旋挤压试验阴性,直腿抬高试验阴性,双下肢末梢血运及皮肤感觉正常。左膝关节查体未见异常。左膝HSS评分^[1]95分,右膝50分。我院行右膝关节X线片检查示右膝关节内翻畸形并退行性骨关节炎;右侧膝关节游离体;双膝退行性骨关节炎(图1a,1b)。膝关节CT平扫示右膝关节骨质增生,关节面硬化并囊变,右髌股关节间隙狭窄(图1c),关节腔周围多游离体形成,考虑创伤性骨关节炎(图1d);右膝关节内翻畸形,膝关节前群肌肉萎缩。胸片、心电图检查,以及外周血管及腹部超声检查正常血尿便常规、肝肾功能、电解质生化、血沉、感染指标等均未见明显异常。初步诊断为右膝关节骨性关节炎(Alback 3期);右胫骨平台骨折术后。

完善术前检查,排除手术禁忌证,2019年12月11日行右膝关节表面置换术,入室检测各项生命体征正常,开放静脉通道,于L₂₋₃间隙行蛛网膜下腔穿刺置管,予0.75%布比卡因2ml,调节麻醉平面至T₈水平,麻醉后于右大腿根部置气压止血带,压力设置为40kPa,时间设定为90min。常规消毒铺巾,组织切开,股骨、胫骨处可见大量滑膜、骨赘增生(图1e),予清理,后截骨、试模,以脉冲泵充分冲洗关节截骨间隙,吸引器引出髓腔及截骨间隙内血液脂肪等组织,尽量保持术区干燥。调制骨水泥后待硬度合适时,于各截骨面及关节假体内均匀涂抹骨水泥并安装,剔除多余骨水泥角料,安装胫骨假体垫片。后将患肢维持伸直位等待骨水泥凝固5~15min,待凝固约3min但骨水泥尚未完全凝固时,因此时止血带已达松解间隔释放时间上限,故术者将气压止血带排空并拟5~10min后重新充气。气压止血带松解至2min,骨水泥凝固5min时,患者自诉胸闷,突然出现剧烈干咳、烦躁、恶心症状,进而丧失意识,心率、血压、血氧骤降。麻醉医师立刻给予盐酸肾上腺素、阿托品注射,并给予面罩加压给氧(100%氧气),患者生命体征恢复(生命体征变化趋势见图2)。术者迅速完成手术剩余操作。术毕,患者血压、心率及血氧饱和度恢复,患者诉口干,无其他不适,转至监护室。1周后患者出院,随访半年,X线片检查示关节假体在位,贴合紧密(图1f,1g),患侧膝关节屈伸功能恢复恢复良好。

讨论

(1)骨水泥植入综合征与止血带松解产栓的协同作用。骨水泥植入综合征(bone cement implantation syndrome, BCIS)是一种罕见的骨科手术急症,发病机制尚不明确,主要学说为:栓塞学说,骨水泥单

基金项目:中央高校基本科研业务费专项资金项目(编号:31920200018)

Fund program: Fundamnetal Research Funds for the Central Universities (No.31920200018)

通讯作者:李旭升 E-mail: geluobibai@126.com

Corresponding author: LI Xu-sheng E-mail: geluobibai@126.com

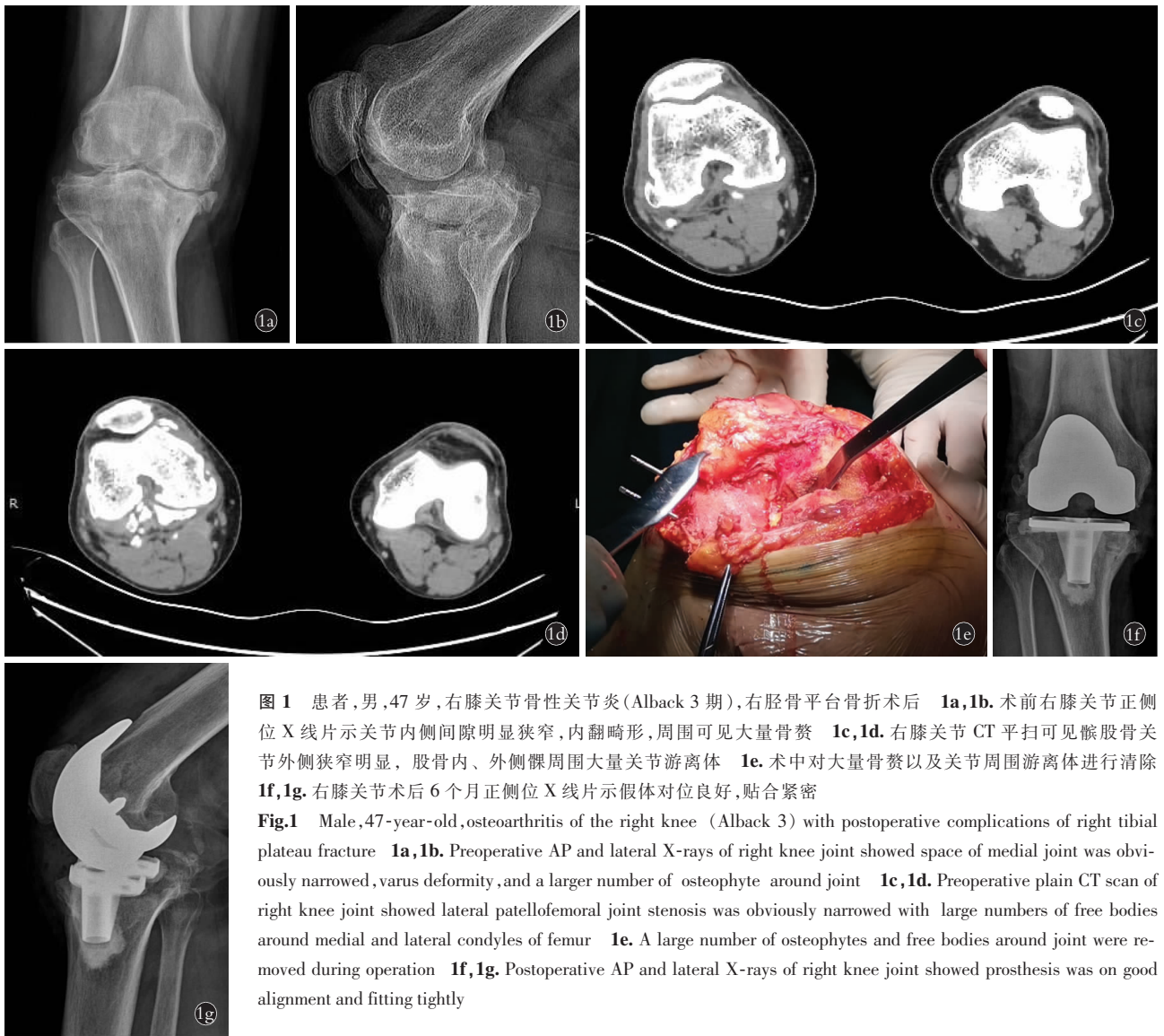

图 1 患者,男,47 岁,右膝关节骨性关节炎(Alback 3 期),右胫骨平台骨折术后 **1a,1b**. 术前右膝关节正侧位 X 线片示关节内侧间隙明显狭窄,内翻畸形,周围可见大量骨赘 **1c,1d**. 右膝关节 CT 平扫可见髌股骨关节外侧狭窄明显,股骨内、外侧髁周围大量关节游离体 **1e**. 术中对大量骨赘以及关节周围游离体进行清除 **1f,1g**. 右膝关节术后 6 个月正侧位 X 线片示假体对位良好,贴合紧密

Fig.1 Male, 47-year-old, osteoarthritis of the right knee (Alback 3) with postoperative complications of right tibial plateau fracture **1a,1b**. Preoperative AP and lateral X-rays of right knee joint showed space of medial joint was obviously narrowed, varus deformity, and a larger number of osteophyte around joint **1c,1d**. Preoperative plain CT scan of right knee joint showed lateral patellofemoral joint stenosis was obviously narrowed with large numbers of free bodies around medial and lateral condyles of femur **1e**. A large number of osteophytes and free bodies around joint were removed during operation **1f,1g**. Postoperative AP and lateral X-rays of right knee joint showed prosthesis was on good alignment and fitting tightly

体中毒学说等^[2]。BCIS 主要的临床表现为:低氧血症,低血压,心律失常,肺血管阻力(pulmonary vascular resistance, PVR)增高和心脏骤停^[3]。气压止血带是目前全膝关节置换术(total knee arthroplasty, TKA)中广泛使用的止血手段,但有学者发现,在围手术期,止血带松解对血流动力学的改变可能会抑制心功能。Berman^[4]发现,在水泥型 TKA 中,止血带松开后经食道超声心动图观察发现在右心房、右心室和肺动脉中可见大量的新鲜栓子。因此,可以确定的是骨水泥植入以及气压止血带的释放在水泥型 TKA 中均为产生肺栓塞的危险因素,且二者互为促进关系^[5]。

(2)本例分析。不同于以往报道的单纯发生的 BCIS,本例骨水泥型 TKA 急性肺栓塞的发生与止血带的松解密切相关,这种两种因素共同诱发或者加重 BCIS 的案例是国内外文献报道较少,现将笔者的

经验教训总结如下:①由于患者系创伤性骨关节炎,膝关节增生骨赘以及关节周围游离体较多,且不均匀沉降区域密集,故导致假体安装时平台清理修整耗费较长时间,手术时间被迫延长,而 TKA 止血带持续充气时间一般认为不能超过 90 min,进而导致未能及早松解止血带,因此,二次手术 TKA 患者需进行术前充分的意外应对方案准备。②未能错峰进行骨水泥植入和止血带松解 2 个过程,2 个高危致栓因素在同一时间内操作,二者互为诱因可能诱导或加重了本例患者 BCIS 的发生,骨水泥的产栓高峰期黏丝期(50 s~3 min),止血带松解 30 s~3 min 为产栓高峰期^[4],因此,2 项操作应间隔至少 3 min。③据麻醉记录提示,植入骨水泥后患者开始出现轻微血压下降,但在松解止血带后 1~2 min 患者出现血压、血氧饱和度以及心率的骤降,在骨水泥植入后血压轻微下降时,应该引起术者和麻醉医师的警觉,

术中患者生命体征监测

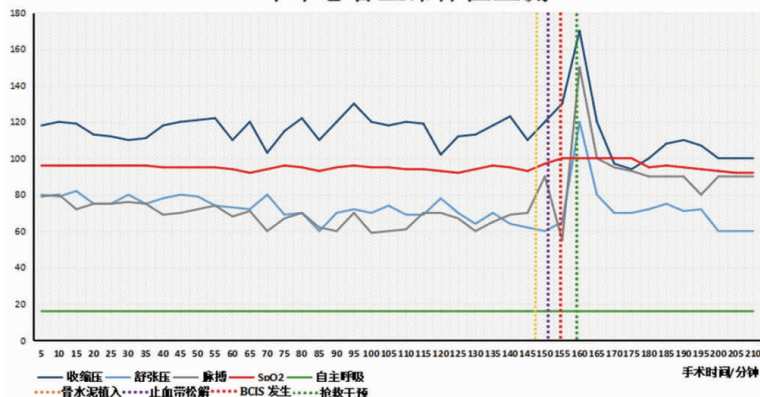


图 2 术中患者生命体征监测变化趋势图,可见患者术中的血压(蓝色实线)、脉搏(紫色实线)、血氧饱和度(红色实线)、自主呼吸(绿色实线)等生命体征表现,在骨水泥植入后(黄色虚线),止血带松解后(紫色虚线),骨水泥植入综合征发生时(红色虚线)生命体征的骤降,以及在输注血管活性药物干预措施后(绿色虚线)的改善情况

Fig.2 Tendency chart of vital signs of patients. It showed that intraoperative blood pressure (blue solid line), pulse (purple solid line), oxygen saturation (red solid line), spontaneous breathing (green solid line) and other vital signs of patients, and the changes of vital signs after bone cement implantation (yellow line), tourniquet release (purple dotted line), bone cement implantation syndrome (BCIS) occurrence (red dotted line) Sudden drop and improvement after infusion of vasoactive drug intervention (green dotted line)

停止止血带松解,或许可以减轻 BCIS 的发生。④呼气 CO₂ 的降低对早期诊断 BCIS 具有较高的价值,在呼气 CO₂ 降低时,应进一步行食管超声心动图检查有无肺动脉压升高和右心室负荷加重^[6]。⑤患者发生 BCIS 后,麻醉医师迅速按照右心衰^[7]的抢救措施进行抢救:面罩吸纯氧、补液扩容,使用肾上腺素类血管活性药物进行升压,并迅速予以冰帽进行脑部物理降温保护脑组织,全程仅 1~2 min,抢救规范迅速有效,保证了患者最终平安走出手术室,且无后期循环和神经系统后遗症。⑥由于 BCIS 导致的低血压等症状不仅会局限在短暂的手术时间内,甚至可导致患者半年或更久的低血压症状,本例患者术后随访 1 年以上,其右膝关节屈伸活动度为 0~110°,血压 109/76 mmHg(1 mmHg=0.133 kPa),较其基础血压无异,无长期低血压以及心肺功能障碍等,意识清醒,神经系统正常。

(3)BCIS 的预防。随着数字化技术在医学领域内的应用和不断发展,3D 打印、计算机导航系统及 5G 技术等数字骨科技术逐步应用于膝关节置换手

术^[8],但目前骨水泥和气压止血带在 TKA 中依然被广泛使用^[2,9],而重度 BCIS 患者死亡率约为 80%,因此,BCIS 的预防和治疗仍旧具有一定的意义。在面对重度复杂骨性关节炎患者欲行骨水泥型 TKA 手术前,手术医生和麻醉医师应进行充分的术前讨论,评估大致手术时间和气压止血带使用时间以及压力大小。必要时,可常规使用低分子肝素以及下肢滤网等措施进行提前预防;对于心肺功能较差的患者,尤其是右心功能较差的老年患者,除了进行术前心脏超声等术前相关检查,还需要权衡是否可以进行 TKA 手术^[3]。

参考文献

[1] Insall JN, Ranawat CS, Aglietti P, et al. A comparison of four models of total knee-replacement prostheses. 1976[J]. Clin Orthop Relat Res, 1999, 8(367): 3-17.

[2] Donaldson AJ, Thomson HE, Harper NJ, et al. Bone cement implantation syndrome[J]. Br J Anaesth, 2009, 102(1): 12-22.

[3] Ifran S, Ramzi D, Handi SE, et al. Cemented hip arthroplasty: dealing with bone cement implantation syndrome[J]. Orthop J Sports Med, 2020, 8(suppl 5): 2325967120.

[4] Berman A. Emboli observed with use of transesophageal echocardiography immediately after tourniquet release during total knee arthroplasty with cement[J]. J Bone Joint Am, 1998, 80(3): 389-396.

[5] Schwarzkopf E, Sachdev R, Flynn J, et al. Occurrence, risk factors, and outcomes of bone cement implantation syndrome after hemi and total hip arthroplasty in cancer patients[J]. J Surg Oncol, 2019, 120(1): 1-8.

[6] Izumi Y, Ishihara S, Cammack I, et al. Massive mass embolism detected by transesophageal echocardiography in bone cement implantation syndrome: a case report[J]. JA Clin Rep, 2019, 5(1): 5.

[7] Hines CB. Understanding bone cement implantation syndrome[J]. AANA J, 2018, 86(6): 433-441.

[8] 杨自权. 膝关节置换的研究现状[J]. 中国骨伤, 2020, 33(1): 1-4.

YANG ZQ. Research status of knee joint replacement[J]. Zhongguo Gu Shang/China J Orthop Trauma, 2020, 33(1): 1-4. Chinese.

[9] Mudgalkar N, Ramesh KV. Bone cement implantation syndrome: A rare catastrophe[J]. Anesth Essays Res, 2012, 5(2): 240-242.

(收稿日期:2021-02-18 本文编辑:李宜)