

· 病例报告 ·

阔筋膜游离移植治疗腕部自发性多根肌腱缺损
1 例

谭靖, 梁杰, 张坤

(三峡大学人民医院 宜昌市第一人民医院骨科, 湖北 宜昌 443000)

关键词 阔筋膜; 移植物; 腕关节; 腱

中图分类号: R686.1

DOI: 10.12200/j.issn.1003-0034.2021.08.015

开放科学(资源服务)标识码(OSID):

**Fascia lata graft for the treatment of spontaneous ruptures of multiple extensor tendons on wrist joint: a case report**

TAN Jing, LIANG Jie, and ZHANG Kun. Department of Orthopaedics, People's Hospital of Three Gorges University & The First People's Hospital of Yichang, Yichang 443000, Hubei, China

KEYWORDS Fascia lata; Transplants; Carpal joints; Tendons

患者,男,74岁。因右腕关节疼痛1年伴活动障碍2个月入院。患者近1年来无明显诱因出现右腕关节疼痛,工作活动时疼痛加剧,未感患肢麻木等不适,无发热寒颤、胸闷气促等。在当地医院反复多次行右腕部局部封闭治疗。2个月前右手持物后突发右腕部疼痛伴右拇指及腕关节背伸障碍,遂到当地医院就诊,未完善彩超、磁共振等辅助检查。当地医院给予右腕部切开肌腱探查术,术中发现右拇长伸肌、桡侧腕长伸肌、桡侧腕短伸肌肌腱断裂伴严重缺损,为进一步治疗遂转致我院。入院后查体:神志清,精神可,右腕部敷料包扎良好,拆除敷料可见桡背侧有一处长约15 cm手术切口,未缝合,皮下组织及肌腱断端外露,右拇指末节和腕关节主动背伸功能障碍,被动活动无明显异常,患肢感觉血运可,病理反射未引出。入院后X线检查提示:右腕部未见明显骨折及异物残留。由于患者系下级医院术中暂停手术转至我院继续手术,故缺乏术前诊断资料。结合患者病史以及当地医院探查结果诊断为右腕关节自发性肌腱断裂。

入院后完善术前准备,拟定在全麻下行右腕部肌腱移植术。手术操作:全麻后患者取仰卧位,右上肢根部上气囊止血带。大量双氧水、碘伏、盐水冲洗,至伤口清洁。常规消毒右上肢和左下肢,铺无菌手术单。术中探查右腕部伤口,见右拇长伸肌、桡侧腕长伸肌、桡侧腕短伸肌肌腱断裂伴缺损。切除各肌腱断端间瘢痕组织直至正常腱性部分,断端修整整齐,并

松解肌腱,在维持各肌腱合适张力的条件下测量各肌腱缺损长度,均约10 cm(图1a)。取左大腿外侧纵形切口,依据肌腱缺损程度切取适当面积阔筋膜,长约15 cm,宽约6 cm(图1b)。左大腿切口严密止血后,缝合阔筋膜,以免出现肌疝,逐层缝合伤口(图1c)。将阔筋膜纵向剪为3等份阔筋膜条,光面朝外分别包绕各肌腱断端,调整肌腱长度,维持适当张力,用3-0爱惜邦不可吸收缝线进行吻合(图1d)。依次重建拇长伸肌、桡侧腕长伸肌、桡侧腕短伸肌肌腱,并用肌腱防粘连膜进行分隔(图1e)。冲洗消毒伤口后逐层缝合,无菌敷料包扎,“人”字形石膏固定患肢为拇指、腕关节背伸位。术后常规抗感染、止痛、伤口换药等对症支持治疗。术后14 d拆线,石膏固定4周,4周后逐渐进行保护性主动、被动屈伸锻炼。术后1个月依据中华医学会手外科学会上肢部分功能评定试用标准^[1],评分为良。功能照片见图(1f, 1g, 1h, 1i)。因新冠肺炎疫情影响,术后3个月电话随访,患者自诉患肢功能良好,在生活、简单工作方面无障碍。

讨论

(1)发病机制。正常肌腱非常坚韧,不易发生断裂,轻微动作引发的肌腱断裂称之为自发性肌腱断裂。自发性肌腱断裂在临床上非常少见,这种自发性肌腱损伤均存在潜在病因,例如长期从事体力活动、有桡骨远端骨折病史、反复多次行局部封闭治疗、伴有类风湿关节炎病史、长期使用激素等^[2]。正常肌腱在慢性磨损、缺血的作用下逐渐出现水肿、局部无菌性炎症,进而发展为瘢痕组织形成、弹性减退、腱周组织粘连,肌腱逐渐退化。退化的肌腱内常出现细微

通讯作者:梁杰 E-mail: liangjie0219@sina.com

Corresponding author: LIANG Jie E-mail: liangjie0219@sina.com

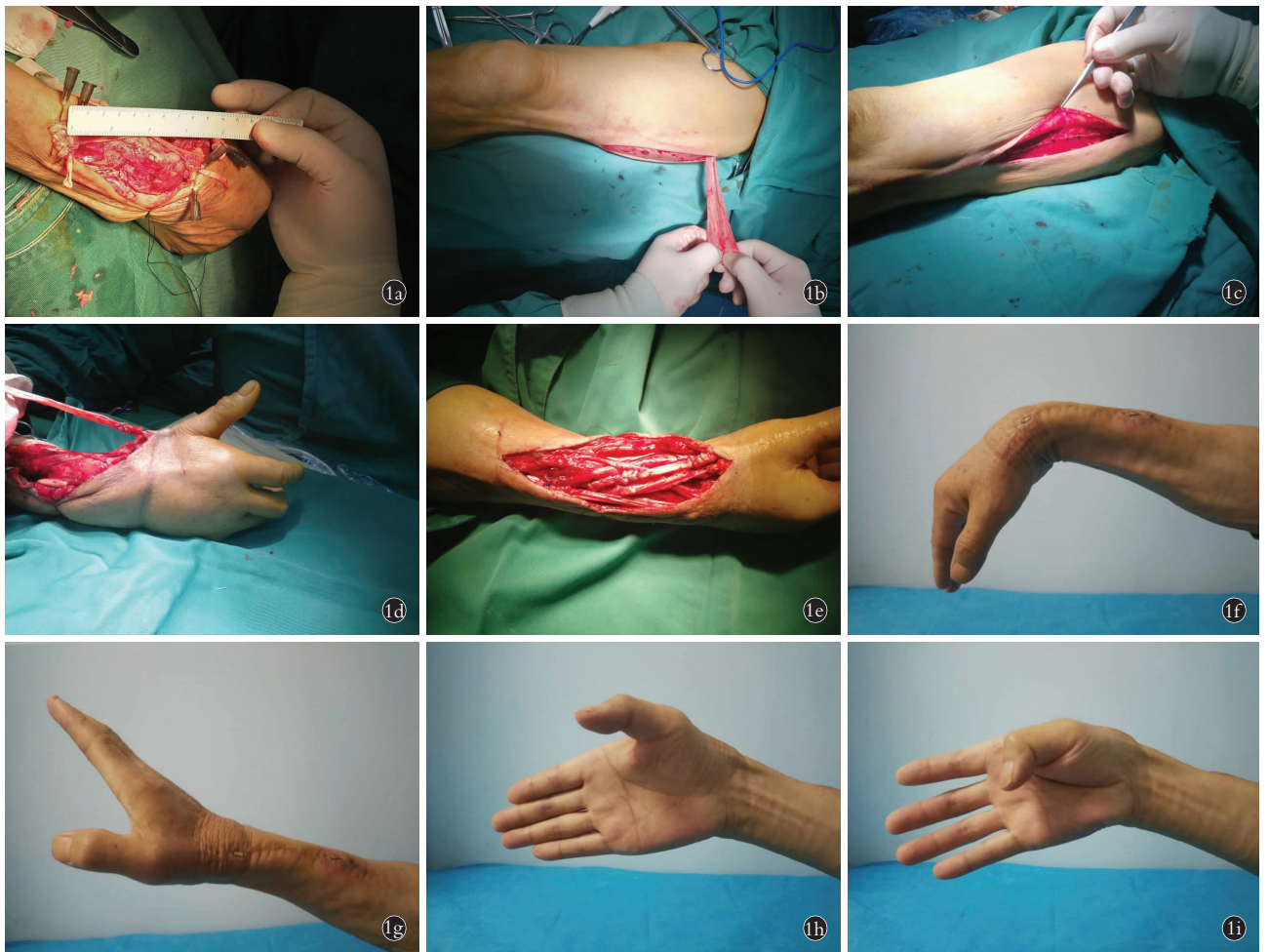


图 1 患者,男,74 岁,右腕关节自发性肌腱断裂 **1a**.术中探查见右拇长伸肌、桡侧腕长伸肌、桡侧腕短伸肌肌腱缺损均为 10 cm **1b**.取左下肢阔筋膜做为肌腱移植供体 **1c**.缝合供区阔筋膜,逐层缝合伤口 **1d**.阔筋膜条包绕肌腱断端,在维持合适张力的条件下进行端端吻合 **1e**.依次重建右拇长伸肌、桡侧腕长伸肌、桡侧腕短伸肌肌腱 **1f,1g,1h,1i**.术后 1 个月外观图示主动屈腕、伸腕、拇背伸、拇屈曲功能良好
Fig.1 Patient,male,74-year-old,spontaneous ruptures of multiple extensor tendons on the right wrist joint **1a**.Intraoperative exploration revealed that the defects of the right extensor pollicis longus,extensor carpi radialis longus,and extensor carpi radialis brevis tendon were all 10 cm **1b**.The fascia lata of the left leg was selected as the tendon graft donor **1c**.The fascia lata and wound were sutured layer by layer **1d**.The fascia lata strip was wrapped around the stump of the tendon,and end-to-end anastomosis under maintaining proper tension was performed **1e**.The right extensor pollicis longus,extensor carpi radialis longus,and extensor carpi radialis brevis tendons were reconstruction in turn **1f,1g,1h,1i**.The function score of the affected limb was good at one month after surgery.Flexion and stretch of wrist and thumb was great

的撕裂,从仅有几根肌腱纤维撕裂缓慢发展到整根肌腱的完全断裂^[3]。在组织病理学中肌腱的退行性变可分为缺氧退行性肌腱病、黏液样变性、肌腱脂肪增多症、钙化性肌腱病或两者的结合^[3-4]。这种肌腱损伤断端多不整齐,伴有瘢痕增生、弹性减退,甚至缺损、断端回缩。在治疗时往往难以直接缝合,若勉强直接缝合将会导致患肢功能恢复不佳,严重者甚至可发生肌腱再次断裂。因此临床上将肌腱移位或肌腱移植作为主流的治疗方案^[5-6]。

(2)临床表现及诊断。自发性肌腱断裂的患者多伴有导致肌腱慢性损伤的疾病、生活工作习惯或不恰当的治疗。多因低暴力的活动导致患肢主动活动功能障碍而就诊。X 线检查虽能显示无骨折畸形愈

合或内固定内置物可能磨损肌腱,但是不能直接显示肌腱的损失情况。彩超可清晰显示肌腱位置、形态,能明确诊断肌腱的连续性是否完整。早期 MRI T2 加权可显示受损肌腱为高信号,提示肌腱或腱周组织的炎症表现^[7-8]。

(3)治疗。临床上常用的治疗方案为肌腱转位和肌腱移植。因本例患者情况特殊,多条肌腱自发性断裂伴肌腱严重缺损不适用于肌腱转位。由于缺损肌腱较多,本例在取材方面选择阔筋膜。选择阔筋膜作为肌腱移植供体的优点如下:①阔筋膜作为游离肌腱移植的供体,来源充足,取材方便;②阔筋膜在组织学上类似腱性组织,具有坚厚、强韧的特点,可降低再发断裂的风险;③阔筋膜条与周围组织粘连不

严重^[9],保持一定张力条件下在形态学上不会发生退行性变,并逐渐转化为类似肌腱的组织^[10-11];④与肌腱转位相比不会造成部分肢体功能障碍;⑤对比同种异体肌腱、异种肌腱、人工肌腱移植,不会出现吻合口愈合不良、排斥反应等。

但选择阔筋膜作为肌腱移植供体也有如下缺点:①若阔筋膜切取后缝合不当会导致供区肌疝,影响下肢功能;②虽然阔筋膜条与周围组织粘连不严重,但仍有术后粘连的并发症出现,影响临床疗效及患肢功能的恢复,不排除需再次手术松解的可能。为减轻肌腱粘连带带来的并发症,术中可使用肌腱防粘连膜包裹筋膜条,使其与腱周组织隔开^[12]。

阔筋膜作为一种自体深筋膜材料在临床修复组织缺损和功能重建中有着独特优势,目前已被应用于骨科、腹外科、整形外科和泌尿外科等多个领域^[13]。希望通过本次病例汇报,给临床治疗肌腱损伤提供一个合适的选择。

参考文献

- [1] 潘达德,顾玉东,侍德,等.中华医学会手外科学会上肢部分功能评定试用标准[J].中华手外科杂志,2000,16(3):4-9.
PAN DD, GU YD, SHI D, et al. Applicable standard for upper limb partial function assessment of Chinese Hand Surgery Society [J]. Zhonghua Shou Wai Ke Za Zhi, 2000, 16(3): 4-9. Chinese.
- [2] 王澍寰主编.手外科学[M].第2版.北京:人民卫生出版社,1978:469-470.
WANG SH, Editor. Hand Surgery [M]. 2nd Edition. Beijing: The People's Medical Publishing House, 1978: 469-470. Chinese.
- [3] Jarvinen M, Jozsa L, Kannus P, et al. Histopathological findings in chronic tendon disorders [J]. Scand J Med Sci Sports, 1997, 7(2): 86-95.
- [4] Jozsa L, Kannus P. Histopathological findings in spontaneous tendon ruptures [J]. Scand J Med Sci Sports, 1997, 7(2): 113-118.
- [5] 瞿南初,寿奎水.自发性指伸肌腱断裂8例报告[J].实用手外科杂志,2002,12(4):241.
ZHAI NC, SHOU KS. Report of 8 cases of spontaneous tendon rupture [J]. Shi Yong Shou Wai Ke Za Zhi, 2002, 12(4): 241. Chinese.
- [6] 张友乐,杨克非.手部自发性肌腱断裂22例分析[J].中华手外科杂志,1993,9(1):26-27.
ZHANG YL, YANG KF. Report of 22 cases of spontaneous tendon rupture [J]. Zhonghua Shou Wai Ke Za Zhi, 1993, 9(1): 26-27. Chinese.
- [7] Lu H, Yang H, Shen H, et al. The clinical effect of tendon repair for tendon spontaneous rupture after corticosteroid injection in hands: a retrospective observational study [J]. Medicine (Baltimore), 2016, 95(41): e5145.
- [8] Ge Z, Tang H, Chen W, et al. Downregulation of type I collagen expression in the Achilles tendon by dexamethasone: a controlled laboratory study [J]. J Orthop Surg Res, 2020, 15(1): 70.
- [9] 冒海军,许光跃.腓肠肌腱膜瓣翻转联合阔筋膜移植治疗跟腱再断裂[J].中国骨伤,2019,32(8):717-720.
MAO HJ, XU GY. Turning over tough surface of aponeurosis of gastrocnemius with fascia lata graft for achilles tendon rerupture [J]. Zhongguo Gu Shang/China J Orthop Trauma, 2019, 32(8): 717-720. Chinese with abstract in English.
- [10] 邓忠良,陈秉礼,谭光智,等.深筋膜条移植替代屈肌腱的实验研究[J].中华骨科杂志,1996,16(3):44-46.
DENG ZL, CHEN BL, TAN GZ, et al. Experimental study of deep fascia strip grafts for the replacement of flexor tendons [J]. Zhonghua Gu Ke Za Zhi, 1996, 16(3): 44-46. Chinese.
- [11] 唐继全,甘干达,罗平,等.应用阔筋膜移植修复肌腱缺损的临床研究[J].创伤外科杂志,2013,15(6):523-525.
TANG JQ, GAN GD, LUO P, et al. Clinical application of fascia lata graft to repair tendon defect [J]. Chuang Shang Wai Ke Za Zhi, 2013, 15(6): 523-525. Chinese.
- [12] 陈帅,姜士超,范存义.可吸收膜联合口服塞来昔布防止兔肌腱粘连的实验研究[J].中国矫形外科杂志,2014,22(12):1129-1132.
CHEN S, JIANG SC, FAN CY. Experimental study on absorbable membrane in combination with oral celecoxib for prevention of tendon adhesion in rabbit [J]. Zhongguo Jiao Xing Wai Ke Za Zhi, 2014, 22(12): 1129-1132. Chinese.
- [13] 董丽,陈学英,张育敏,等.同种阔筋膜临床应用研究进展[J].中国修复重建外科杂志,2012,26(7):880-884.
DONG L, CHEN XY, ZHANG YM, et al. Progress in research of clinical applications of fascia lata allograft [J]. Zhongguo Xiu Fu Chong Jian Wai Ke Za Zhi, 2012, 26(7): 880-884. Chinese.

(收稿日期:2020-08-10 本文编辑:李宜)