

三维 CT 测量肩关节复发前脱位肩胛盂轨迹的可靠性研究

代飞¹, 杨金松¹, 张清¹, 陈君蓉², 向明¹

(1. 四川省骨科医院上肢科, 四川 成都 610041; 2. 四川省骨科医院放射科, 四川 成都 610041)

【摘要】 目的:本研究旨在评估三维 CT 测量肩胛盂轨迹的可靠性和可重复性。方法:由 3 位独立观察者(肩关节专科医生)通过三维 CT 评估 60 例单侧肩关节复发前脱位患者的肩胛盂及 Hill-Sachs 骨缺损情况,并按 Di Giacomo 等的方法,将损伤分类,制定手术方案。所有观察者在 1 周后重复测量。采用组内相关系数(intraclass correlation coefficient, ICC)及变异系数(coefficient of variation, COV)进行可靠性分析。结果:在肩胛盂直径及肩胛盂骨缺损的测量中,观察者间的可靠性均为“非常好”,对 Hill-Sachs 间隙的测量,观察者间的可靠性为“好”;在肩胛盂缺损程度的评估上观察者间的一致性很高,在 Hill-Sachs 损伤 on-track/off-track 的评估上观察者间的一致性较差。肩胛盂直径、肩胛盂骨缺损、Hill-Sachs 间隙测量观察者内的可靠性均为“非常好”。肩胛盂直径、肩胛盂骨缺损的 COV 分别为 4.1% 和 4.4%,Hill-Sachs 间隙的 COV 为 21.1%。结论:三维 CT 测量肩胛盂骨缺损的可靠性、可重复性高,但对肱骨头骨缺损的评估显示出较大的可变性,可靠性较差。

【关键词】 肩关节; 肩脱位; 肩盂轨迹; 成像, 三维

中图分类号:R684

DOI:10.12200/j.issn.1003-0034.2021.06.002



开放科学(资源服务)标识码(OSID):

Reliability of three-dimensional CT measurement of glenoid track in patients with recurrent anterior dislocation of shoulder DAI Fei, YANG Jin-song, ZHANG Qing, CHEN Jun-rong, and XIANG Ming*. * Department of Upper Limb, Sichuan Provincial Orthopaedic Hospital, Chengdu 610041, Sichuan, China

ABSTRACT Objective: To evaluate the reliability and repeatability of three-dimensional (3D)-CT measurement of glenoid track. **Methods:** Glenoid and Hill-Sachs bone defects in 60 patients with recurrent anterior dislocation of the unilateral shoulder were evaluated by 3D-CT and analyzed by three independent observers (shoulder orthopedists) according to the Di Giacomo method. These injuries were classified to formulate a surgical protocol. All the patients were repeatedly measured 1 week later. Intraclass correlation coefficient (ICC) and coefficient of variation (COV) were used for reliability analysis. **Results:** Interobserver reliability was "very good" for both measurements of glenoid diameter and glenoid bone defects, and "good" for measurements of Hill-Sachs interval. Interobserver agreement was high on the assessment of the extent of the glenoid defect, and poor on track/off track assessment of the Hill-Sachs lesion. Intraobserver reliability for measurements of glenoid diameter, glenoid defect, and Hill-Sachs interval was "very good". The COV was 4.1% for glenoid diameter, 4.4% for glenoid defect, and 21.1% for Hill-Sachs interval. **Conclusion:** The reliability and reproducibility of 3D-CT measurements of glenoid bone defects are good, but the assessment of humeral head bone defects shows large variability with poor reliability.

KEYWORDS Shoulder joint; Shoulder dislocation; Glenoid track; Imaging, three-dimensional

基金项目:四川省卫生健康委员会科研课题(编号:19PJ258)

Fund program: Provided by Scientific Research Project of Sichuan Health Committee (No. 19PJ258)

通讯作者:向明 E-mail: joseph_xm@sina.com

Corresponding author: XIANG Ming E-mail: joseph_xm@sina.com

repair[J]. Bone Joint J, 2018, 100-B(3):324-330.

[27] Lee SH, Lim KH, Kim JW. Risk factors for recurrence of anterior-inferior instability of the shoulder after arthroscopic Bankart repair in patients younger than 30 years[J]. Arthroscopy, 2018, 34(9): 2530-2536.

[28] Phadnis J, Arnold C, Elmorsy A, et al. Utility of the instability severity index score in predicting failure after arthroscopic anterior stabilization of the shoulder[J]. Am J Sports Med, 2015, 43(8): 1983-1988.

[29] Hardy A, Sabatier V, Laboudie P, et al. Outcomes after Latarjet procedure: patients with first-time versus recurrent dislocations [J]. Am J Sports Med, 2020, 48(1): 21-26.

(收稿日期:2021-05-27 本文编辑:连智华)

双极骨缺损(bipolar bone loss)即肩盂前缘骨缺损和 Hill-Sachs 损伤, 两者是肩关节复发前脱位的重要因素^[1-2]。目前多数学者认为肩胛盂骨缺损可以通过三维(3D)计算机断层扫描(CT)评估^[3-5]。但关于 Hill-Sachs 损伤的评估以及双极骨缺损治疗方式的选择仍有争议。随着研究的深入,“啮/非啮合性 Hill-Sachs 损伤(engaging/nonengaging Hill-Sachs lesion)”^[6]，“肩盂轨迹(glenoid track)”^[7]，“轨道内/外(on/off track)”^[8]等概念相继被提出,用于描述和评估肩盂骨缺损与 Hill-Sachs 损伤的关系以及肩关节稳定程度。2014 年,Di Giacomo 等^[8]提出一种通过 CT 和三维重建评估双极骨缺损的方法,为肩关节复发脱位的手术治疗提供了新的参考。该方法基于肩盂前缘骨缺损程度、Hill-Sachs 损伤大小与“肩盂轨迹”的关系将双极骨缺损分为 4 类,并提出相应的治疗方式。本研究的目的是通过评估该方法观察者间和观察者内测量结果的可靠性,确定这种新的测量方式的效用。

1 资料与方法

1.1 一般资料

2018 年 1 月至 2020 年 12 月,在我院上肢科诊治的 60 例复发性肩关节前脱位患者纳入本研究。纳入标准:单侧肩关节复发前脱位(脱位次数≥2 次),且年龄>14 岁。排除标准:术前影像资料不完整,肩关节多向不稳定,既往肱骨近端或大结节骨折、手术患者。纳入研究 60 例中,男 42 例,女 18 例;年龄 16~58 岁,中位年龄 30.1 岁;左肩 11 例,右肩 49 例。

1.2 测量方法

所有患者在我院行 64 T 螺旋 CT 扫描(GE Healthcare, USA), 利用 GE 工作站获取肩关节的三维成像,重建肩胛盂及肱骨头。所有这些重建由 1 位独立且专业的放射科医师完成。

1.2.1 肩胛盂骨缺损的测量 采用 Sugaya 等^[9]的方法测量肩胛盂骨缺损。以三维 CT 重建关节盂,假定梨形的肩胛盂下份形态近似于圆形,在 en-face view 构建最佳适应圆(best fit circle),将总体圆形直径作为肩胛盂直径,肩胛盂骨缺损的宽度所占总体圆形直径的百分比,即为肩胛盂骨缺损的百分比(图 1)。

1.2.2 Hill-Sachs 间隙的测量 选择肱骨头 3D-CT 的后侧图像,对 Hill-Sachs 损伤的大小进行评估。Hill-Sachs 间隙(Hill-Sachs interval, HSI)是肩袖止点与 Hill-Sachs 损伤最内缘之间的距离。在 3D-CT 图像中,沿肩袖止点的内侧缘做 1 条直线,沿 Hill-Sachs 损伤最内缘做 1 条平行线。两线之间的距离即 Hill-Sachs 间隙(图 2)。

1.2.3 Hill-Sachs 损伤 on-track/off-track 参照 Di

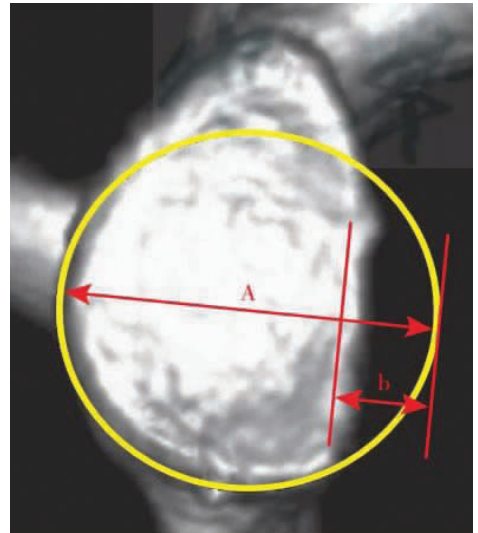


图 1 肩盂骨缺损的百分比的测量。以三维 CT 重建关节盂,在 en-face view 构建最佳适应圆(best fit circle),使用 CT 系统的测量工具,测量肩胛盂骨缺损的宽度(b)占总体圆形直径(A)的百分比

Fig.1 Measurement of percentage of glenoid defect. Three dimensional CT was used to reconstruct the glenoid joint, and the best fit circle was constructed in the en face view. The width (b) of glenoid defect was measured as the percentage of the total circular diameter (A)

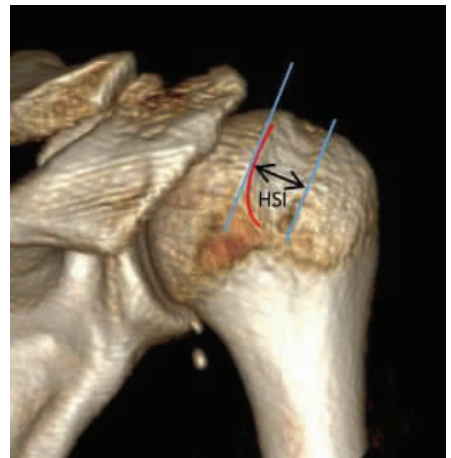


图 2 Hill-Sachs 间隙的测量。选择肱骨头 3D-CT 的后侧图像,沿肩袖止点的内侧缘做 1 条直线,沿 Hill-Sachs 损伤最内缘做 1 条平行线,两线之间的距离即 Hill-Sachs 间隙

Fig.2 Measurement of Hill-Sachs interval. Select the posterior image of humeral head 3D-CT, make a straight line along the medial edge of rotator cuff insertion, make a parallel line along the innermost edge of hill Sachs injury. The distance between the two lines is the Hill-Sachs interval

Giacomo 等^[8]的计算方法,首先测量出肩胛盂直径、骨缺损(即图 1 中总体圆形直径 A 和肩胛盂骨缺损宽度 b)以及 HSI,然后计算肩盂轨迹(glenoid track, GT)。GT 计算公式:83%肩胛盂直径减去肩胛盂骨缺损宽度,即 $GT=0.83A-b$ 。比较肩盂轨迹与 HSI 的大小,若 $HSI>GT$,则 Hill-Sachs 损伤为 off-track,或啮

合性 Hill-Sachs 损伤 (engaging); 若 HSI<GT, 则 Hill-Sachs 损伤为 on-track, 或非啮合性 Hill-Sachs 损伤(nonengaging)。

1.2.4 双极骨缺损分类及治疗 Di Giacomo 等^[8]的方法将双极骨缺损分为 4 类:(1)肩盂骨缺损<25%, Hill-Sachs 损伤 on-track。(2)肩盂骨缺损<25%, Hill-Sachs 损伤 off-track。(3)肩盂骨缺损≥25%, Hill-Sachs 损伤 on-track。(4)肩盂骨缺损≥25%, Hill-Sachs 损伤 off-track。对于第 1 类损伤,建议关节镜下 Bankart 修复,第 2 类损伤建议关节镜下行 Bankart 修复及 Remplissage,第 3 类损伤建议行 Latarjet 术,第 4 类损伤建议行 Latarjet 术并考虑肱骨头侧软组织或骨性手术。

1.3 观察者间及观察者内测试方法

所有图像隐去患者身份信息并编号后由 3 位观察者(肩关节专科医生)对双极骨缺损进行评估。向 3 位观察者提供测量方法及技术,观察者讨论并同意规定的测量技术,遵循标准化测量方案,以尽量减少测量的误差。3 位观察者独立进行评估,在评估期间不进行讨论或沟通。3 位观察者 1 周后对所有肩部重复测量,以评估观察者内可靠性,为避免偏倚,影像资料被重新随机编号。

1.4 统计学处理

用组内相关系数(intraclass correlation coefficient, ICC)评估测量的可靠性,分别评估单次和平均测量的观察者内和观察者间的可靠性。在可靠系数的 95%置信水平下计算置信区间。ICC 从 0 到 1,其中“0”表示完全不一致,而“1”表示绝对一致。测量的可靠性程度分为 5 个等级:ICC≥0.8,可靠性“非常好”;0.6≤ICC<0.8,“好”;0.4≤ICC<0.6,“中等”;0.2≤ICC<0.4,“可”;ICC<0.2,“差”。变异系数(coefficient of variation, COV)评估测量数据的可变性。

2 结果

2.1 观察者间的可靠性

在肩胛盂直径的测量中,3 位观察者单次测量

的可靠性均为“非常好”(ICC=0.857,0.842,0.851),平均测量的可靠性为“非常好”(ICC=0.866,0.862,0.871);在肩胛盂骨缺损的测量中,3 位观察者单次测量的可靠性为“非常好”(ICC=0.848,0.853,0.864),平均测量的可靠性为“非常好”(ICC=0.861,0.863,0.884)。

对 Hill-Sachs 间隙的测量,3 位观察者单次测量的可靠性为“好”(ICC=0.693,0.721,0.687),平均测量的可靠性为“好”(ICC=0.738,0.756,0.724)(表 1)。

观察者间关于肩胛盂骨缺损是否>25%的一致程度:3 位观察员均达成一致的有 56 例肩关节(93.3%),对于 4 例肩关节 3 位观察者未达成一致(6.7%)。这表明 3 位观察者在肩胛盂缺损程度的评估上有很好的的一致性。

观察者间关于 Hill-Sachs 损伤 on-track/off-track 的一致程度:3 位观察者均达成一致的有 43 例肩关节(71.7%),有 17 例肩关节 3 位观察者未达成一致(28.3%)。表明 3 位观察者在 Hill-Sachs 损伤 on-track/off-track 的评估上不太一致。

观察者间关于双极骨缺损分类及治疗选择的一致程度:3 位观察者均达成一致的有 38 例肩关节(63.3%),有 22 例肩关节 3 位观察者未达成一致(36.7%)。表明 3 位观察者在双极骨缺损分类及治疗的评估上一致性较差。

2.2 观察者内的可靠性

3 位观察者在肩胛盂直径重复测量的可靠性均为“非常好”(ICC=0.885,0.912,0.894),在肩胛盂骨缺损重复测量的可靠性均为“非常好”(ICC=0.892,0.875,0.896),对 Hill-Sachs 间隙重复测量的可靠性为“非常好”(ICC=0.821,0.806,0.817)(表 2)。

观察者内对肩胛盂骨缺损是否>25%评估的一致程度:第 1 位观察者有 57 例(95.0%)与第 1 次的判断相同,第 2 位观察者有 56 例(93.3%)与第 2 次评估一致,第 3 位观察者有 57 例(95.0%)与第 1 次判断一致。表明每位观察者对肩胛盂骨缺损的重复

表 1 观察者之间测量的可靠性

Tab.1 Reliability of measurements between observers

观察者	次数	肩胛盂直径		肩胛盂骨缺损		Hill-Sachs 间隙	
		相关系数 ICC	95% ICC	相关系数 ICC	95% ICC	相关系数 ICC	95% ICC
观察者 a 和观察者 b	单次	0.857	0.614~0.975	0.848	0.621~0.954	0.693	0.427~0.871
	平均	0.866	0.681~0.977	0.861	0.668~0.967	0.738	0.496~0.891
观察者 a 和观察者 c	单次	0.842	0.605~0.958	0.853	0.602~0.961	0.721	0.469~0.889
	平均	0.862	0.673~0.971	0.863	0.628~0.941	0.756	0.528~0.897
观察者 b 和观察者 c	单次	0.851	0.612~0.969	0.864	0.644~0.969	0.687	0.406~0.868
	平均	0.871	0.759~0.966	0.884	0.769~0.962	0.724	0.453~0.885

表 2 同一观察者两次测量的可靠性
Tab.2 Reliability of two measurements by the same observer

观察者	肩胛盂直径		肩胛盂骨缺损		Hill-Sachs 间隙	
	相关系数 ICC	95% ICC	相关系数 ICC	95% ICC	相关系数 ICC	95% ICC
观察者 a	0.885	0.808~0.969	0.892	0.812~0.976	0.821	0.585~0.953
观察者 b	0.912	0.846~0.976	0.875	0.819~0.957	0.806	0.531~0.957
观察者 c	0.894	0.811~0.975	0.896	0.826~0.975	0.817	0.563~0.949

评估都有很好的一致性。

观察者内对 Hill-Sachs 损伤 on-track/off-track 评估的一致程度:第 1 位观察者有 53 例(88.3%)与第 1 次的评估相同,第 2 位观察者有 51 例(85.0%)与第 1 次判断一致,第 3 位观察者有 55 例(91.7%)与第 1 次评估相同。表明在评估 Hill-Sachs 损伤时,同一观察者的重复评估比观察者间的差异小。

观察者内关于双极骨缺损分类及治疗选择的一致程度:第 1 位观察者有 53 例(88.3%)与第 1 次的评估相同,第 2 位观察者有 52 例(86.7%)与第 1 次判断一致,第 3 位观察者有 53 例(88.3%)与第 1 次评估一致。表明虽然同一观察者的重复评估的可变性比观察者间的差异小,但总体上一致性仍较差。

2.3 变异系数(COV)

肩胛盂直径的变异系数为 4.1%,肩胛盂骨缺损的变异系数为 4.4%,Hill-Sachs 间隙的变异系数为 21.1%,是肩胛盂直径的 5.1 倍,是肩胛盂骨缺损的 4.8 倍。

3 讨论

肩关节复发脱位的研究目前主要集中在肩胛盂和肱骨头的双极骨缺损。Di Giacomo 等^[8]提出了通过 CT 和三维重建测量肩盂轨迹、评估双极骨缺损的方法,并以此为参考制定肩关节复发脱位手术治疗的方案。目前,通过肩关节镜手术治疗肩关节复发前脱位能够取得较好的疗效^[10]。本研究测试了 Di Giacomo 测量肩盂轨迹方法的可靠性和可重复性。通过 CT 扫描及三维重建测量和评估肩胛盂骨缺损程度已经得到大部分学者的认可。笔者的结果也证明了这种测量方法在观察者间和观察者内都有很好的可靠性。

Hill-Sachs 损伤已被确认为肩关节不稳定 Bankart 修复后失败的主要危险因素之一。但关于 Hill-Sachs 损伤的量化还没有公认的金标准。Kodali 等^[11]的研究显示二维 CT 评估 Hill-Sachs 损伤深度和宽度的可靠性良好,观察者间的 ICC 分别为 0.879 (95% 置信区间,0.780~0.946)和 0.721 (95% 置信区间,0.543~0.865)。但该研究使用聚氨酯骨模型模拟的 Hill-Sachs 损伤都是由圆形扩孔器创建的,损伤

相对规则,与真实病变的实际形状存在一定的差异。同样,Ho 等^[12]用聚氨酯骨模型模拟了 9 种 Hill-Sachs 损伤类型,3D-CT 在所有参数(长度、宽度、深度)的测量评估上均有很高的可靠性。但二者均以骨模型模拟 Hill-Sachs 损伤,并不能完全反映真实的临床情况。Ozaki 等^[13]使用 3D-CT 对 142 例需行 Bankart 修复的肩关节进行术前评估,发现 3D-CT 能有效评估 Hill-Sachs 损伤。而 Cho 等^[14]研究则得到了更好的结果,在 107 例肩关节的评估中,3D-CT 对 Hill-Sachs 损伤评估的可靠性很高(ICC>0.9)。然而,Assunção 等^[15]评估了 50 例肩关节复发脱位患者的 2D-CT 影像,发现对 Hill-Sachs 损伤评估的可靠性较差,相关系数范围为 0.41~0.73。Schneider 等^[16]在对 71 例肩关节的评估中发现,3D-CT 对肩胛盂骨缺损的可靠性高,但对 Hill-Sachs 损伤的评估观察者间的可靠性较差。

在笔者的研究中,肩胛盂直径及肩胛盂骨缺损测量结果的 COV 较低,但 Hill-Sachs 间隙的测量结果却显示出较高的可变性。同样,相较于肩胛盂相关指标,Hill-Sachs 间隙的测量在观察者间和观察者内都显示出了更差的可靠性。这也解释了为什么观察者间和观察者内对 Hill-Sachs 损伤 on-track/off-track 评估以及随后双极骨缺损分类显示出较差的一致性。

从生物力学角度来看,肱骨头缺损的位置、大小、深度及其与肩胛盂骨缺损的相互作用在肩关节复发脱位以及 Bankart 修复后失败中都起着重要作用^[7,17]。但 Hill-Sachs 损伤的发生受脱位次数、骨形态、骨质量、软组织情况等多种因素影响,其位置、大小、深度等差异很大。因此通过对 Hill-Sachs 间隙的测量以及对 Hill-Sachs 损伤 on-track/off-track 评估并无法真实评估 Hill-Sachs 损伤的具体形态。虽然 3D-CT 上能较为直观地评估 Hill-Sachs 间隙,但在肩袖止点的内侧缘的评估和选择上较为困难,这是导致三维 CT 测量 Hill-Sachs 间隙可靠性不高的重要原因。Funakoshi 等^[18]的研究也表明,与术中关节镜实际测量相比,术前三维 CT 对 Hill-Sachs 损伤 on-track/off-track 方面显示出较差的可靠性,三维

CT 所测量的肩盂轨迹更大。

对肱骨头骨缺损的测量显示出较差的一致性,这也直接影响了肩盂轨迹测量方法对双极骨缺损分类以及手术方案的制定。虽然 Di Giacomo 等^[8]提出的这种方法量化并对双极骨缺损进行了分类,是目前评估肩关节复发脱位双极骨缺损程度最常用的方法,但必须承认的是,该方法在评估肱骨头骨缺损上可靠性和可重复性仍较差,这一领域还需要进一步的研究。此外,该方法对双极骨缺损的分类以及推荐手术方式也还有一定争议,特别是对于肩胛盂以及肱骨头骨缺损程度的临界值的选择^[19-20],还需进一步的理论和临床研究。

总之,三维 CT 测量肩胛盂骨缺损的可靠性、可重复性高,但对肱骨头骨缺损的评估则显示出较大的可变性,可靠性较差,对双极骨缺损的分类及方案制定有一定影响。

本研究的局限性:一是只通过三维 CT 评估了双极骨缺损,并未在关节镜下实际测量并做对比评估;二是本研究样本量较小,可能对本研究结果产生影响。

参考文献

[1] Kim DS, Yoon YS, Yi CH. Prevalence comparison of accompanying lesions between primary and recurrent anterior dislocation in the shoulder[J]. *Am J Sports Med*, 2010, 38(10): 2071-2076.

[2] Yiannakopoulos CK, Mataragas E, Antonogiannakis E. A comparison of the spectrum of intra-articular lesions in acute and chronic anterior shoulder instability[J]. *Arthroscopy*, 2007, 23(9): 985-990.

[3] Bois AJ, Fening SD, Polster J, et al. Quantifying glenoid bone loss in anterior shoulder instability: reliability and accuracy of 2-dimensional and 3-dimensional computed tomography measurement techniques[J]. *Am J Sports Med*, 2012, 40(11): 2569-2577.

[4] Chuang TY, Adams CR, Burkhart SS. Use of preoperative three-dimensional computed tomography to quantify glenoid bone loss in shoulder instability[J]. *Arthroscopy*, 2008, 24(4): 376-382.

[5] Sugaya H. Techniques to evaluate glenoid bone loss[J]. *Curr Rev Musculoskelet Med*, 2014, 7(1): 1-5.

[6] Burkhart SS, De Beer JF. Traumatic glenohumeral bone defects and their relationship to failure of arthroscopic Bankart repairs: significance of the inverted-pear glenoid and the humeral engaging Hill-Sachs lesion[J]. *Arthroscopy*, 2000, 16(7): 677-694.

[7] Yamamoto N, Itoi E, Abe H, et al. Contact between the glenoid and the humeral head in abduction, external rotation, and horizontal extension: a new concept of glenoid track[J]. *J Shoulder Elbow Surg*, 2007, 16(5): 649-656.

[8] Di Giacomo G, Itoi E, Burkhart SS. Evolving concept of bipolar bone loss and the Hill-Sachs lesion: from "engaging/non-engaging" lesion to "on-track/off-track" lesion[J]. *Arthroscopy*, 2014, 30(1): 90-98.

[9] Sugaya H, Moriishi J, Dohi M, et al. Glenoid rim morphology in recurrent anterior glenohumeral instability[J]. *J Bone Joint Surg Am*, 2003, 85(5): 878-884.

[10] 向明, 胡晓川. 肩关节镜技术临床应用的进展与思考[J]. *中国骨伤*, 2017, 30(8): 685-688.
XIANG M, HU XC. Progress and thinking of clinical application of shoulder arthroscopy[J]. *Zhongguo Gu Shang/China J Orthop Trauma*, 2017, 30(8): 685-688. Chinese.

[11] Kodali P, Jones MH, Polster J, et al. Accuracy of measurement of Hill-Sachs lesions with computed tomography[J]. *J Shoulder Elbow Surg*, 2011, 20(8): 1328-1334.

[12] Ho A, Kurdziel MD, Koueiter DM, et al. Three-dimensional computed tomography measurement accuracy of varying Hill-Sachs lesion size[J]. *J Shoulder Elbow Surg*, 2018, 27(2): 350-356.

[13] Ozaki R, Nakagawa S, Mizuno N, et al. Hill-Sachs lesions in shoulders with traumatic anterior instability: evaluation using computed tomography with 3-dimensional reconstruction[J]. *Am J Sports Med*, 2014, 42(11): 2597-2605.

[14] Cho SH, Cho NS, Rhee YG. Preoperative analysis of the Hill-Sachs lesion in anterior shoulder instability: how to predict engagement of the lesion[J]. *Am J Sports Med*, 2011, 39(11): 2389-2395.

[15] Assunção JH, Gracitelli MEC, Borgo GD, et al. Tomographic evaluation of Hill-Sachs lesions: is there a correlation between different methods of measurement[J]. *Acta Radiol*, 2017, 58(1): 77-83.

[16] Schneider AK, Hoy GA, Ek ET, et al. Interobserver and intraobserver variability of glenoid track measurements[J]. *J Shoulder Elbow Surg*, 2017, 26(4): 573-579.

[17] Yamamoto N, Itoi E. Osseous defects seen in patients with anterior shoulder instability[J]. *Clin Orthop Surg*, 2015, 7(4): 425-429.

[18] Funakoshi T, Robert U, Hartzler, et al. Hill-Sachs lesion classification by the Glenoid Track paradigm in shoulder instability: poor agreement between 3-dimensional computed tomographic and arthroscopic methods[J]. *Arthroscopy*, 2019, 35(6): 1743-1749.

[19] 向明, 杨金松, 陈杭, 等. 关节镜下取自体肩胛冈肩盂植骨治疗肩关节复发性前脱位[J]. *中华骨科杂志*, 2020, 40(1): 23-31.
XIANG M, YANG JS, CHEN H, et al. Arthroscopic autologous scapular spine bone graft transplant for shoulder recurrent instability[J]. *Zhonghua Gu Ke Za Zhi*, 2020, 40(1): 23-31. Chinese.

[20] Gottschalk LJ, Bois AJ, Shelby MA, et al. Mean glenoid defect size and location associated with anterior shoulder instability: a systematic review[J]. *Orthop J Sports Med*, 2017, 5(1): 2325967116676269.

(收稿日期: 2021-04-08 本文编辑: 连智华)