

## · 临床研究 ·

胫骨高位截骨术治疗膝关节骨性关节炎  
随访 10 年的临床观察张广瑞<sup>1</sup>, 姜金<sup>2,3</sup>, 刘嘉鑫<sup>1</sup>, 雷栓虎<sup>2,3</sup>, 谭小义<sup>2,3</sup>, 韵向东<sup>2,3</sup>, 夏亚一<sup>2,3</sup>

(1. 兰州大学第二临床学院, 甘肃 兰州 730000; 2. 兰州大学第二医院骨科, 甘肃 兰州 730030; 3. 甘肃省骨关节疾病研究重点实验室, 甘肃 兰州 730030)

**【摘要】** 目的: 探讨外侧闭合胫骨高位截骨术治疗随访 10 年膝关节骨性关节炎患者的长期临床疗效。方法: 自 2005 年 6 月至 2015 年 12 月, 采用外侧闭合胫骨高位截骨螺钉钢丝内固定术治疗 20 例膝关节内侧间室骨性关节炎患者, 男 3 例, 女 17 例, 年龄 43~76(57.80±8.05) 岁。分别在术前, 术后 1、5、10 年采用疼痛视觉模拟评分(VAS)和美国膝关节协会评分(KSS)评价膝关节疼痛、功能恢复情况, 并观察术后并发症情况。结果: 20 例患者中 16 例获得随访, 4 例失访, 随访时间 9~11(10.0±0.8) 年。VAS 评分由术前的 7.88±1.15 降至术后 1、5、10 年的 3.19±0.91、3.44±0.96、3.69±1.20, 术后各时间点与术前比较差异有统计学意义( $P<0.05$ )。KSS 临床评分由术前的 61.94±5.74 增加至术后 1、5、10 年的 75.50±4.62、80.13±3.97、77.38±6.40, 术后各时间点与术前比较差异有统计学意义( $P<0.05$ )。KSS 功能评分由术前的 62.81±13.03 增加至术后 1、5、10 年的 77.50±8.56、81.88±6.55、76.88±10.78, 术后各时间点与术前比较差异有统计学意义( $P<0.05$ )。所有患者术后伤口愈合良好, 无腓总神经损伤及截骨不愈合的并发症。结论: 外侧闭合胫骨高位截骨螺钉钢丝内固定术治疗膝关节骨性关节炎具有较好效果, 可以阻止或延缓膝关节骨性关节炎进展, 长期随访能达到与关节置换相当的效果。

**【关键词】** 胫骨; 截骨术; 骨关节炎, 膝

中图分类号: R681.8

DOI: 10.3969/j.issn.1003-0034.2019.08.006

开放科学(资源服务)标识码(OSID):



**Clinical observation of high tibial osteotomy for knee osteoarthritis: 10 years follow-up** ZHANG Guang-rui, JIANG Jin, LIU Jia-xin, LEI Shuan-hu, TAN Xiao-yi, YUN Xiang-dong\*, and XIA Ya-yi. \*Department of Orthopaedics, Lanzhou University Second Hospital, Lanzhou 730030, Gansu, China

**ABSTRACT Objective:** To explore long-term following-up clinical effects of lateral closed high tibial osteotomy for the treatment of knee osteoarthritis. **Methods:** Twenty patients with medial unicompartmental knee osteoarthritis were treated with lateral closed high tibial osteotomy and screw fixation from June 2005 to December 2015. Among them, including 17 females and 3 males, aged from 43 to 76 years old with an average of (57.80±8.05) years old. VAS score and KSS score were applied to evaluate recovery degree of pain and function before operation and after operation at 1, 5 and 10 years, and postoperative complications were observed. **Results:** Sixteen patients were followed-up, the time ranged from 9 to 11 (10.0±0.8) years, 4 patients were loss to follow-up. Preoperative VAS score was 7.88±1.15 and decreased to 3.19±0.91, 3.44±0.96, 3.69±1.20 at 1, 5 and 10 years after operation, and there were statistical differences in VAS score between before and after operation at different time points ( $P<0.05$ ). Clinical score of KSS increased from 61.94±5.74 before operation to 75.50±4.62, 80.13±3.97, 77.38±6.40 at 1, 5 and 10 years after operation, and there were statistical differences in clinical score of KSS between before and after operation at different time points ( $P<0.05$ ); functional score of KSS increased from 62.81±13.03 before operation to 77.50±8.56, 81.88±6.55, 76.88±10.78, and there were statistical differences in functional score of KSS between before and after operation at different time points ( $P<0.05$ ). All incisions healed well without complications such as fibula nerve injury and fracture nonunion. **Conclusion:** Lateral closed high tibial osteotomy and screw fixation for knee osteoarthritis could receive good clinical results, stop and delay progress of knee osteoarthritis, and long-term following-up could achieve the same effect as total knee arthroplasty.

**KEYWORDS** Tibia; Osteotomy; Osteoarthritis, knee

通讯作者: 韵向东 E-mail: xiangdongyun@126.com

Corresponding author: YUN Xiang-dong E-mail: xiangdongyun@126.com

骨性关节炎(osteoarthritis, OA)是一种慢性进行性疾病, 随着人口老龄化时代的到来, 膝关节骨性关节炎(knee osteoarthritis, KOA)的发病率和致畸致

残率越来越高。胫骨高位截骨术(high tibial osteotomy, HTO)是一种治疗膝关节骨性关节炎成熟的手术方式,每年有数以万计的患者受益。我院临床应用多年,现将外侧闭合胫骨高位截骨螺钉钢丝内固定术治疗膝关节骨性关节炎的资料进行回顾性分析,旨在探讨该术式治疗 KOA 的长期疗效。

### 1 资料与方法

#### 1.1 病例选择

纳入标准:X 线片示膝内翻畸形 $>5^{\circ}$ ,伴有内侧间室骨性关节炎症状;内翻畸形角度 $<20^{\circ}$ ,关节活动度 $>90^{\circ}$ ,屈曲挛缩 $<20^{\circ}$ ;内侧间室骨性关节炎,伴有内翻畸形,经严格的保守治疗半年以上无效;全身其他器官无严重疾病。排除标准:膝关节多个间室病变;类风湿性关节炎及炎症性关节炎;严重膝关节骨质破坏;内翻畸形角度 $>20^{\circ}$ ,关节活动度 $<90^{\circ}$ ,屈曲挛缩 $>20^{\circ}$ ;明显肥胖、严重骨质疏松,膝关节周围韧带松弛以及下肢肌力 $<4$ 级。

#### 1.2 临床资料

收集 2005 年 6 月至 2015 年 12 月,采用外侧闭合胫骨高位截骨螺钉钢丝内固定术治疗的 20 例膝关节内侧间室骨性关节炎患者的临床资料,其中男 3 例(3 膝),女 17 例(17 膝);年龄 43 ~76 (57.80±8.05)岁。患者术前临床症状均有膝关节内侧疼痛,内翻畸形,膝关节功能障碍,活动度可,术前均拍摄站立位负重正侧位 X 线片。

#### 1.3 治疗方法

所有患者采用腰麻,仰卧位,驱血并使用气囊止血带,屈膝  $90^{\circ}$ 。首先使用关节镜探查并清理关节腔内病变,如果发现内侧间室软骨损伤明显,而外侧间室结构基本正常,则行外侧闭合胫骨高位截骨术。具体如下:于体表定位腓骨小头,取前下斜形切口长

5 cm,切开皮肤皮下组织,分离并保护腓总神经,切断腓骨小头。将 2 枚直径 2.5 mm 的克氏针置于胫骨关节面下 1.5 cm 处,平行于关节面由腓侧打入,作为定位标志。沿克氏针下缘用摆锯进行水平截骨,使截骨保留胫骨内侧皮质作为合页的止点。根据术前的规划,在距离水平截骨面下 1.0~1.5 cm 处进行胫骨楔形截骨,使截骨方向指向水平截骨的末端处,取出楔形骨块。在距离截骨面的上下 1.0 cm 处,分别植入 2 枚直径 4.5 mm,长 6.5 cm 的下肢松质骨螺钉。最后助手将膝关节外翻,使胫骨截骨面对合,调整下肢力线。再用钢丝绕 4 枚螺钉,进行环形捆扎打结(见图 1)。截骨过程在 C 形臂 X 线监视下进行,操作中注意保护韧带、血管、神经等重要组织。最后检查钢丝螺钉固定无误,生理盐水冲洗术野,放置引流管,逐层缝合伤口。术后观察至无引流液时拔管。所有病例由同一医师进行手术。

术后第 1 天,开始进行膝关节被动活动,包括踝关节背伸、跖屈锻炼,股四头肌等长收缩锻炼等。术后第 3 天,开始膝关节屈曲功能锻炼,辅以持续被动活动仪(CPM),有助于膝关节早期被动活动,可拄拐不负重下地活动。术后 2 周,膝关节活动范围达到  $90^{\circ}$ 。术后 4 周,膝关节达到正常活动度。术后 3 个月复查 X 线片,如截骨端愈合良好,则可完全负重。

#### 1.4 观察项目与方法

分别于术前,术后 1、5、10 年采用疼痛视觉模拟评分<sup>[1]</sup>(visual analogue scale, VAS)和美国膝关节协会评分<sup>[2]</sup>(knee society score, KSS)评估患者手术前后膝关节疼痛和功能情况。VAS 评分满分 10 分,0 分表示不痛,1~3 分为轻微疼痛;4~6 分为疼痛并影响睡眠,但能忍受;7~10 分表示痛感逐渐增强,剧烈或难以忍受的疼痛。KSS 评分分为临床评分(100 分)

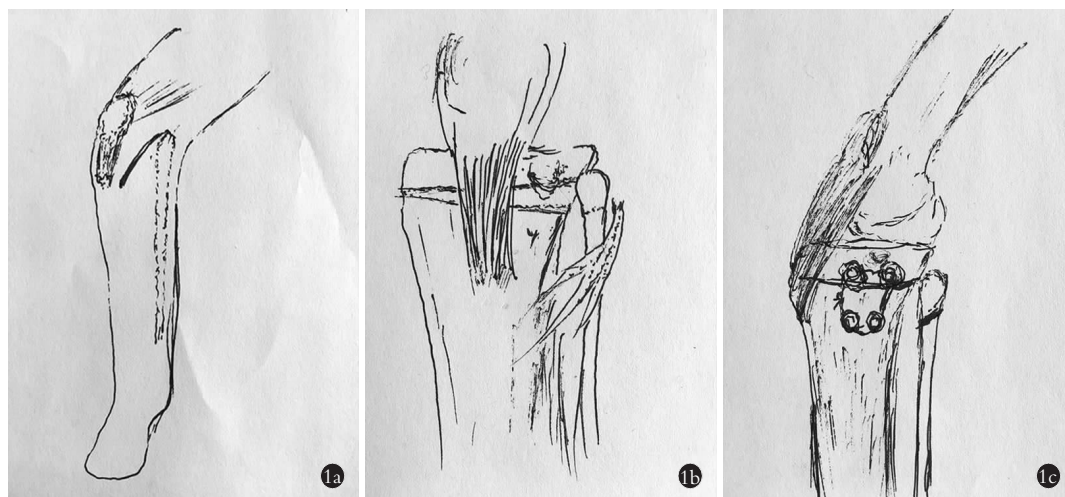


图 1 手术过程 1a. 手术入路切口 1b. 胫骨外侧截骨 1c. 钢丝固定螺钉  
Fig.1 Operative process 1a. Surgical incision 1b. Lateral tibial osteotomy 1c. Fixing the nails by steel wire

表 1 外侧闭合胫骨高位截骨术治疗膝关节骨关节炎 16 例(16 膝)手术前后 KSS 评分结果( $\bar{x}\pm s$ , 分)

Tab.1 KSS score of 16 patients (16 knees) with knee osteoarthritis treated with lateral close wedge high tibial osteotomy ( $\bar{x}\pm s$ , score)

时间	功能评分			临床评分			
	行走路程	上下楼梯	总分	疼痛	活动度	稳定性	总分
术前	31.25±7.19	31.56±10.12	62.81±13.03	24.69±4.27	16.63±2.13	20.63±4.03	61.94±5.74
术后 1 年	38.13±5.44	39.38±6.80	77.50±8.56 <sup>a1</sup>	34.38±4.43	19.25±1.73	21.88±3.10	75.50±4.62 <sup>b1</sup>
术后 5 年	40.63±4.43	41.25±6.19	81.88±6.55 <sup>a2a3</sup>	36.88±3.10	20.13±1.02	23.13±2.50	80.13±3.97 <sup>b2b4</sup>
术后 10 年	39.38±6.80	37.50±6.83	76.88±10.78 <sup>a3a5a6</sup>	35.31±4.64	20.50±1.41	21.56±2.40	77.38±6.40 <sup>b3b5b6</sup>

注:与术前比较,<sup>a1</sup> $t=-6.505, P<0.001$ ; <sup>a2</sup> $t=-6.505, P<0.001$ ; <sup>a3</sup> $t=-3.484, P=0.003$ ; <sup>b1</sup> $t=-9.995, P<0.001$ ; <sup>b2</sup> $t=-14.045, P<0.001$ ; <sup>b3</sup> $t=-8.213, P<0.001$ 。与术后 1 年比较:<sup>a4</sup> $t=-2.406, P=0.029$ ; <sup>a5</sup> $t=0.174, P=0.864$ ; <sup>b4</sup> $t=-3.575, P=0.003$ ; <sup>b5</sup> $t=-0.843, P=0.413$ 。与术后 5 年比较:<sup>a6</sup> $t=1.581, P=0.135$ ; <sup>b6</sup> $t=1.611, P=0.128$

Note: Compared with preoperative, <sup>a1</sup> $t=-6.505, P<0.001$ ; <sup>a2</sup> $t=-6.505, P<0.001$ ; <sup>a3</sup> $t=-3.484, P=0.003$ ; <sup>b1</sup> $t=-9.995, P<0.001$ ; <sup>b2</sup> $t=-14.045, P<0.001$ ; <sup>b3</sup> $t=-8.213, P<0.001$ . Compared with 1 year after operation, <sup>a4</sup> $t=-2.406, P=0.029$ ; <sup>a5</sup> $t=0.174, P=0.864$ ; <sup>b4</sup> $t=-3.575, P=0.003$ ; <sup>b5</sup> $t=-0.843, P=0.413$ . Compared with 5 years after operation: <sup>a6</sup> $t=1.581, P=0.135$ ; <sup>b6</sup> $t=1.611, P=0.128$

和功能评分(100 分)2 部分。临床评分包括疼痛(50 分)、活动度(25 分)、稳定性(25 分)3 部分,功能评分包括行走路程(50 分)、上下楼梯(50 分)2 部分。

### 1.5 统计学处理

采用 SPSS 22.0 软件进行统计学分析,对术前,术后 1、5、10 年的 VAS 和 KSS 评分采用配对设计定量资料的  $t$  检验进行统计。以  $P<0.05$  为差异有统计学意义。

## 2 结果

本组 20 例患者中,随访 16 例,4 例失访。失访原因:3 例通讯失联(分别于术后第 2、4 年);1 例脑卒中(术后第 5 年),家属不愿继续复诊。16 例随访时间 9~11 (10.0±0.8) 年。KSS 临床评分由术前的 61.94±5.74 增加至术后 1、5、10 年的 75.50±4.62、80.13±3.97、77.38±6.40,术后各时间点与术前比较差异有统计学意义( $P<0.05$ )。KSS 功能评分由术前的 62.81±13.03 增加至术后 1、5、10 年的 77.50±8.56、81.88±6.55、76.88±10.78,术后各时间点与术前比较差异有统计学意义( $P<0.05$ )。结果见表 1。VAS 评分由术前的 7.88±1.15 降低至术后 1、5、10 年的 3.19±0.91、3.44±0.96、3.69±1.20,术后各时间点与术前比较差异有统计学意义( $P<0.05$ )。结果见表 2。所有患者术后伤口愈合良好,患者膝关节疼痛减轻,膝内翻畸形得到矫正,膝关节活动度增加,无腓总神经损伤、截骨不愈合的并发症。典型病例见图 2。

## 3 讨论

### 3.1 胫骨高位截骨术适应证选择

KOA 是中老年人群膝关节常见的慢性关节疾病,呈进行性进展。早期理疗、药物等保守治疗为主,晚期则需要手术干预,以达到矫正力线、改善畸形、重建关节稳定性的目的<sup>[3]</sup>。目前治疗膝关节骨性关

表 2 外侧闭合胫骨高位截骨术治疗膝关节骨关节炎 16 例(16 膝)手术前后 VAS 评分结果( $\bar{x}\pm s$ , 分)

Tab.2 VAS score of 16 patients (16 knees) with knee osteoarthritis treated with lateral close high tibial osteotomy ( $\bar{x}\pm s$ , score)

时间	VAS 评分
术前	7.88±1.15
术后 1 年	3.19±0.91 <sup>c1</sup>
术后 5 年	3.44±0.96 <sup>c2c4</sup>
术后 10 年	3.69±1.20 <sup>c3c5c6</sup>

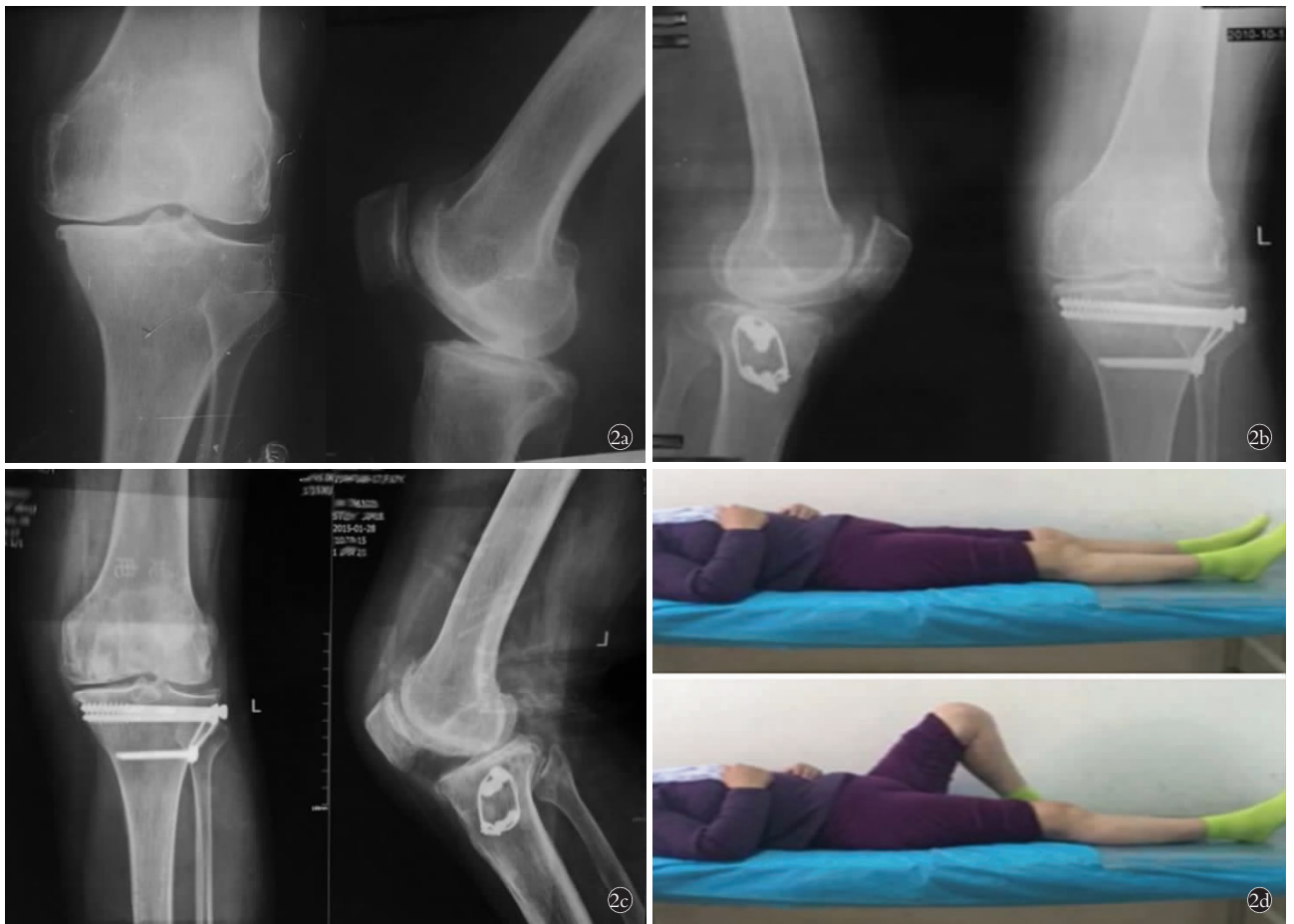注:与术前比较,<sup>c1</sup> $t=14.398, P<0.001$ ; <sup>c2</sup> $t=12.164, P<0.001$ ; <sup>c3</sup> $t=10.747, P<0.001$ 。与术后 1 年比较:<sup>c4</sup> $t=-0.745, P=0.468$ ; <sup>c5</sup> $t=-1.732, P=0.104$ 。与术后 5 年比较:<sup>c6</sup> $t=-0.655, P=0.523$

Note: Compared with preoperative, <sup>c1</sup> $t=14.398, P<0.001$ ; <sup>c2</sup> $t=12.164, P<0.001$ ; <sup>c3</sup> $t=10.747, P<0.001$ . Compared with 1 year after operation, <sup>c4</sup> $t=-0.745, P=0.468$ ; <sup>c5</sup> $t=-1.732, P=0.104$ . Compared with 5 years after operation: <sup>c6</sup> $t=-0.655, P=0.523$

节炎的手术方式包括关节镜下清理术,胫骨高位截骨术(high tibial osteotomy, HTO),单髁膝关节置换手术(unicondylar knee arthroplasty, UKA),全膝关节置换术(total knee arthroplasty, TKA)等。在保膝理念的发展和技术的推动下<sup>[4]</sup>,UKA 和 HTO 广泛应用于临床,对于膝关节内侧间室病变的骨性关节炎患者,2 种术式均能起到缓解膝关节疼痛、改善膝关节功能的作用,临床疗效满意<sup>[5-8]</sup>。

一般认为,关节内翻畸形 $<10^\circ$ ,内侧间室关节软骨 IV 级及以上损伤的老年患者(具体年龄无上限),是 UKA 的适应证。而关节内翻畸形 $>5^\circ$ ,内侧间室关节软骨 IV 级及以下损伤的老年患者(一般 $<65$  岁)是 HTO 的适应证。可以看出,这 2 种术式的适应证存





**图 2** 患者,女,45 岁,膝关节内侧间室骨关节炎 **2a.** 术前正侧位 X 线片示膝关节内侧间室 OA,内侧间室狭窄,外侧间室基本正常 **2b.** 术后 5 年膝关节侧位及正位 X 线片示膝关节内侧间室狭窄较术前减轻 **2c.** 术后 10 年膝关节正侧位 X 线片示膝关节内侧间室狭窄较术前减轻 **2d.** 术后 10 年随访膝关节活动度良好

**Fig.2** Female,45 years old,medial unicompartmental knee osteoarthritis **2a.** Preoperative X-ray showed knee medial compartment knee osteoarthritis, medial compartment narrowed and lateral was normal **2b.** Postoperative lateral and AP X-ray films at 5 years showed that narrow of medial compartment was improved compared with before operation **2c.** Postoperative AP and lateral X-ray films at 10 years showed narrow of medial compartment was improved compared with before operation **2d.** Postoperative appearance at 10 years showed activity of knee joint was good

在“交叉地带”,即年龄选择、关节内翻畸形角度 5°~10°、关节软骨损伤程度。因此,处于“交叉地带”的患者手术治疗方案的选择成为关键,需综合考虑患者年龄、功能活动要求和骨质等因素。HTO 通过胫骨近端截骨,把力线从发生炎症和磨损的膝关节内侧间室转移到相对正常的外侧间室。一般认为,对关节软骨磨损较轻并伴有外畸形的年轻和老年患者均有较好效果,但患者年龄限于 65 岁以下。本研究结果说明,在功能活动要求高、骨质尚可的“交叉地带”患者中,胫骨高位截骨术对年轻及老年(>65 岁)患者,均能起到缓解疼痛、改善功能的效果,可以延缓骨关节炎的进一步发展,达到与关节置换相当的效果。

**3.2 外侧闭合胫骨高位截骨螺钉钢丝内固定术的疗效**

HTO 有内侧撑开和外侧闭合 2 种术式,主要是

通过胫骨截骨矫正下肢力线,使内侧间室恢复或增大,减轻胫骨平台的压力,达到消除疼痛、矫正畸形、修复关节软骨的目的。研究显示<sup>[9]</sup>,2 种术式均能获得满意的临床效果。外侧闭合胫骨高位截骨术是传统截骨术式<sup>[10]</sup>,其内固定的方式有很多种<sup>[11]</sup>,包括螺钉、骑缝针、钢板等。本研究以螺钉钢丝作为内固定器材,在术后长达 10 年的随访中,患者膝关节 VAS 评分较术前明显降低,KSS 临床评分和功能评分较术前明显提高,表明该术式能满足患者缓解膝关节疼痛、矫正畸形、恢复功能的需求,且能长期维持。尽管手术后疗效评分随时间增长逐渐降低,但起到阻止或延缓骨关节炎进展的作用,为患者赢得了时间,避免或推迟了关节置换。

不同内固定器材有不同的特点,黄野等<sup>[12]</sup>指出 Giebel 钢板系统对手术技术要求高,并且对胫骨远端的把持能力较弱。本研究采用螺钉钢丝为内固定

器材,在随访过程中,所有患者膝关节功能满意,均未行关节置换术,无截骨不愈合、腓总神经损伤、伤口不愈合等并发症。术后各项评分较术前明显改善,提示外侧闭合胫骨高位截骨螺钉钢丝内固定术治疗膝关节骨性关节炎,手术效果良好,临床疗效满意。

总之,外侧闭合胫骨高位截骨螺钉钢丝内固定术治疗膝关节骨性关节炎具有较好效果,能阻止或延缓 KOA 进展,长期随访表明,能够达到与关节置换相当的效果。由于本研究纳入的患者数量较少,有待今后进一步对更大样本量进行随访和研究。

#### 参考文献

- [1] Breivik H. Fifty years on the visual analogue scale (VAS) for pain-intensity is still good for acute pain. But multidimensional assessment is needed for chronic pain [J]. *Scand J Pain*, 2016, 11: 150-152.
- [2] Insall JN, Dorr LD, Scott RD, et al. Rationale of the Knee Society clinical rating system [J]. *Clin Orthop Relat Res*, 1989, (248): 13-14.
- [3] 沈彬,裴福兴. 膝关节骨性关节炎诊治进展 [J]. *现代临床医学*, 2013, 39(5): 390-394.  
SHEN B, PEI FX. Progress in diagnosis and treatment of knee osteoarthritis [J]. *Xian Dai Lin Chaung Yi Xue*, 2013, 39(5): 390-394. Chinese.
- [4] 郭保逢,秦泗河,黄野. 膝关节骨性关节炎的保膝治疗进展 [J]. *中国修复重建外科杂志*, 2018, 32(10): 1292-1296.  
GUO BF, QIN SH, HUANG Y. Research progress of knee-salvage treatment for knee osteoarthritis [J]. *Zhongguo Xiu Fu Chong Jian Wai Ke Za Zhi*, 2018, 32(10): 1292-1296. Chinese.
- [5] 侯延超,魏杰,贾中伟,等. 胫骨高位截骨治疗膝骨性关节炎中长期疗效分析 [J]. *中国骨伤*, 2016, 29(9): 795-799.  
HOU YC, WEI J, JIA ZW, et al. Medium and long-term results of high tibial osteotomy for the treatment of knee joint osteoarthritis [J]. *Zhongguo Gu Shang/China J Orthop Trauma*, 2016, 29(9): 795-799. Chinese with abstract in English.
- [6] Agarwala S, Sobti A, Naik S, et al. Comparison of closing-wedge and opening-wedge high tibial osteotomies for medial compartment osteoarthritis of knee in Asian population; mid-term follow-up [J]. *J Clin Orthop Trauma*, 2016, 7(4): 272-275.
- [7] Hui C, Salmon LJ, Kok A, et al. Long-term survival of high tibial osteotomy for medial compartment osteoarthritis of the knee [J]. *Am J Sports Med*, 2011, 39(1): 64-70.
- [8] 陆鸣,江正,尹力,等. 单髁置换术治疗膝关节前内侧骨性关节炎的短期疗效 [J]. *临床骨科杂志*, 2018, 21(4): 455-458.  
LU M, JIANG Z, YIN L, et al. The short-term clinical efficacy of unicompartmental knee arthroplasty for the treatment of the antero-medial knee osteoarthritis [J]. *Lin Chuang Gu Ke Za Zhi*, 2018, 21(4): 455-458. Chinese.
- [9] 张纪,杜辉,黄野,等. 胫骨高位截骨术: 闭合与开放楔形截骨对比 [J]. *临床军医杂志*, 2016, 44(2): 128-132.  
ZHANG J, DU H, HUANG Y, et al. A comparative study between closed and open wedge osteotomy in high tibial osteotomy [J]. *Lin Chuang Jun Yi Za Zhi*, 2016, 44(2): 128-132. Chinese.
- [10] Coventry MB. Osteotomy of the upper portion of the tibia for degenerative arthritis of the knee. A preliminary report by Mark B. Coventry, MD. From the Section of Orthopedic Surgery, Mayo Clinic and Mayo Foundation, Rochester, Minnesota. 1965 [J]. *J Bone Joint Surg Am*, 2001, 83(9): 1426.
- [11] Benzakour T, Hefti A, Lemseffer M, et al. High tibial osteotomy for medial osteoarthritis of the knee: 15 years follow-up [J]. *Int Orthop*, 2010, 34(2): 209-215.
- [12] 黄野,杜辉,顾建明,等. 锁定钢板固定的闭合楔形胫骨近端截骨术治疗膝内翻 [J]. *中国矫形外科杂志*, 2014, 22(15): 1359-1364.  
HUANG Y, DU H, GU JM, et al. Closed-wedge high tibial osteotomy with locking plate fixation for correction of varus knee [J]. *Zhongguo Jiao Xing Wai Ke Za Zhi*, 2014, 22(15): 1359-1364. Chinese.
- [13] Van Houten AH, Heesterbeek PJ, Van Heerwaarden RJ, et al. Medial open wedge high tibial osteotomy: can delayed or nonunion be predicted [J]. *Clin Orthop Relat Res*, 2014, 472(4): 1217-1223.

(收稿日期: 2018-10-17 本文编辑: 李宜)