

· 临床研究 ·

单枚或双枚 cage 椎间融合联合椎弓根螺钉固定治疗峡部裂性腰椎滑脱症疗效的比较

侯海涛, 王亚楠, 邵诗泽, 黄相鹏

(文登整骨医院脊柱脊髓科, 山东 文登 264400)

【摘要】 目的: 比较单枚 cage 或双枚 cage 椎间融合联合椎弓根螺钉固定治疗峡部裂性腰椎滑脱症的疗效。方法: 对 2000 年 3 月至 2008 年 8 月手术治疗的 172 例峡部裂性腰椎滑脱症患者的临床资料进行回顾性分析, 172 例患者均采用后路椎弓根螺钉固定椎间融合术。其中使用单枚 cage 融合 89 例(单枚组), 男 56 例, 女 33 例; 年龄 18~63 岁, 平均(41.60±8.20)岁; L₄ 滑脱 25 例, L₅ 滑脱 64 例; Meyerding I 度滑脱 32 例, II 度 46 例, III 度 11 例。双枚 cage 融合 83 例(双枚组), 男 49 例, 女 34 例; 年龄 20~65 岁, 平均(43.30±6.39)岁; L₄ 滑脱 21 例, L₅ 滑脱 62 例; Meyerding I 度滑脱 25 例, II 度 45 例, III 度 13 例。比较两种手术方式的手术时间、术中出血量、术后引流量、植骨融合率、椎间隙高度以及临床症状改善情况。结果: 所有患者顺利完成手术并获得随访, 随访时间 18~83 个月, 平均 4 年 3 个月。单枚组平均手术时间、术中出血量、术后引流量均少于双枚组($P<0.05$)。术后 2 周两组椎间隙高度均较术前明显增高, 末次随访时两组差异无统计学意义。术后 16 个月, X 线片示两组患者椎体间植骨均骨性融合。末次随访时两组患者 JOA、ODI、VAS 评分差异均无统计学意义, 无椎弓根螺钉松动、断裂情况发生。结论: 单枚 cage 椎间融合联合椎弓根螺钉固定治疗峡部裂性腰椎滑脱症与双枚 cage 椎间融合临床效果相同, 且具有手术时间短、出血量少等优点, 是一种安全有效的手术方式。

【关键词】 腰椎滑脱; 椎体间融合; 椎弓根螺钉固定

DOI: 10.3969/j.issn.1003-0034.2017.02.015

A comparative study of outcome between single cage and double cages interbody fusion combined with pedicle screw fixation in treatment of isthmic spondylolisthesis HOU Hai-tao, WANG Ya-nan, SHAO Shi-ze, and HUANG Xiang-peng. Department of Spinal Cord, Wendeng Orthopaedic Hospital, Wendeng 264400, Shandong, China

ABSTRACT Objective: To compare the clinical effects of isthmic spondylolisthesis by a single cage or double cages interbody fusion combined with pedicle screw fixation. **Methods:** The clinical data of 172 patients with isthmic spondylolisthesis underwent surgery from March 2000 to August 2008 were retrospectively analyzed. All cases underwent posterior pedicle screw fixation and interbody fusion, 89 cases with single cage fusion and 83 cases with double cages fusion. In single cage group, there were 56 males and 33 females, aged from 18 to 63 years old with an average of (41.60±8.20) years; 25 cases were in L₄ segment and 64 cases were in L₅; according to the Meyerding standard, 32 cases were I degree, 46 cases were II degree and 11 cases were III degree. In double cage group, there were 49 males and 34 females, aged from 20 to 65 years old with an average of (43.30±6.39) years; 21 cases were in L₄ and 62 cases were in L₅; according to the Meyerding standard, 25 cases were I degrees, 45 cases were II degree, and 13 cases were III degree. The operative time, intraoperative blood loss, postoperative drainage volume, bone fusion rate, intervertebral space height and the improvement of clinical symptoms were compared between two groups. **Results:** All the operations were successful and all patients were followed up for 18 to 83 months with an average of 4 years and 3 months. The operative time, intraoperative blood loss, postoperative drainage volume in single cage group were less than of double cage group ($P<0.05$). Two weeks after operation, the intervertebral space height was significantly increased in two groups ($P<0.05$), and there was no significant difference at the last follow-up between two groups. At 16 months after operation, all bone grafts of patients got bony fusion by X-rays. At the last follow-up, there were no statistically significant difference in JOA, ODI and VAS score between two groups, no pedicle screw loosening and breaking were found. **Conclusion:** Single cage interbody fusion combined with pedicle screw fixation is as effective as with double cages interbody fusion in treatment of isthmic spondylolisthesis, it has the advantages of short operative time and less blood loss.

KEYWORDS Spondylolysis; Interbody fusion; Pedicle screw fixation

Zhongguo Gu Shang/China J Orthop Trauma, 2017, 30(2): 169-174 www.zgssz.com

通讯作者: 邵诗泽 E-mail: wdzgssz@163.com

Corresponding author: SHAO Shi-ze E-mail: wdzgssz@163.com

峡部裂性腰椎滑脱症是引起慢性腰腿痛的常见疾病，其发病主要是腰椎上下关节突之间的骨性连接即腰椎峡部骨质不连续造成的，多见于 L₄、L₅，尤其 L₅^[1]。目前对于峡部裂性腰椎滑脱症的治疗，大多数学者主张手术治疗，但对于如何复位固定融合仍存在不同意见，部分学者认为只要原位融合即可，但多数学者还是主张尽量复位。马远征等^[2]认为滑脱超过 30%，并有进行性加重者必须给予复位。笔者也主张尽量复位，手术的目的在于滑脱椎体的复位、受压神经的减压、滑脱椎体与相邻椎体间的融合^[3]；内固定的意义在于滑脱椎体在形成牢固的生物学融合前，分担负荷并维持解剖对线，特别是近年来椎弓根螺钉的应用，可获得多平面的矫形和稳定，恢复脊柱的正常序列，恢复腰骶角及腰骶部的解剖位置，最大程度减少融合节段，增加脊柱的稳定性。任何的复位和内固定都只是暂时的，只有椎体融合才是稳定脊柱的长久性措施，近年来椎间融合器联合椎弓根螺钉系统取得了良好的效果。我科自 2000 年 3 月至 2008 年 8 月采用单枚或双枚 cage 椎间融合联合椎弓根螺钉固定治疗峡部裂性腰椎滑脱症患者 172 例，并进行了回顾性分析，报告如下。

1 资料与方法

1.1 纳入及排除标准

纳入标准：(1) 影像学证实为 L₄ 或 L₅ 峡部裂性腰椎滑脱；(2) 有不同程度的腰腿痛，伴有一侧或双侧下肢肌力减弱或感觉减退等神经功能障碍症状；(3) 资料完整，随访时间>18 个月。

排除标准：(1) 影像学证实为非 L₄ 或 L₅ 节段的腰椎滑脱；(2) 退变性腰椎滑脱；(3) 滑脱致椎管狭窄；(4) 有腰椎手术史。

1.2 一般资料

本组 172 例，术前均有腰痛症状，其中腰痛伴下肢疼痛 69 例，腰痛伴下肢麻木 34 例，腰痛伴下肢肌力减退 26 例，大小便障碍 8 例。依据 cage 植入情况分为单枚组和双枚组。单枚组 89 例，其中男 56 例，女 33 例；年龄 18~63 岁，平均(41.60±8.20)岁；L₄ 滑脱 25 例，L₅ 滑脱 64 例；Meyerding I 度滑脱 32 例，

II 度 46 例，III 度 11 例。双枚组 83 例，其中男 49 例，女 34 例；年龄 20~65 岁，平均(43.30±6.39)岁；L₄ 滑脱 21 例，L₅ 滑脱 62 例；Meyerding I 度滑脱 25 例，II 度 45 例，III 度 13 例。两组患者术前一般资料比较，差异无统计学意义(P>0.05)，见表 1。本研究经院伦理委员会批准，患者均知情同意。

1.3 治疗方法

1.3.1 手术方法 采用全身麻醉或者连续硬膜外麻醉，患者取俯卧位，俯卧于脊柱手术支架上、腹部悬空，取腰背部后正中切口，以滑脱椎体为中心，依次切开皮肤、皮下组织、腰背筋膜，沿棘突两侧剥离椎旁肌肉，尽量骨膜下剥离，减少术后腰背痛的发生率^[4]。显露滑脱椎体及其下位椎体的棘突、椎板、突间关节及横突根部，采用“人”字嵴定位法于滑脱椎体及其下位椎体置入 4 枚螺钉（滑脱椎体置入提拉螺钉，而下位椎体置入普通螺钉）。对于 I 度或者 II 度的滑脱患者，大多数在俯卧位肌肉松弛的条件下已经复位，或部分复位，对已经复位的不需要预弯固定棒直接固定，而对于部分复位的患者，可以预弯固定棒利用杠杆原理提拉复位。对于 III 度滑脱患者，通过体位及预弯固定棒通常难以复位，则在滑脱椎体的上位椎体也置入 2 枚椎弓根螺钉，分别于两侧安放预弯的固定棒，行椎管扩大减压，用撑开器适度撑开椎间隙并旋紧螺帽固定，达到复位滑脱椎体的目的。其中单枚组术中切除滑脱椎体的部分椎板、黄韧带以及有症状侧的下关节突，潜行扩大侧隐窝，充分减压神经根管，并探查对侧，如果对侧狭窄也需要充分减压，但尽量保留对侧下关节突。用神经根拉钩保护神经根及硬膜囊，摘除滑脱椎体与下位椎体之间的髓核及终板，将减压时切除的椎板、棘突、关节突剪成碎骨块，向间隙内充分植骨，选择合适大小的长方体普通 cage 斜行打入椎间隙，松开螺帽适当加压后旋紧固定。双枚组则切除滑脱椎体的全部椎板、黄韧带以及双侧下关节突，行双侧充分减压，向间隙内充分植骨，并于双侧并排植入 2 枚长方体普通 cage。放置引流管，将椎旁肌肉复位后，分层缝合切口(cage 植入位置见图 1)。

表 1 两组峡部裂性腰椎滑脱症患者术前一般资料比较

Tab.1 Comparison of preoperative data of patients with isthmic spondylolisthesis between two groups

组别	例数	性别(例)		年龄 (x±s, 岁)	JOA 评分 (x±s, 分)	VAS 评分 (x±s, 分)	滑脱部位(例)		Meyerding 分级(例)		
		男	女				L ₄	L ₅	I 度	II 度	III 度
单枚组	89	56	33	41.60±8.20	10.21±1.93	8.74±1.53	25	64	32	46	11
双枚组	83	49	34	43.30±6.39	9.85±1.27	8.64±1.32	21	62	25	45	13
检验值	-	χ ² =0.273		t=1.466	t=1.434	t=0.458	χ ² =0.171		χ ² =0.660		
P 值	-	0.145		0.153	0.602	0.648	0.680		0.417		

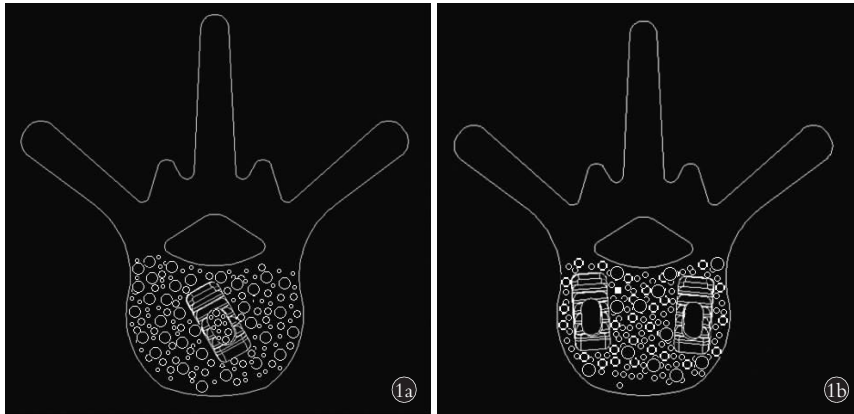


图 1 cage 植入位置示意图 1a. 单枚 cage 1b. 双枚 cage

Fig.1 The location of the single or double cages after implantment 1a. Single cage 1b. Double cages

1.3.2 术后处理 术后所有患者预防性应用抗生素,常规给予脱水剂和激素 3~5 d,术后 36~48 h 待引流流量<50 ml 拔除引流管,术后 2 周佩戴腰围下地活动,腰围至少佩戴 3 个月。术后 3 个月内避免过度弯腰和负重活动。

1.4 观察项目与方法

1.4.1 一般情况观察 比较两组患者的手术时间、术中出血量和术后引流量。

1.4.2 影像学观察 通过影像学资料对两组患者的植骨融合率、椎间隙高度进行观察。分别于术后 2 周,3、6 个月,1 年复查 X 线片,必要时复查 CT 或 MRI。根据 Epstein^[5]方法判断植骨融合:cage 上下缘与椎体间有新骨形成;有足够的椎间隙高度,无塌陷及侧弯;椎弓根螺钉无移位、断裂;上下椎体前后缘有骨桥形成。手术前后在侧位 X 线片上测量 L_{4,5} 及 L₅S₁ 椎间隙高度。

1.4.3 临床症状观察 (1)采用日本矫形外科协会(Japanese Orthopaedic Association,JOA)腰痛评分评价腰痛情况。该评分满分为 29 分,其中 25~29 分为优,16~24 分为良,10~15 分为可,<10 分为差。(2)采用视觉模拟评分(visual analogue scale,VAS)评价疼痛。该评分满分为 10 分,0 分表示无痛,10 分表示无法忍受的剧痛。(3)采用 Oswestry 功能障碍指数(Oswestry Disability Index,ODI)评价患者的生活质量。该评分从疼痛、单项功能和个人综合功能 3 方面进行评定,共 10 项,每项分值 0~5 分。10 个项目得分累加后,再计算其占 10 项最高分合计(50 分)的百分比,即为 ODI;其中 0 为正常,越接近 100%则功能障碍越严重。(4)分析并发症发生情况。

1.5 统计学方法

采用 SPSS 17.0 统计软件进行统计学分析。定量资料(如年龄、手术时间、术中出血量、术后引流量、椎间隙高度、VAS 及 JOA 评分等)采用均数±标准差($\bar{x} \pm s$)表示,两组间的比较采用 *t* 检验,多组间比较

采用方差分析;计数资料(如性别、L₄ 或 L₅ 滑脱例数、Meyerding I-III 度滑脱例数)采用例数(%)的形式表示,组间比较采用 χ^2 检验。检验水准 α 值取双侧 0.05。

2 结果

172 例患者均获得随访,随访时间 18~83 个月,平均 4 年 3 个月。

2.1 一般情况

单枚组患者手术时间、术中出血量、术后引流量均少于双枚组($P < 0.05$),见表 2。

表 2 两组峡部裂性腰椎滑脱症患者一般情况比较($\bar{x} \pm s$)
Tab.2 Comparison of general data of patients with isthmic spondylolisthesis between two groups($\bar{x} \pm s$)

组别	例数	手术时间(h)	术中出血量(ml)	术后引流量(ml)
单枚组	89	1.8±0.8	362.4±93.7	116.3±54.2
双枚组	83	2.3±0.5	414.6±118.6	238.5±94.5
<i>t</i> 值	-	4.875	0.321	10.490
<i>P</i> 值	-	<0.001	0.002	<0.001

2.2 影像学观察

术后 2 周,两组患者椎间隙高度均较术前明显增高,增高幅度约为 50%($P < 0.05$)。末次随访时,两组患者椎间隙高度均较术后 2 周略有丢失,但仍高于术前,与术后 2 周比较,差异无统计学意义($P > 0.05$)。末次随访时两组椎间隙高度比较,差异无统计学意义($P > 0.05$)。见表 3。

全部病例术后滑脱均复位、椎体序列恢复正常。术后 6 个月时,单枚组有 42 例判断为植骨未融合,融合率为 52.8%(47/89);双枚组有 36 例判断为植骨未融合,融合率为 56.6%(47/83)。术后 16 个月时,X 线片示两组患者椎体间植骨均骨性融合。末次随访时无椎弓根螺钉松动、断裂等情况发生,cage 位置均良好。

表 3 两组峡部裂性腰椎滑脱症患者手术前后椎间隙高度比较($\bar{x}\pm s$, mm)

Tab.3 Comparison of the intervertebral space height of patients with isthmic spondylolisthesis between two groups before and after operation($\bar{x}\pm s$, mm)

组别	例数	术前	术后 2 周	末次随访	F 值	P 值
单枚组	89	6.53±0.98	9.85±1.11	9.23±1.33	20.826	<0.001
双枚组	83	6.62±1.06	9.94±1.02	9.35±1.05	16.670	<0.001
t 值	-	0.579	0.553	0.367	-	-
P 值	-	0.564	0.581	0.714	-	-

2.3 临床症状改善

末次随访 VAS 评分单枚组为 2.23±1.51, 双枚组为 2.03±1.75, 差异无统计学意义($P=0.425$, 表 4), 但两组与术前相比(8.74±1.53, 8.64±1.32)明显降低, 差异具有统计学意义($P<0.001$, 表 4)。末次随访两组 ODI 比较差异无统计学意义($P=0.664$), 但与术前相比明显降低($P<0.001$), 见表 5。末次随访两组 JOA 评分差异也无统计学意义($P=0.871$), 与术前相比也明显提高($P<0.001$), 见表 6。

并发症情况:(1)术中双枚组 2 例发生硬膜囊撕裂, 均给予修补, 术后未出现脑脊液漏。术中单枚组 3 例、双枚组 2 例安放棒固定时出现滑脱椎体螺钉松动或脱出, 均给予更换直径大 0.5 mm 的椎弓根螺钉置入, 并突破椎体前缘皮质, 术后未再出现滑脱椎体螺钉松动。(2)术后单枚组 1 例、双枚组 3 例患者出现患侧下肢放射性疼痛, 考虑为术中牵拉神经根所致, 术后给予神经营养剂、激素及脱水剂治疗, 双枚组 1 例患者仍留有轻度皮肤感觉障碍, 其余 3 例患者症状均完全消失。

表 4 两组峡部裂性腰椎滑脱症患者术前及末次随访 VAS 评分比较($\bar{x}\pm s$, 分)

Tab.4 Comparison of the VAS scores of patients with isthmic spondylolisthesis between two groups in preoperation and the latest follow-up($\bar{x}\pm s$, score)

组别	例数	术前	末次随访	t 值	P 值
单枚组	89	8.74±1.53	2.23±1.51	28.061	<0.001
双枚组	83	8.64±1.32	2.03±1.75	27.813	<0.001
t 值	-	0.458	0.800	-	-
P 值	-	0.648	0.425	-	-

3 讨论

3.1 cage 治疗腰椎滑脱的特点

cage 的设计基于“撑开-压缩”理论, 即通过 cage 对椎间隙的撑开作用使椎间盘的纤维环、前后纵韧带均处于张力状态, 后者以及肌肉的动态收缩与垂直的自身重量又对融合器产生压缩作用, 从而起到稳定融合器的作用^[6]。

cage 技术的优点:(1)cage 置入前, 反复切削减

表 5 两组峡部裂性腰椎滑脱症患者术前及末次随访 ODI 比较($\bar{x}\pm s$)

Tab.5 Comparison of the ODI of patients with isthmic spondylolisthesis between two groups in preoperation and the latest follow-up($\bar{x}\pm s$)

项目	单枚组(例数=89)		双枚组(例数=83)	
	术前	末次随访	术前	末次随访
疼痛程度(分)	4.3±0.4	1.2±0.4	4.4±0.5	1.3±0.5
日常活动自理能力(分)	4.3±0.8	1.6±0.6	4.5±0.9	1.4±0.4
提物(分)	4.3±0.9	1.5±0.5	4.5±1.1	1.3±0.7
行走(分)	4.1±0.7	1.3±0.2	4.0±0.8	1.4±0.5
坐(分)	4.1±0.6	1.2±0.4	4.0±0.7	1.6±0.9
站立(分)	4.4±0.9	1.3±0.7	4.3±0.8	1.4±0.9
睡眠(分)	4.1±1.0	1.9±0.7	4.2±1.1	1.3±0.6
性生活(分)	3.8±0.6	1.9±0.5	4.0±0.9	2.0±0.6
社会活动(分)	4.7±1.2	1.6±0.4	4.8±1.3	1.5±0.5
旅游(分)	4.1±0.7	1.7±0.6	4.0±0.6	1.7±0.8
总分(%)	42.84±7.13	12.34±7.52*	42.26±7.76	12.83±7.25**

注:与术前比较, * $t=36.255, P<0.001$; ** $t=34.452, P<0.001$ 。*与**比较, $t=0.435, P=0.664$

Note: Compared with preoperative data, * $t=36.255, P<0.001$; ** $t=34.452, P<0.001$.*vs**, $t=0.435, P=0.664$

表 6 两组峡部裂性腰椎滑脱症患者术前及末次随访 JOA 评分比较($\bar{x}\pm s$, 分)

Tab.6 Comparison of the JOA scores of patients with isthmic spondylolisthesis between two groups in preoperation and the latest follow-up($\bar{x}\pm s$, score)

项目	单枚组(例数=89)		双枚组(例数=83)	
	术前	末次随访	术前	末次随访
主观症状	3.25±0.89	6.19±0.79	3.12±0.77	6.02±0.71
临床体征	4.43±1.11	5.03±0.81	4.19±0.97	5.12±0.90
日常活动受限度	4.87±1.15	10.13±0.99	4.12±1.02	10.89±1.01
膀胱功能	-0.65±0.13	0	-0.85±0.20	0
总分	10.21±1.93	20.19±2.08*	9.85±1.27	20.24±1.95**

注:与术前比较,* $t=33.181, P<0.001$; ** $t=40.676, P<0.001$ 。*与**比较, $t=0.162, P=0.871$

Note: Compared with preoperative data, * $t=33.181, P<0.001$; ** $t=40.676, P<0.001$; *vs**, $t=0.162, P=0.871$

少了软骨的残留,使骨性终板与融合器接触面增大,提高了椎间融合率。本研究术后 6 个月随访时单枚组有 42 例判断为植骨未融合,融合率为 52.8%,双枚组有 36 例判断为植骨未融合,融合率为 56.6%,术后 16 个月 X 线片示两组患者椎体间植骨均骨性融合。(2)cage 材料强度高,可有效重建并维持前中柱的载荷,椎体高度复位好,并能减少术后应力遮挡及高度丢失^[7]。本研究术后 2 周,两组椎间隙高度均较术前明显增高,虽然末次随访椎间隙高度略有丢失,但仍高于术前。(3)cage 的齿状设计配合椎弓根螺钉系统的压缩力量,置入后稳定性提高,不易脱落,并能减少椎弓根螺钉松动、断裂等情况^[8]。

cage 技术的不足:(1)cage 的体积相对较小,限制了 cage 内植骨的数量,再加上 cage 周围的钛合金,会进一步地遮挡椎间骨的长入。(2)术中植入 cage 时,可发生硬脊膜破裂、神经根损伤以及融合器位置不佳等。本研究术中双枚组出现硬膜囊撕裂 2 例;术后单枚组 1 例、双枚组 3 例出现患侧下肢放射性疼痛,考虑为术中牵拉神经根所致,给予修补;术后无脑脊液漏出现。(3)cage 的弹性模量过高,易致应力集中、椎体切割、cage 下沉、移位以及假关节形成^[9]。(4)cage 由钛合金制造而成,价格相对较贵。

3.2 cage 治疗腰椎滑脱的适应证及禁忌证

尽管目前对手术指征尚无统一定论,笔者通过实践,结合国内外相关资料,认为 cage 应用于治疗腰椎滑脱的适应证为:(1)腰椎滑脱引起下腰痛,保守治疗无效,影响正常活动,病程 6 个月以上者;(2)滑脱在 III 度及以下者;(3)椎间隙已经发生退行性变,高度部分丢失者。禁忌证为:(1)腰椎滑脱 III 度以上者;(2)椎间隙严重狭窄,显著终板硬化者;(3)楔形变明显,腰骶关节角>25°;(4)严重腰骶部畸形造成躯干失代偿。此外,感染、肿瘤、过度肥胖、高龄、心血管疾病等也均为禁忌证^[10-11]。

3.3 单枚与双枚 cage 治疗腰椎滑脱的疗效比较

随着 cage 的临床应用,其效果得到了广泛的肯定,但对于植入单枚还是双枚 cage 仍存在争议。常规的后路手术推荐植入双枚 cage 分担轴向载荷,维持椎间隙高度,促进植骨融合^[12-13]。曾忠友等^[14]通过手术治疗 42 例 II 度及以上峡部裂性腰椎滑脱者,认为滑脱程度重、滑脱角小等情况建议使用双枚融合器。但植入双枚 cage 需广泛切除双侧关节突关节,对脊柱后路结构破坏严重,且术中对硬膜及神经根有牵拉,并发症相对较多。Chang 等^[15]证明在使用双侧椎弓根螺钉固定的前提下,使用 1 或 2 枚椎间融合器的稳定性基本一致。赵杰等^[16]研究显示单节段滑脱或不稳在保留了单侧小关节突和部分椎板后,单枚后斜向安装 cage 的生物力学稳定性优于双枚融合器,这样既能充分完成后路减压,又能保证可靠的融合。夏群等^[17]通过前路植入单枚 cage,术后椎间融合率为 97%,但术中单枚 cage 要求植入到椎间隙中央,以达到力学平衡。本研究通过比较发现植入单枚 cage 在临床疗效、椎间隙高度及植骨融合方面与植入双枚 cage 无太大差别,而在手术时间、出血量等方面单枚 cage 植入占有优势。单枚 cage 从一侧即可植入,仅需切除单侧小关节突,对脊柱后方结构破坏小,减少了对神经根及硬膜囊的牵拉刺激。另外,由于椎间隙的容积是一定值,在这个一定空间内,骨量越多,植骨融合的机会就越大,单枚 cage 能够提供足够的前柱支撑,也提供了较双枚 cage 更大的植骨空间,更加有利于植骨融合^[18]。

综上所述,单枚 cage 椎间融合联合椎弓根螺钉固定治疗峡部裂性腰椎滑脱症与双枚 cage 椎间融合临床效果相同,但具有手术时间短、出血量少等优点,是一种安全有效的手术方式。然而,本研究仍然存在样本量小、随访时间短的问题,在以后的工作中需也会进一步改进。

参考文献

- [1] Kalichman L, Kim DH, Li L, et al. Spondylolysis and spondylolisthesis: prevalence and association with low back pain in the adult community-based population [J]. *Spine (Phila Pa 1976)*, 2009, 34(2): 199-205.
- [2] 马远征, 李大伟. 腰椎滑脱与腰椎不稳的诊疗 [J]. *中国骨伤*, 2014, 27(9): 709-711.
MA YZ, LI DW. Diagnosis and treatment of lumbar spondylolisthesis and lumbar instability [J]. *Zhongguo Gu Shang/China J Orthop Trauma*, 2014, 27(9): 709-711. Chinese with abstract in English.
- [3] Sansur CA, Reames DL, Smith JS, et al. Morbidity and mortality in the surgical treatment of 10,242 adults with spondylolisthesis [J]. *J Neurosurg Spine*, 2010, 13(5): 589-593.
- [4] 范顺武, 胡志军, 方向前, 等. 腰椎后路手术中脊旁肌保护的相关思考 [J]. *中华骨科杂志*, 2011, 31(10): 400-407.
FAN SW, HU ZJ, FANG XQ, et al. A thorough understanding about the prevention of para spinal muscles injury during posterior lumbar surgery [J]. *Zhonghua Gu Ke Za Zhi*, 2011, 31(10): 400-407. Chinese.
- [5] Epstein NE. Iliac crest autograft versus alternative constructs for anterior cervical spine surgery: Pros, cons, and costs [J]. *Surg Neuro Int*, 2012, 3(Suppl 3): S143-156.
- [6] Möller H, Hedlund R. Instrumented and noninstrumented posterolateral fusion in adult spondylolisthesis—a prospective randomized study: part 2 [J]. *Spine (Phila Pa 1976)*, 2000, 25(13): 1716-1721.
- [7] Xiao Y, Li F, Chen Q. Transforaminal lumbar interbody fusion with one cage and excised local bone [J]. *Arch Orthop Trauma Surg*, 2010, 130(5): 591-597.
- [8] Avanzi O, Chih LY, Meves R, et al. Treatment of lumbar instability with pedicular screws [J]. *Acta Ortop Bras*, 2005, 13(1): 5-8.
- [9] 苗惊雷, 张朝跃, 詹瑞森, 等. 置入椎间融合器行腰椎融合后 cage 移位的原因 [J]. *中国组织工程研究与临床康复*, 2011, 15(39): 7307-7310.
MIAO JL, ZHANG ZY, ZHAN RS, et al. Treatment cause analysis of cage displacement after posterior lumbar interbody fusion [J]. *Zhongguo Zu Zhi Gong Zheng Yan Jiu Yu Lin Chuang Kang Fu*, 2011, 15(39): 7307-7310. Chinese.
- [10] Kimura H, Shikata J, Odate S, et al. Risk factors for cage retropulsion after posterior lumbar interbody fusion: analysis of 1070 cases [J]. *Spine (Phila Pa 1976)*, 2012, 37(13): 1164-1169.
- [11] Devkota P, Shrestha SK, Krishnakumar R, et al. Posterior lumbar interbody fusion for the management of spondylolisthesis [J]. *Nepal Med Coll J*, 2011, 13(1): 46-49.
- [12] Suh KT, Park WW, Kim SJ, et al. Posterior lumbar interbody fusion for adult isthmic spondylolisthesis: a comparison of fusion with one or two cages [J]. *J Bone Joint Surg Br*, 2008, 90(10): 1352-1356.
- [13] Abbushi A, Cabraja M, Thomale UW, et al. The influence of cage positioning and cage type on cage migration and fusion rates in patients with monosegmental posterior lumbar interbody fusion and posterior fixation [J]. *Eur Spine J*, 2009, 18(11): 1621-1628.
- [14] 曾忠友, 严卫锋, 唐宏超, 等. 腰椎椎弓峡部裂伴椎体 II 度或以上滑脱的手术治疗策略 [J]. *中国临床解剖学杂志*, 2013, 31(5): 591-595.
ZENG ZY, YAN WF, TANG HC, et al. Surgery strategy of isthmic lumbar spondylolisthesis of grade II or above [J]. *Zhongguo Lin Chuang Jie Pou Xue Za Zhi*, 2013, 31(5): 591-595. Chinese.
- [15] Chang TS, Chang JH, Wang CS, et al. Evaluation of unilateral cage instrumented fixation for lumbar spine [J]. *J Orthop Surg Res*, 2010, 5: 86.
- [16] 赵杰, 栗景峰, 贺石生, 等. 单枚融合器附加椎弓根螺钉系统在腰椎滑脱治疗中的应用 [J]. *中国矫形外科杂志*, 2001, 12(8): 1166-1168.
ZHAO J, LI JF, HE SS, et al. Lumbar spondylolisthesis treated with posterior lumbar interbody fusion (PLIF) using one diagonal fusion cage with transpedicular screw/rod fixation [J]. *Zhongguo Jiao Xing Wai Ke Za Zhi*, 2001, 12(8): 1166-1168. Chinese.
- [17] 夏群, 苗军, 张继东, 等. 单纯椎间融合器腰椎前路融合术治疗腰椎退变性疾病 [J]. *中华骨科杂志*, 2011, 31(10): 1159-1164.
XIA Q, MIAO J, ZHANG JD, et al. Clinical application of stand alone cage for anterior lumbar interbody fusion in degenerative disc diseases [J]. *Zhonghua Gu Ke Za Zhi*, 2011, 31(10): 1159-1164. Chinese.
- [18] 华永均, 王人彦, 郭志辉, 等. 单侧椎弓根钉固定结合单枚融合器治疗腰椎不稳症 [J]. *中国骨伤*, 2014, 27(9): 722-725.
HUA YJ, WANG RY, GUO ZH, et al. Treatment of lumbar instability with transforaminal lumbar interbody fusion (with single cage) combined with uni-lateral pedicle screw fixation [J]. *Zhongguo Gu Shang/China J Orthop Trauma*, 2014, 27(9): 722-725. Chinese with abstract in English.

(收稿日期: 2016-08-18 本文编辑: 王宏)