

带 L₃ 动脉蒂脂肪片的解剖及其在腰椎间盘突出症二次手术中的应用

王春祯, 李登禄, 牟世祥, 侯丙柱, 刘歆
(德州市中医院骨科, 山东 德州 253013)

【摘要】 目的: 观察带 L₃ 动脉蒂肌筋膜脂肪片的血供解剖及其对腰椎间盘突出症二次手术疗效的影响。方法: 观测 6 例 12 侧成人尸体标本腰节段血管的走行及 L₃ 动脉在腰背肌筋膜血供分布。2000 年 1 月至 2007 年 1 月共收治腰椎间盘突出症二次手术患者 49 例, 男 26 例, 女 23 例; 年龄 39~70 岁, 平均 55.6 岁; 两次手术间隔为 8 个月~15 年, 平均 6.9 年。复发腰椎间盘突出症 30 例, 硬膜外瘢痕形成 17 例, 硬膜外囊肿 2 例。9 例行后路腰椎椎间融合术。所有患者以 L₃ 动脉为蒂的脂肪片覆盖于椎板开窗处, 术后负压引流管拔出后, 将 2 ml 几丁糖从硬膜外导管注入椎板开窗处硬膜及神经根周围。随访期间进行视觉模拟评分 (VAS) 与 Oswestry 功能障碍指数评分, 并与术前进行比较。结果: 解剖发现 L₃ 节段血管走行较为恒定, 其穿出胸腰筋膜后形成丰富的真皮下毛细血管网。49 例患者随访 5~8 年, 平均为 5.6 年。腰痛 VAS 评分由术前 7.6±1.2 降至末次随访 3.6±0.5 ($t=5.56, P<0.01$), 腿痛 VAS 评分由术前 8.9±0.9 降至末次随访 3.0±0.4 ($t=8.61, P<0.01$); ODI 评分从术前 44.1±6.2 降至末次随访 13.9±3.6 ($t=20.32, P<0.01$)。根据 ODI 评分评定结果: 优 29 例, 良 11 例, 可 7 例, 差 2 例。结论: 带蒂脂肪片加几丁糖能有效减少腰椎术后硬膜及神经根周围的纤维化与粘连, 提高腰椎间盘突出症二次手术的临床疗效。

【关键词】 解剖; 带蒂脂肪片; 瘢痕; 粘连

DOI: 10.3969/j.issn.1003-0034.2014.05.012

Anatomic investigation of the pedicle fat grafts with the third lumbar segmental artery and its application in reoperation for lumbar disc herniation WANG Chun-zhen, LI Deng-lu, MU Shi-xiang, HOU Bing-zhu, and LIU Xin. Department of Orthopaedics, Dezhou TCM Hospital, Dezhou 253013, Shandong, China

ABSTRACT **Objective:** To investigate the blood supply of the pedicle fat grafts with the third lumbar segmental artery and its clinical effects on reoperation for lumbar disc herniation. **Methods:** Twelve sides of 6 adult cadaver examples were contributed to investigate the course of lumbar segmental vessels and the distribution of hypodermic capillary net of the dorsal branch of the third lumbar segmental artery. From January 2000 to January 2007, 49 patients needed reoperation to treat lumbar disc herniation, including 26 males and 23 females with an average age of 55.6 years (ranged from 39 to 70 years). Duration between two operations ranged from 8 months to 15 years with an average of 6.9 years. Reoperative reasons included recurrent lumbar disc protrusion (30 cases) postoperative epidural scar formation (17 cases), postoperative epidural cyst formation (2 cases). Of them, 9 patients underwent posterior lumbar interbody fusion at the second operation. The pedicle fat grafts with the third lumbar segmental artery were covered on the sites of the laminectomy in these patients. After negative pressure drainage tube were pulled out, 2 ml Chitsan were injected to the sites of the laminectomy and around epidural nerve root through epidural catheter. VAS score and the Oswestry Disability Index (ODI) were used to assess clinical outcomes before and after operation. **Results:** The course of third lumbar segmental vessels were invariant at the lateral face of the lumbar vertebral body. The dorsal branch of the third lumbar segmental artery penetrated thoracolumbar fascia and formed rich hypodermic capillary net in the region. All patients were followed up from 5 to 8 years with an average of 5.6 years. VAS score of low back pain and leg pain decreased respectively from preoperative 7.6±1.2, 8.9±0.9 to 3.6±0.5, 3.0±0.4 at final follow-up ($P<0.01$); and ODI score decreased from preoperative 44.1±6.2 to 13.9±3.6 at final follow-up ($P<0.01$). According to ODI score to evaluate the clinical outcomes, 29 cases got excellent results, 11 good, 7 fair, 2 poor. **Conclusion:** The pedicle fat grafts with the third lumbar segmental artery and Chitsan can reduce epidural scar formation and prevent peridural fibrosis and adhesion and improve clinical effects of reoperation for lumbar disc herniation.

KEYWORDS Dissection; The pedicle fat grafts; Cicatrix; Adhesions

Zhongguo Gu Shang/China J Orthop Trauma, 2014, 27(5): 401-404 www.zggszz.com

通讯作者: 王春祯 E-mail: wangchzh206@yahoo.com.cn

Corresponding author: WANG Chun-zhen E-mail: wangchzh206@yahoo.com.cn

腰椎间盘突出症首次手术后再手术效果较差,可能与硬膜外瘢痕形成、腰椎退行性变引起节段性不稳及蛛网膜炎等因素有关。如何提高腰椎间盘突出症二次手术疗效,降低并发症,是临床医生面临的难题与挑战。2000 年 1 月至 2007 年 1 月,笔者在带 L₃ 动脉蒂肌筋膜脂肪片的应用解剖基础上,对 49 例患者进行二次手术,疗效满意,报告如下。

1 资料与方法

1.1 解剖材料 成年尸体标本 6 具(男 3 具,女 3 具,身高 146~178 cm),尸体来源:德州学院解剖实验室 5 具,德州市中医院骨科实验室 1 具。尸体用 4% 甲醛灌注处理。

1.2 临床资料 2000 年 1 月至 2007 年 1 月共收治腰椎间盘突出症二次手术患者 53 例,其中 49 例获得 5 年以上随访,男 26 例,女 23 例,年龄 39~70 岁,平均 55.6 岁。复发腰椎间盘突出症 30 例,其中突出节段与首次椎间盘突出的节段相同 19 例,同侧不同节段 8 例,二者均有 3 例;硬膜外瘢痕形成 17 例;硬膜外囊肿 2 例。49 例中合并退变性椎体向前滑脱导致椎管狭窄 3 例,节段性不稳 6 例。两次手术间隔为 8 个月~15 年,平均 6.9 年。

1.3 治疗方法

1.3.1 手术方法 所有手术行标准的后正中入路或从原切口向两端延长,若突出节段系同侧不同节段,行椎板开窗、髓核摘除术。其他患者从两端正常组织开始,从椎板边缘小心分离并切除瘢痕,进一步切除原位部分椎板,松解神经根及硬脊膜,切除二次突出的间盘及硬膜外囊肿。若有硬脊膜撕裂,应予缝合修补。9 例合并退变性椎体向前滑脱导致椎管狭窄或节段性不稳患者,在髂后上嵴开窗用刮匙取松质骨骨粒,选择适当 cage 一起植入不稳椎间隙,C 形臂 X 线透视下经椎弓根植入椎弓根螺钉 4 枚,植入两侧连接棒后加压,固定椎弓根螺钉系统。于 L₃、L₄ 横突水平骶棘肌外侧纵行切开胸腰筋膜浅层,可见有 L₃ 横突下斜向下外行于胸腰筋膜深层表面的 L₃ 血管,以血管蒂进入组织处为中心,紧贴真皮下切取宽 2~3 cm,长 6~7 cm 的脂肪片,可在显微镜下修剪部分脂肪达厚度为 3 mm,由骶棘肌下作隧道牵出带蒂脂肪片,将其覆盖于椎板开窗处,边缘固定。充分止血后,将一段输液软管通过皮肤及骶棘肌将导管尾端置于带蒂脂肪片与硬膜神经根之间,常规留置负压引流管。

1.3.2 术后处理 术后 24~72 h 负压引流管拔出后,将 2 ml 几丁糖从输液软管注入椎板开窗处硬膜及神经根周围,注射完毕后拔除软管。术后均给予同种抗生素、激素、脱水剂 3 d。术后 3 d 进行直腿抬高

运动,7 d 开始行腰背肌锻炼,3 周下地。

1.4 观察项目与方法

1.4.1 尸体解剖观察 常规解剖尸体,暴露腰大肌、腰椎前血管,观察腰节段血管在腹主动脉及下腔静脉的起止点、走行与椎体的位置关系。测量 L₃ 动脉背侧支在穿出 L_{3,4} 横突间韧带血管外径。观察 L₃ 动脉分支的走行及其分支进入皮下脂肪内的分布。测量 L₃ 动脉背侧支穿出胸腰筋膜后,从穿出点到骶棘肌外侧缘的距离。

1.4.2 一般情况观察 包括临床患者术前及末次随访时摄腰椎正侧位、动力位 X 线片及行 MRI 检查,观察腰椎有无不稳、椎间融合及脂肪片有无囊变、坏死情况。

1.4.3 疼痛及 Oswestry 功能障碍指数(ODI 评分)评定 采用疼痛视觉模拟评分(visual analogue scale, VAS)^[1],分别记录手术前后患者腰痛及腿痛的 VAS 评分并进行比较。采用 Oswestry 功能障碍指数对术前及末次随访结果进行比较^[2],共有 10 项,每项有 6 个备选答案,分值 0~5 分,0 分表示无任何功能障碍,5 分表示功能障碍最明显。将末次随访结果 Oswestry 功能障碍相应得分累加后,计算其占最高分合计的百分比,即为 Oswestry 功能障碍指数(0% 为正常,越接近 100% 则功能障碍越严重)。对治疗效果进行评分,结果分为优 0~25%,良 25%~50%,可 50%~75%,差 75%~100%。

1.5 统计学处理 采用 SPSS 10.0 统计软件分析数据。手术前后的 VAS、ODI 评分以均数±标准差($\bar{x} \pm s$)表示,采用 *t* 检验统计分析。以 *P* < 0.05 为差异有统计学意义。

2 结果

2.1 尸体解剖结果 L₃ 动脉背侧支在穿出 L_{3,4} 横突间韧带血管外径(1.46±0.02) mm,穿出胸腰筋膜后,从穿出点到骶棘肌外侧缘胸腰筋膜穿出点血管长度为男(7.0±0.7) cm,女(6.9±0.6) cm,在真皮下形成很丰富的毛细血管网(图 1)。

2.2 一般随访情况 患者术后切口均 I 期愈合。术中发生硬膜撕裂 7 例,术后无脑脊液漏发生。9 例行后路腰椎间融合术患者全部达椎间融合,融合时间 5~10 个月,平均 4.5 个月,其中 1 例术后 3 年表现为再次腰腿痛,X 线片示病椎相邻椎间隙进一步变窄,椎间节段不稳,不同意手术,长期佩戴腰围。其余 40 例中发生节段性不稳 3 例,其中术后 4 年发生 2 例,术后 6 年发生 1 例,表现为再次腰腿痛,MRI 示无椎间盘突出复发,X 线片示椎间隙进一步变窄,椎间节段不稳,1 例保守治疗无效行融合术,另 1 例不同意手术,间断使用止痛药物。有 20 例进行了 MR 扫描,

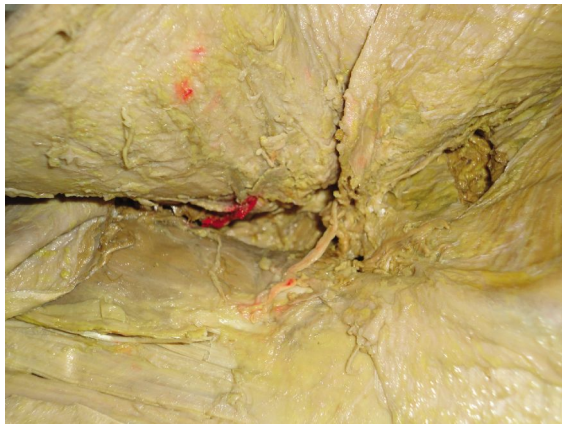


图 1 L₃ 动脉背侧支及真皮下毛细血管网
Fig.1 The dorsal branch of the third lumbar segmental artery and hypodermic capillary net in the region

MR 征象可见脂肪片覆盖于椎板缺损处, 椎管外少量瘢痕由椎板缺损处向椎管内延伸, 但与硬膜囊及神经根未形成致密粘连, 其中 1 例出现囊变坏死。其余 MR 示带蒂脂肪片血供良好, 均未出现囊变坏死 (图 2)。

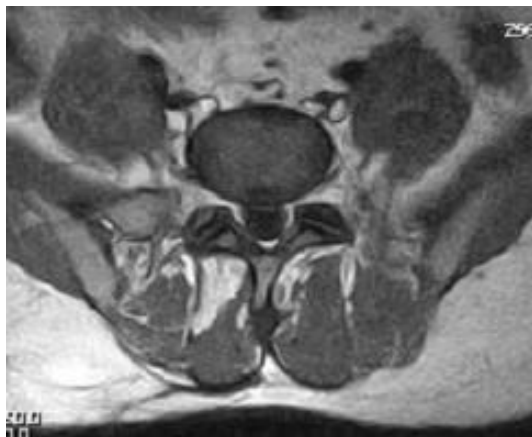

图 2 患者, 男, 46 岁, 复发腰椎间盘突出症。术后 7 年 MR 示带蒂脂肪片血供良好
Fig.2 A 46-year-old male patient with recurrent lumbar disc protrusion. Seven years after operation, MR showed that the blood supply of the pedicle fat grafts was satisfactory

2.3 VAS 及 ODI 评分结果 49 例患者随访时间 5~

8 年, 平均 5.6 年。腰痛 VAS 评分由术前 7.6±1.2 降至末次随访 3.6±0.5 ($t=5.56, P<0.01$), 腿痛 VAS 评分由术前 8.9±0.9 降至末次随访 3.0±0.4 ($t=8.61, P<0.01$); ODI 评分从术前 44.1±6.2 降至末次随访 13.9±3.6 ($t=20.32, P<0.01$)。结果优 29 例, 良 11 例, 可 7 例, 差 2 例。ODI 各项评分见表 1。

3 讨论

腰椎间盘突出症首次手术后需要再手术的患者在 5%~18%^[3], 二次手术后疗效较差, 其中硬膜外瘢痕粘连导致手术失败约占腰椎手术失败综合征 (FBSS) 的 5%~24%^[4]。而 Fritsch 等^[5]统计 FBSS 患者中约有 60% 为硬膜外瘢痕组织粘连所致。腰椎间盘突出症二次手术中, 椎板进一步被扩大, 切除首次手术后形成的瘢痕造成硬膜神经根周围软组织进一步损伤出血, 这些都是再次形成硬膜外瘢痕粘连影响手术效果的重要因素。如何提高腰椎间盘突出症二次手术疗效, 降低并发症, 是临床医生面临的难题与挑战。在硬膜外瘢痕的预防方面, 提倡微创手术, 术后应用双氯芬酸钠的效果已在腰椎间盘突出症首次手术后被初步肯定; 目前报道最多的预防措施是硬膜外腔放置隔离物预防硬膜外瘢痕粘连, 如: 自体骨块、硅胶膜、联苯二甲酸乙二酯纤维等, 但大部分预防材料的应用技术尚未成熟, 游离脂肪组织曾被认为是最佳预防措施, 但因其缺乏血供, 移植后发生囊变、坏死、萎缩和纤维化, 现在成为争论的焦点^[6]。

在脂肪移植研究方面, Gill 等^[7]首次对带蒂脂肪移植与游离脂肪移植进行了基础与临床研究发现: 带蒂脂肪移植后未见到游离移植所见到的脂肪组织的囊变坏死, 预防效果明显优于游离脂肪组织; 带蒂脂肪移植克服了游离脂肪移植的不足, 但其要求蒂宽 10 cm, 长 20 cm, 否则蒂端会缺血坏死。笔者通过对 6 例尸体解剖发现: L₁、L₂、L₄ 节段动脉背侧支较细小, 穿出胸腰筋膜后, 进入皮下形成的真皮下毛细血管网较 L₃ 节段动脉背侧支形成的真皮下毛细血管网范围小。L₅ 动脉位置解剖恒定, 其背侧支较粗, 主干血管外径 (1.46±0.02) mm, 在穿出横突间韧带后, 穿出点距穿出骶棘肌外侧缘胸腰筋膜点, 血管长男 (4.9±1.1) cm, 女 (4.8±0.9) cm; 主干穿出胸腰筋

表 1 腰椎间盘突出症二次手术 49 例患者手术前后的 ODI 评分 ($\bar{x} \pm s$, 分)

Tab.1 ODI score of 49 patients with lumbar intervertebral herniation before and after the second operation ($\bar{x} \pm s$, score)

时间	疼痛	自理能力	提物	行走	坐	站立	睡眠	社会活动	郊游	性生活	总分
术前	5.0±0.0	4.2±0.8	4.1±0.9	4.4±0.6	4.1±0.8	4.3±0.7	4.1±0.9	4.6±0.4	4.7±0.3 4	4.6±0.4	44.1±6.2
末次随访	1.6±0.5	0.9±0.5	1.3±0.4	1.4±0.2	1.0±0.4	1.7±0.4	1.8±0.4	0.8±0.6	1.8±0.1	1.6±0.11	13.9±3.6*

注: 与术前比较, * $t=20.32, P<0.01$

Note: Compared with preoperative data, * $t=20.32, P<0.01$

膜后,形成很丰富的真皮下毛细血管网。腰椎手术多采用后正中入路,不用另外作切口,翻转皮肤可切取 L₃ 动脉蒂肌筋膜脂肪片。L₁ 神经后支与 L₃ 动脉蒂伴行,可作为寻找 L₃ 动脉背侧支的标志。术中在骶棘肌外侧缘时小心分离,于 L_{3,4} 横突水平、骶棘肌外侧纵行切开胸腰筋膜浅层,将骶棘肌牵向中线,可看到由 L₃ 横突后下方斜向下外走行于胸腰筋膜深层表面的血管。不游离血管蒂,使其包含在脂肪片内,这样可以防止由骶棘肌下作隧道引向所需覆盖的硬膜囊神经根处时,血管蒂扭转痉挛导致脂肪片缺血。本组患者术后 5 年有 20 例进行了 MR 扫描,MR 征象可见脂肪片覆盖椎板缺损处,椎管外少量瘢痕组织通过椎板缺损处向椎管内延伸,但与硬膜未形成致密粘连,只有 1 例(5%)出现囊变坏死,其余 MR 示带蒂脂肪片供血良好,均未出现囊变坏死。

Sonnger 等^[8]认为瘢痕来自两方面:后方的骶棘肌和前方的纤维环破口。带蒂脂肪片虽能抑制来自后方的瘢痕,但对来自前方的瘢痕无法起作用,同时血液流变学及高凝状态亦影响腰椎术后疗效^[9]。在这种情况下,笔者采用几丁糖来抑制来自前方的瘢痕组织。几丁糖为半流体物质,生物相容性好,可在硬膜外形成立体保护膜,能减少腰椎术后的硬膜外瘢痕的形成,但在术后易随引流及体位的改变而流出体外,影响其疗效。为了克服这些不足,本组患者采用术后渗血经负压引流排出后,通过输液软管将几丁糖注射于硬膜与脂肪片之间,由于带蒂脂肪片的遮挡,几丁糖能充分滞留于开窗椎管处,通过变动体位,使其均匀分布于硬膜外及神经根周围。在早期脂肪片与骶棘肌及椎板缺损处粘连过程中,几丁糖使硬脊膜神经根与周围组织之间起到润滑作用,以减少瘢痕形成的概率,后期脂肪片与硬脊膜之间形成了疏松组织,可以长期有效预防粘连。

本组患者长期随访取得了较好的临床疗效,带蒂脂肪片及几丁糖只是为手术成功提供了条件,二次手术应根据不同的适应证决定手术方式;术前对患者行动态 X 线检查,确定是否有腰椎不稳情况,对腰椎无不稳定患者,若手术对腰椎稳定结构破坏

过多,应考虑融合固定术。术中若有硬脊膜撕裂,应予缝合修补,带蒂脂肪片可减少术后脑脊液漏发生。手术中尽量采用微创技术,微创手术尽管不能有效避免手术椎间隙高度的丢失,但可减少椎间不稳和神经根受压的概率^[10]。带蒂脂肪片由骶棘肌下作隧道可引起骶棘肌损伤,术后合理的功能锻炼可减少腰背肌衰弱综合征的发生。

参考文献

[1] Cohen IT. Using the visual analog scale[J]. Anesthesiology,2004, 100(6):1621.

[2] Fairbank JC,Pynsent PB. The Oswestry disability index[J]. Spine (Phila Pa 1976),2000,25:2940-2953.

[3] North RB,Cambek JN,Jama SS. Failed back surgery syndrome five years follow-up in 102 patients undergoing repeated operation[J]. Neurosurgery,1991,28:685-691.

[4] Burton CV. The cause of failure of surgery on the lumbar spine ten years follow repeated[J]. Spine(Phila Pa 1976),1991;11:58-63.

[5] Fritsch EW,Heisel J,Rupp S. The failed back surgery syndrome: reasons in reoperative findings and long-term results;a report of 182 operative treatments[J]. Spine(Phila Pa 1976),1996,2:626-633.

[6] Gorgulu A,Simsek O,Cobanoglu S,et al. The effect of epidural free fat graft on the outcome of lumbar discectomy[J]. Neurosurg, 2003,10:8.

[7] Gill GG,Scheck M,Kelley ET,et al. Pedicle fat grafts for the prevention of scar in low-back surgery[J]. Spine(Phila Pa 1976), 1985,10:662.

[8] Sonnger MN,Ghosh L,Spencer DL. Effects of sodium hyaluronate on peridural fibrosis after lumbar laminectomy and discectomy[J]. Spine(Phila Pa 1976),1990,15(6):550.

[9] 周斌,王荣茂,廖增年,等. 活血消癥冲剂预防腰椎间盘突出术后硬膜外瘢痕的临床研究[J]. 中国骨伤,2004,17(9):513-515. Zhou B,Wang RM,Liao ZN,et al. Clinical research of *Huoxue Xi-aoban* powder in prevention from epidural scar formation post-discectomy[J]. Zhongguo Gu Shang/China J Orthop Trauma,2004, 17(9):513-515. Chinese with abstract in English.

[10] 黄承军,唐福宇,刘保新,等. 腰椎间盘镜髓核摘除术的中远期疗效分析[J]. 中国骨伤,2009,22(4):251-253. Huang CJ,Tang FY,Liu BX,et al. Analysis of intermediate and long term clinical effects on discectomy with diskoscope[J]. Zhongguo Gu Shang/China J Orthop Trauma,2009,22(4):251-253. Chinese with abstract in English.

(收稿日期:2012-04-25 本文编辑:王宏)