

## · 基础研究 ·

# 益气化瘀方减轻 HIF-1 $\alpha$ 条件性基因敲除小鼠 膝关节软骨退变的研究

王晶,董芳芳,李晓锋,舒冰,施杞,王拥军,周重建

(上海中医药大学脊柱病研究所 上海中医药大学附属龙华医院,上海 200032)

**【摘要】** 目的:观察低氧诱导因子-1 $\alpha$ (HIF-1 $\alpha$ )条件性基因敲除(HIF-1 $\alpha$  cKO)小鼠膝关节软骨退变情况,以及中药复方益气化瘀方对减缓 HIF-1 $\alpha$  cKO 小鼠椎间盘软骨退变的作用。方法:①将杂交繁殖获得同窝的 HIF-1 $\alpha$ <sup>+/+</sup>小鼠和 HIF-1 $\alpha$ <sup>-/-</sup>小鼠,分为 HIF-1 $\alpha$ <sup>+/+</sup>小鼠 4 月龄组、HIF-1 $\alpha$ <sup>-/-</sup>小鼠 4 月龄组、HIF-1 $\alpha$ <sup>+/+</sup>小鼠 6 月龄组、HIF-1 $\alpha$ <sup>-/-</sup>小鼠 6 月龄组,每组 3 只。在 4、6 月龄依次处死相应的小鼠,取膝关节软骨,分别进行 Mankin 评分、藏红固绿、HE 及免疫组化相关指标染色及分析,研究软骨组织的改变情况。②将 2 月龄 HIF-1 $\alpha$ <sup>-/-</sup>小鼠随机分为生理盐水组和益气化瘀方组,以生理盐水组小鼠作为正常对照,每组 6 只,共 12 只。灌胃给药 2 个月后,取各组小鼠的膝关节,分别进行 Mankin 评分、HE 染色和藏红固绿染色,Col II、Col X、VEGF、MMP-13 和 Sox9 免疫组化染色及分析。结果:①HIF-1 $\alpha$ <sup>-/-</sup>小鼠 4 月龄组膝关节软骨组织出现破损和骨化,细胞分布不均匀,软骨细胞减少。HIF-1 $\alpha$ <sup>-/-</sup>小鼠 6 月龄组膝关节软骨损伤更加严重。HIF-1 $\alpha$ <sup>-/-</sup>小鼠 4 月龄组椎间盘软骨中 II 型胶原(Col II)和 Sox9 表达降低,X 型胶原(Col X)、基质金属蛋白酶-13(MMP-13)、VEGF 蛋白表达增加。HIF-1 $\alpha$ <sup>-/-</sup>小鼠 6 月龄组 Col II 蛋白与 Sox9 表达进一步降低,Col X、MMP13、VEGF 蛋白表达进一步上升。②与生理盐水组比较,益气化瘀方干预后膝关节软骨部位的骨化和缺损减轻,软骨细胞分布较均匀,细胞总数增加。免疫组化染色显示,益气化瘀方组 Col II 和 Sox9 蛋白的表达升高,Col X、VEGF、MMP-13 蛋白表达减少。结论:HIF-1 $\alpha$  基因敲除小鼠出现了膝关节软骨退变,并且这种退变随着小鼠增龄而加重;益气化瘀方可以减轻 HIF-1 $\alpha$  基因敲除小鼠的膝关节软骨退变。

**【关键词】** HIF-1 $\alpha$  基因; 小鼠; 膝关节; 软骨; 中草药

DOI: 10.3969/j.issn.1003-0034.2013.06.011

## Effects of *Yiqi Huayu* prescription (益气化瘀方) on knee cartilage degeneration in HIF-1 $\alpha$ gene knockout mice

WANG Jing, DONG Fang-fang, LI Xiao-feng, SHU Bing, SHI Qi, WANG Yong-Jun, and ZHOU Chong-jian. Longhua Hospital, Shanghai University of Traditional Chinese Medicine, Shanghai 200032, China

**ABSTRACT Objective:** To study the role of hypoxia-inducible factor 1 alpha (HIF1 $\alpha$ ) on knee cartilage degeneration, and to explore the effects and mechanisms of Chinese herbal compound *Yiqi Huayu* prescription (益气化瘀方) on HIF-1 $\alpha$  gene knockout mice on knee cartilage degeneration. **Methods:** The 4-month and 6-month HIF-1 $\alpha$  gene knock out mice were obtained by interbreeding, and divided into HIF-1 $\alpha$ <sup>+/+</sup> 4-month mice group, HIF-1 $\alpha$ <sup>-/-</sup> 4-month mice group, HIF-1 $\alpha$ <sup>+/+</sup> 6-month mice group and HIF-1 $\alpha$ <sup>-/-</sup> 6-month mice group, 3 mice in each group. And then the 2-month-old HIF-1 $\alpha$  gene knock out mice were randomly divided into *Yiqi Huayu* prescription (益气化瘀方) group and physiological saline group. There were 6 mice in each group. After 2 months' drug administration, the knee joint of mice was collected, and the Mankin score were evaluated; Safranin-fast green staining, HE Staining, and immunohistochemistry analysis for VEGF, Col X, Col II, MMP-13 and Sox-9 were performed respectively. **Results:** ① Compared to the results in the HIF-1 $\alpha$ <sup>+/+</sup> mice groups, the HIF-1 $\alpha$ <sup>-/-</sup> mice developed aging related cartilage loss and bony tissue appearance, cartilage defects increased, and cells reduced. In HIF-1 $\alpha$ <sup>-/-</sup> 4-month mice and 6-month mice group, the expression of Col II and Sox9 decreased, and the expression of Col X, MMP-13 and VEGF increased. ② Compared to the physiological saline group, the ossification and defect of knee joint cartilage reduced of mice in the *Yiqi Huayu* prescription (益气化瘀方) group, the cartilage cell distribution was more uniform, and the total number of cells increased. The expression of type II collagen and Sox9 protein increased, expression of Col X, MMP-13 and VEGF protein decreased of mice in the *Yiqi Huayu* prescription (益气化瘀方) group. **Conclusion:** The knee cartilage degenerates in the HIF-1 $\alpha$  cKO mice, and the degeneration increased with age adding. The *Yiqi Huayu* prescription (益气化瘀方) can delay

基金项目:国家自然科学基金面上项目(编号:30973760);上海市高校创新团队计划(编号:沪教委科[2009]6号);国家十二五“重大新药创制”专项项目(编号:2011ZX09302-006-04)

Fund program: Provided by National Natural Science Foundation of China (No. 30973760)

通讯作者:周重建 E-mail:zhouchongjian@hotmail.com.

the degeneration of knee cartilage of HIF-1 $\alpha$  cKO mice.

**KEYWORDS** HIF-1 $\alpha$  gene; Mice; Knee joint; Cartilage; Drugs, Chinese herbal

Zhongguo Gu Shang/China J Orthop Trauma, 2013, 26(6): 486-492 www.zggszz.com

骨关节炎(osteoarthritis, OA)是一种因关节软骨退变所引起的关节病变。正常关节软骨组织处于低氧环境中,表层软骨中含氧量约为 7%~10%,深层可降低至 1%<sup>[1]</sup>。研究表明,软骨组织对这种低氧环境的适应依赖于低氧诱导因子-1 $\alpha$ (HIF-1 $\alpha$ );当细胞缺氧时,HIF-1 $\alpha$  迅速进入细胞核,与 HIF-1 $\beta$  结合形成 HIF-1,启动缺氧相关基因的转录<sup>[2]</sup>,这些基因包括 VEGF、EPO 等,从而使细胞适应低氧状态得以存活<sup>[3-5]</sup>。同时有研究证实在人类正常和 OA 软骨细胞都可以检测到 HIF-1 $\alpha$  mRNA 和蛋白,但 OA 关节软骨中 HIF-1 $\alpha$  蛋白表达明显高于正常关节软骨<sup>[6]</sup>,在同一 OA 关节软骨,损伤区域的 HIF-1 $\alpha$  mRNA 表达高于未损伤区域<sup>[7]</sup>。因此,HIF-1 $\alpha$  对于 OA 维持软骨细胞活性具有重要意义。

本研究旨在观察 HIF-1 $\alpha$  敲除后对于膝关节软骨组织,软骨细胞形态和功能改变的影响;并在此基础上观察益气化瘀方对 HIF-1 $\alpha$  基因敲除膝关节软骨形态,软骨细胞状态和功能的改善作用;为分析现代生物医学理论与中医气血理论间的内在联系提供新思路。

## 1 材料与方法

### 1.1 实验材料

**1.1.1 实验动物** HIF-1 $\alpha$ <sup>fl/fl</sup> 小鼠,由上海瑞金医院邓廉夫教授赠予,由上海市伤骨科研究所动物房提供。Col2-CreERT2 转基因小鼠由美国罗彻斯特大学陈棣教授赠与。将 Col2-CreERT2 小鼠与 HIF-1 $\alpha$ <sup>fl/fl</sup> 小鼠交配,获得 Col2-CreERT2;HIF-1 $\alpha$ <sup>fl/fl</sup> 小鼠,并再次与 HIF-1 $\alpha$ <sup>fl/fl</sup> 小鼠交配,获得 Col2-CreERT2;HIF-1 $\alpha$ <sup>fl/fl</sup> 小鼠。将 2 周龄 HIF-1 $\alpha$ <sup>fl/fl</sup> 小鼠和同窝出生 Col2al-CreERT2;HIF-1 $\alpha$ <sup>fl/fl</sup> 小鼠给予腹腔注射 Tamoxifen (10 mg/ml, 1 mg/10 g 体重,每日 1 次,连续注射 5 d),即获得 HIF-1 $\alpha$  cKO 小鼠及同窝 HIF-1 $\alpha$ <sup>+/+</sup>对照。饲养至 4 月龄和 6 月龄分别处死,取膝关节软骨进行检测。每组 3 只,共 12 只;另外,将 4 月龄 HIF-1 $\alpha$  cKO 小鼠及同窝 HIF-1 $\alpha$ <sup>+/+</sup>对照,分别给予生理盐水和益气化瘀方治疗,每组 6 只。

**1.1.2 实验试剂与药物** 免疫组化试剂盒,购于美国 Invitrogen 公司;琼脂糖购于美国 Promega 公司;基因组 DNA 提取试剂盒、溴乙锭和红水,购于美国 Sigma 公司;多克隆兔抗 Col II 抗体、抗 Col X 抗体、抗 Sox9 抗体、抗 HIF-1 $\alpha$  抗体和多克隆鼠抗 MMP-13 抗体,购于美国 Abcam 公司。

益气化瘀方由黄芪、人工麝香、川芎、青风藤、防

己、人工牛黄等药物组成,上海中医药大学提供。黄芪、川芎、青风藤、防己制备浸膏,真空干燥,粉碎成细粉,与人工麝香、人工牛黄细粉混匀,过筛,压成 1 000 片,每片含生药 0.63 g,由上海现代中医药技术发展有限公司提供。片剂溶解后,给药量按人与小鼠体型系数换算,每日 1 次灌胃。以生理盐水为阴性对照药。生理盐水片专利号(批准文号):国药准字 H10980109,为石家庄制药集团欧意药业有限公司(原石家庄市第一制药厂)产品,规格为每片 10 mg。

**1.2 药物干预** 将 HIF-1 $\alpha$  cKO 小鼠随机分为生理盐水组和益气化瘀方组,每组 6 只。从 2 月龄时,开始益气化瘀方组每日 1 次灌胃给药。按照人体重为 60 kg,每日 7 500 mg 中药,小鼠体重 20 g 计算,小鼠益气化瘀方用量为每日 22.5 mg。1 个月后,小鼠体重约 30 g,给药量改为每日 33.75 mg。在给药后 60 d 时,取下各组膝关节进行检测。

### 1.3 观察指标与方法

**1.3.1 标本处理** 标本在 4%多聚甲醛浸泡 8 h 后,清水冲洗 2 h,15%EDTA 脱钙 8 周,每 3 d 换脱钙液 1 次。标本经过脱水后石蜡包埋,6  $\mu$ m 冠状位连续切片,进行藏红固绿染色、HE 染色。

**1.3.2 苏木素-伊红染色(HE 染色)和藏红固绿染色** 常规脱蜡至水,苏木素染 2 min,分化返蓝后,分别伊红染液染 5 min,或者固绿或藏红染液染 5 min,冲洗后脱水透明,中性树胶封片。普通光镜下观察。

**1.3.3 免疫组织化学染色** 将切片常规脱蜡后分别在 3% H<sub>2</sub>O<sub>2</sub>/甲醇溶液中孵育 15 min 去除内源性过氧化物酶,PBS 洗 2 min,蛋白酶 K 消化 10 min,5%BSA 封闭。兔多克隆抗体 Col X、Col II、MMP-13、Sox9 (1:100 稀释)一抗,4  $^{\circ}$ C 过夜,PBS 洗 2 min 3 次。生物素标记的山羊抗兔 IgG 二抗,37  $^{\circ}$ C 孵育 15 min,PBS 洗 2 min 3 次。抗生蛋白链菌素-HRP 37  $^{\circ}$ C 孵育 10 min,DAB 显色剂显色 5~10 min,苏木素复染,常规脱水透明,中性树胶封片。阴性对照用 PBS 代替 1 抗。每个样本取 3 个视野范围统计进行分析统计。

**1.3.4 Mankin 评分** 根据番红 O 染色结果,对每组 12 个膝关节进行评分,并进行统计分析,分值越高,OA 病变越严重<sup>[8]</sup>(见表 1)。

**1.4 统计学处理** 采用 SPSS 17.0 统计学软件包进行统计分析。定量资料满足方差齐性采用均数 $\pm$ 标准差( $\bar{x}\pm s$ )表示,均数比较先进行正态性检验和方差齐性检验,满足要求者自身前后比较用配对 *t* 检验,两

表 1 Mankin 评分标准(分)  
Tab.1 Mankin score standard(score)

项目	分数
结构	
正常	0
表层破坏	1
血管翳及表层破坏	2
浅层裂隙形成达移行层	3
裂隙局限性深达骨质辐射层	4
深达骨质钙化层软骨缺损负重区	5
全层软骨缺损	6
细胞	
正常	0
细胞过多,紊乱	1
细胞成簇	2
细胞少	3
番红 O 染色	
正常	0
轻染	1
中等染色	2
深染	3
失染	4
潮线的完整性	
完整	0
不完整有血管通过	1

样本均数比较用独立样本 *t* 检验。所有的统计检验均采用双侧检验。以  $P < 0.05$  为差异有统计学意义。

## 2 结果

### 2.1 HIF-1 $\alpha$ cKO 小鼠膝关节软骨表型的观察

**2.1.1 Mankin 评分** HIF-1 $\alpha^{+/+}$ 小鼠 4 月龄组与 HIF-1 $\alpha^{+/+}$ 小鼠 6 月龄组膝关节软骨 Safranin O 染色显示,软骨组织层次清楚,软骨细胞正常,软骨细胞排列及分布均匀,染色均匀。HIF-1 $\alpha^{-/-}$ 小鼠 4 月龄组关节软骨出现了损伤,软骨表面形态不规则,发生了糜烂、缺损,软骨变薄,软骨细胞分布不均,软骨细胞总数减少,软骨变薄,染色不均匀。HIF-1 $\alpha^{-/-}$ 小鼠

6 月龄组关节软骨的损害进一步加重,软骨组织破坏深达骨质辐射层,细胞分布不均匀,细胞少,出现了成簇现象,染色不均匀,甚至失染。

4 组小鼠膝关节 Mankin 评分结果:HIF-1 $\alpha^{+/+}$  4 月龄(0.25 $\pm$ 0.45)分,HIF-1 $\alpha^{-/-}$  4 月龄(6.92 $\pm$ 1.38)分,HIF-1 $\alpha^{+/+}$  6 月龄(0.42 $\pm$ 0.51)分,HIF-1 $\alpha^{-/-}$  6 月龄(10.33 $\pm$ 1.23)分。4 月龄组、6 月龄组 HIF-1 $\alpha^{+/+}$ 小鼠与 HIF-1 $\alpha^{-/-}$  6 月龄组小鼠 Mankin 评分比较,4 月龄组与 6 月龄组 HIF-1 $\alpha^{-/-}$ 小鼠 Mankin 评分组间比较,差异有统计学意义( $P=0.006, 0.002, 0.001$ );4 月龄组与 6 月龄组 HIF-1 $\alpha^{+/+}$ 小鼠 Mankin 评分组间比较,差异无统计学意义( $P > 0.05$ )。

**2.1.2 藏红固绿染色和 HE 染色** 藏红固绿和 HE 染色发现 HIF-1 $\alpha^{-/-}$ 小鼠 4 月龄组的膝关节软骨部位出现缺损和骨化,软骨表面形态不规则,软骨细胞排列不规则,软骨变薄,软骨细胞分布不均,软骨细胞总数减少。HIF-1 $\alpha^{-/-}$ 小鼠 6 月龄组损伤更加严重,软骨组织的缺损加重,破坏深达骨质辐射层,软骨细胞进一步减少,出现了成簇现象。而 HIF-1 $\alpha^{+/+}$ 小鼠的膝关节软骨在 2 个时间点均未出现缺损和骨化(见图 1)。

**2.1.3 免疫组织化学染色** 与同月龄对照小鼠相比 4 月龄和 6 月龄 HIF-1 $\alpha$  cKO 小鼠膝关节中 Col II 和 Sox9 表达减少,并且随着增龄 Col II 和 Sox9 蛋白表达量逐渐降低;Col X、MMP-13、VEGF 表达增加,且随着增龄表达量逐渐升高(表 2)。

### 2.2 益气化瘀方对 HIF-1 $\alpha$ 基因敲除小鼠膝关节软骨影响

**2.2.1 Mankin 评分** 两组 Mankin 评分:生理盐水组(96.42 $\pm$ 1.68)分,益气化瘀方组(4.42 $\pm$ 0.90)分,生理盐水组评分高于益气化瘀方组( $P=0.047$ )。生理盐水组关节软骨表面形态不规则,发生了糜烂、缺损,软骨变薄,软骨细胞分布不均,软骨细胞总数减少,软骨变薄,染色不均匀。益气化瘀方组关节软骨缺

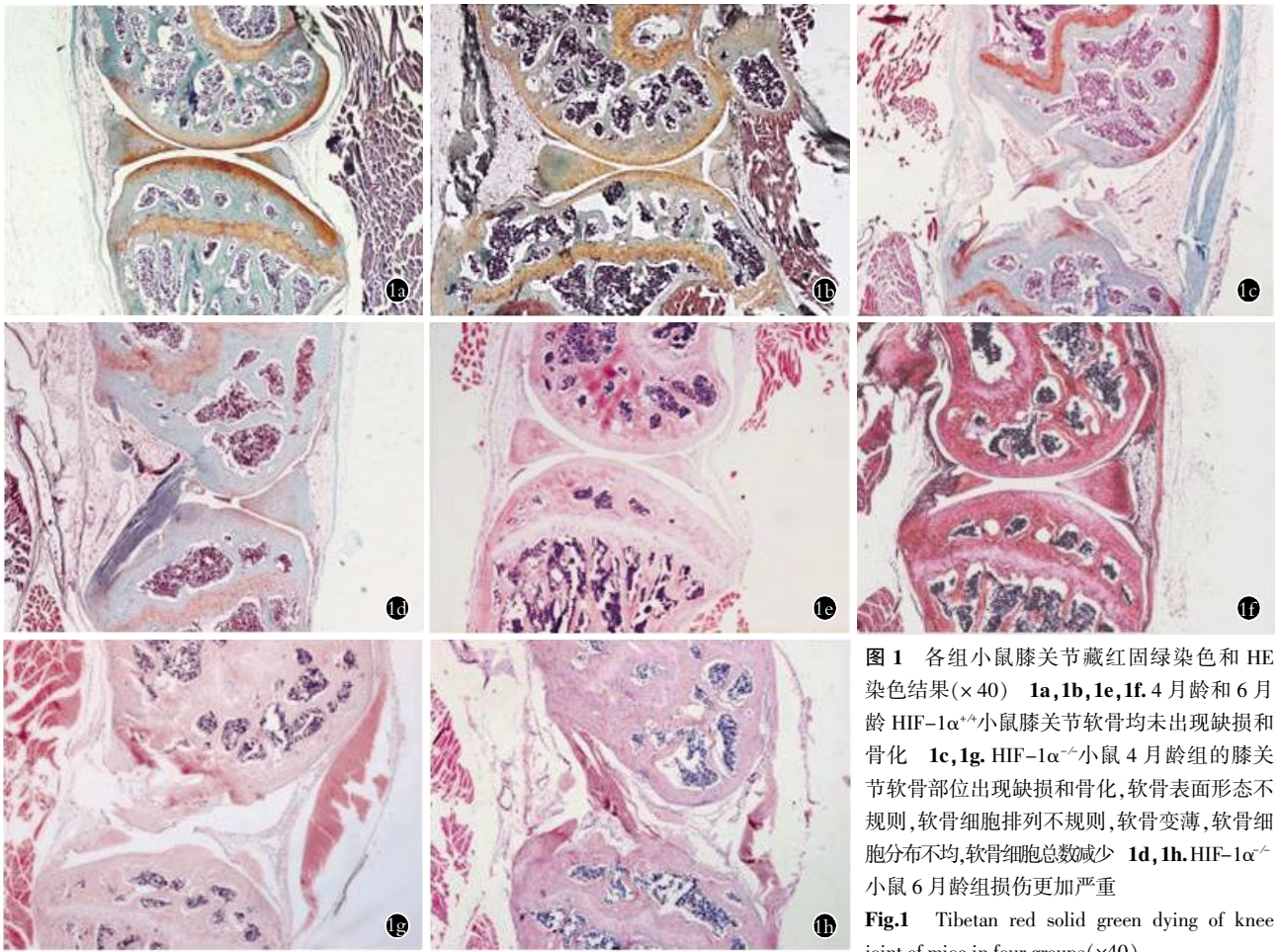
表 2 4 组 Col II、Col X、Sox9、MMP-13 和 VEGF 在膝关节软骨中所占面积比较( $\bar{x} \pm s, \%$ )

Tab.2 Comparison of Col II, Col X, Sox9, MMP-13 and VEGF areas in the knee joint cartilage of mice among 4 groups ( $\bar{x} \pm s, \%$ )

项目	4 月龄		6 月龄	
	HIF-1 $\alpha^{+/+}$ 组(n=3)	HIF-1 $\alpha$ cKO 组(n=3)	HIF-1 $\alpha^{+/+}$ 组(n=3)	HIF-1 $\alpha$ cKO 组(n=3)
Col II	0.83 $\pm$ 0.03	0.44 $\pm$ 0.03 <sup>▲</sup>	0.81 $\pm$ 0.03 <sup>*</sup>	0.25 $\pm$ 0.04 <sup>■</sup>
Col X	0.11 $\pm$ 0.02	0.45 $\pm$ 0.04 <sup>▲</sup>	0.21 $\pm$ 0.02 <sup>*</sup>	0.64 $\pm$ 0.04 <sup>■</sup>
Sox9	0.43 $\pm$ 0.02	0.11 $\pm$ 0.02 <sup>▲</sup>	0.42 $\pm$ 0.03 <sup>*</sup>	0.04 $\pm$ 0.01 <sup>■</sup>
MMP13	0.04 $\pm$ 0.02	0.30 $\pm$ 0.02 <sup>▲</sup>	0.04 $\pm$ 0.01 <sup>*</sup>	0.41 $\pm$ 0.04 <sup>■</sup>
VEGF	0.09 $\pm$ 0.03	0.31 $\pm$ 0.02 <sup>▲</sup>	0.10 $\pm$ 0.02 <sup>*</sup>	0.52 $\pm$ 0.03 <sup>■</sup>

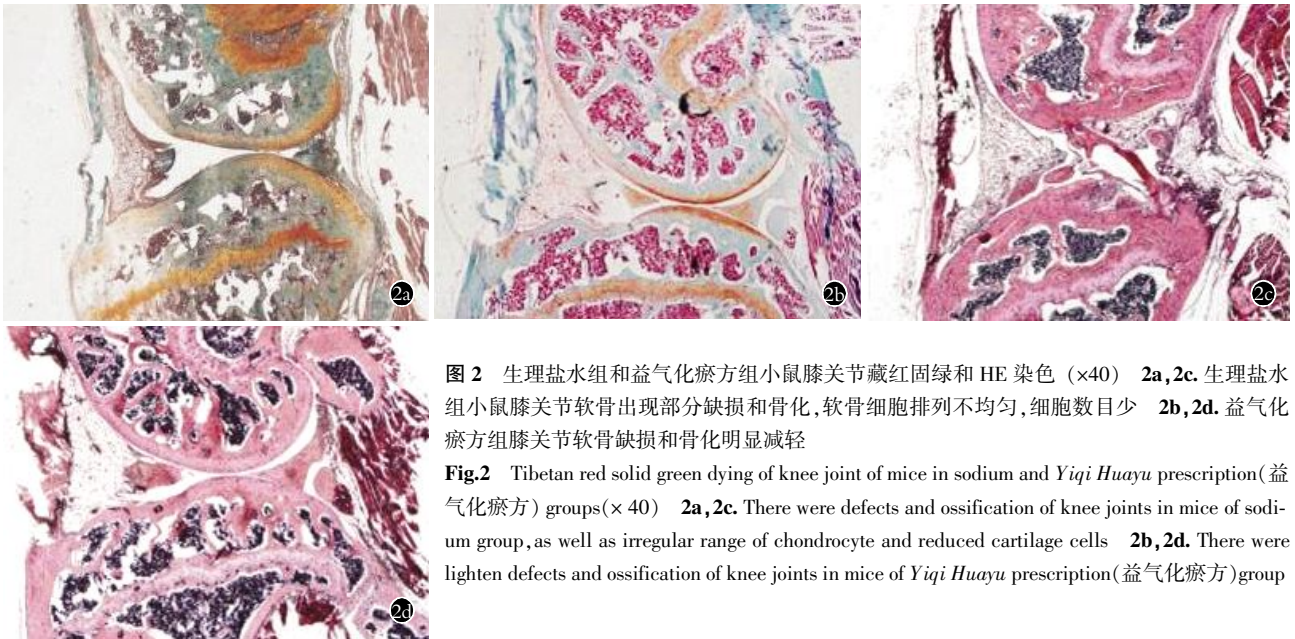
注:与 HIF-1 $\alpha^{+/+}$ 4 月龄组比较,<sup>▲</sup> $P < 0.01$ ;与 HIF-1 $\alpha$  cKO 6 月龄组比较,<sup>\*</sup> $P < 0.01$ ;与 HIF-1 $\alpha$  cKO 4 月龄组比较,<sup>■</sup> $P < 0.01$

Note: Compared to HIF-1 $\alpha^{+/+}$  4-month-mice, <sup>▲</sup> $P < 0.01$ ; compared to HIF-1 $\alpha$  cKO 6-month-mice, <sup>\*</sup> $P < 0.01$ ; compared to HIF-1 $\alpha$  cKO 4-month-mice, <sup>■</sup> $P < 0.01$



**图 1** 各组小鼠膝关节藏红固绿染色和 HE 染色结果( $\times 40$ ) **1a, 1b, 1e, 1f.** 4 月龄和 6 月龄 HIF-1 $\alpha^{+/+}$ 小鼠膝关节软骨均未出现缺损和骨化 **1c, 1g.** HIF-1 $\alpha^{-/-}$ 小鼠 4 月龄组的膝关节软骨部位出现缺损和骨化, 软骨表面形态不规则, 软骨细胞排列不规则, 软骨变薄, 软骨细胞分布不均, 软骨细胞总数减少 **1d, 1h.** HIF-1 $\alpha^{-/-}$ 小鼠 6 月龄组损伤更加严重  
**Fig.1** Tibetan red solid green dying of knee joint of mice in four groups( $\times 40$ )

**1a, 1b, 1e, 1f.** There were no defects and ossification of knee joints in 4 month HIF-1 $\alpha^{+/+}$  mice and 6 month HIF-1 $\alpha^{+/+}$  mice **1c, 1g.** There were defects and ossification of knee joints in 4 month HIF-1 $\alpha^{-/-}$  mice, as well as irregular surface face of cartilage, irregular range of chondrocyte, thin cartilage, uneven distributed cartilage cells and reduced cartilage cells **1d, 1h.** More serious damage of knee joint in 6 month HIF-1 $\alpha^{-/-}$  mice



**图 2** 生理盐水组和益气化瘀方组小鼠膝关节藏红固绿和 HE 染色 ( $\times 40$ ) **2a, 2c.** 生理盐水组小鼠膝关节软骨出现部分缺损和骨化, 软骨细胞排列不均匀, 细胞数目少 **2b, 2d.** 益气化瘀方组膝关节软骨缺损和骨化明显减轻  
**Fig.2** Tibetan red solid green dying of knee joint of mice in sodium and *Yiqi Huayu* prescription(益气化瘀方) groups( $\times 40$ ) **2a, 2c.** There were defects and ossification of knee joints in mice of sodium group, as well as irregular range of chondrocyte and reduced cartilage cells **2b, 2d.** There were lighten defects and ossification of knee joints in mice of *Yiqi Huayu* prescription(益气化瘀方) group

损程度较生理盐水组减轻, 软骨染色较生理盐水组均匀, 细胞排列较生理盐水组均匀。

**2. 2. 2 藏红固绿染色和 HE 染色** 藏红固绿染色

和 HE 染色可见, 生理盐水组小鼠膝关节软骨出现部分缺损和骨化, 软骨细胞排列不均匀, 细胞数目少, 相比之下, 益气化瘀方组膝关节软骨缺损和骨化

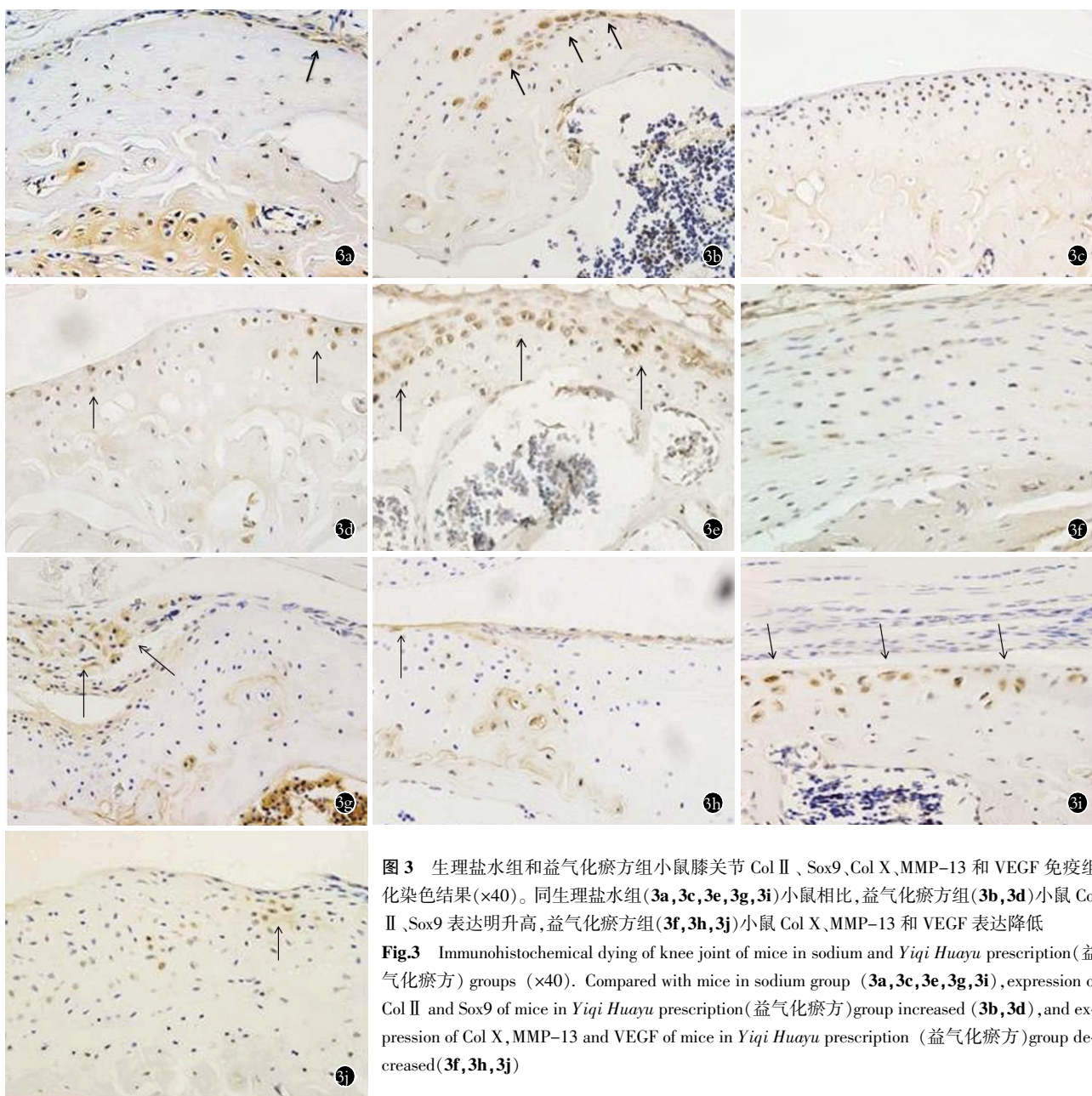


图 3 生理盐水和益气化瘀方组小鼠膝关节 Col II、Sox9、Col X、MMP-13 和 VEGF 免疫组化染色结果(×40)。同生理盐水组(3a, 3c, 3e, 3g, 3i)小鼠相比,益气化瘀方组(3b, 3d)小鼠 Col II、Sox9 表达明升高,益气化瘀方组(3f, 3h, 3j)小鼠 Col X、MMP-13 和 VEGF 表达降低  
**Fig.3** Immunohistochemical dying of knee joint of mice in sodium and *Yiqi Huayu* prescription(益气化瘀方) groups (×40). Compared with mice in sodium group (3a, 3c, 3e, 3g, 3i), expression of Col II and Sox9 of mice in *Yiqi Huayu* prescription(益气化瘀方)group increased (3b, 3d), and expression of Col X, MMP-13 and VEGF of mice in *Yiqi Huayu* prescription (益气化瘀方)group decreased(3f, 3h, 3j)

明显减轻,软骨细胞排列较均匀,细胞数增加(图 2)。  
**2.2.3 免疫组织化学染色** 益气化瘀方组与生理盐水组比较,小鼠膝关节中 Col II、Col X、MMP-13 和 Sox9 含量差异有统计学意义,即同生理盐水组小鼠椎间盘相比,益气化瘀方组小鼠椎间盘 Col II、Sox9 表达明升高,益气化瘀方组小鼠椎间盘 Col X、MMP-13 和 VEGF 表达降低(见图 3 及表 3)。

**3 讨论**

正常软骨组织处于低氧环境中,软骨组织对这种低氧环境的适应依赖于 HIF-1 $\alpha$ 。因此当 HIF-1 $\alpha$  基因敲除后,软骨组织无法维持其正常低氧状态,导致软骨组织营养供应障碍,使软骨细胞处于异常缺血缺氧状态,长此以往,软骨组织会发生退变。

**3.1 HIF-1 $\alpha$  基因敲除小鼠膝关节软骨发生退变的**

**表 3 Col II、Col X、MMP-13、Sox9 和 VEGF 在生理盐水和益气化瘀组小鼠膝关节软骨中所占面积比较( $\bar{x}\pm s, \%$ )**  
**Tab.3 Comparison of Col II、Col X、Sox9、MMP-13 and VEGF areas in the knee joint cartilage of mice between sodium group and *Yiqi Huayu* prescription(益气化瘀方) group( $\bar{x}\pm s, \%$ )**

项目	生理盐水组(n=6)	益气化瘀方组(n=6)
Col II	0.41±0.02	0.60±0.02 <sup>▲</sup>
Col X	0.44±0.02	0.31±0.02 <sup>▲</sup>
Sox9	0.15±0.01	0.25±0.02 <sup>▲</sup>
MMP13	0.36±0.02	0.16±0.02 <sup>▲</sup>
VEGF	0.33±0.02	0.21±0.02 <sup>▲</sup>

注:与生理盐水组比较,▲P<0.01

Note: Compared with saline group, ▲P<0.01

机制 在 HIF-1 $\alpha$  基因敲除小鼠膝关节软骨表型的

观察实验中, 藏红固绿染色和 HE 染色结果表明, HIF-1 $\alpha$ <sup>-/-</sup>小鼠 4 月龄组软骨形态发生了改变, 关节软骨表面不光滑, 甚至缺损, 软骨分层不清晰, 潮线模糊, 软骨细胞排列不规则, 细胞减少。HIF-1 $\alpha$ <sup>-/-</sup>小鼠 6 月龄组软骨损伤更加严重。

II 型胶原是软骨特异性基因, 也是透明软骨的主要成分之一, 是维持软骨的主要细胞外基质, 由正常软骨细胞分泌, 能维持软骨细胞的生理功能。因此, 当发生 OA 等疾病造成软骨组织的退变时, Col II 的表达量减少。Sox9 基因是调控软骨分化的一个转录因子, 可以调控软骨细胞中 Col 2a1 的表达, 从而对软骨的发育和成熟都具有重要的生物学作用<sup>[9]</sup>。OA 时, Sox9 基因的表达减少, 并且它的表达量随着软骨组织损伤程度的加重而逐渐减少。VEGF 对于调节软骨组织中的血管生成以及炎症反应有重要作用, 它参与了 OA 软骨损害的病理过程<sup>[10]</sup>。在发生 OA 等软骨退变性疾病时, 它的表达增加, 并且随着破坏日益严重, 它的表达逐渐升高。基质金属蛋白酶(MMPs)家族成员是 OA 关键性的破坏性因素, 可导致软骨基质中蛋白聚糖的降解和胶原网络的破坏, 从而引起 OA 软骨破坏<sup>[11]</sup>。软骨组织发生破坏时, 它的表达量升高, 并且 MMP-13 与软骨损伤的严重程度呈正相关。Col X 也是软骨损伤的一个特异性的标志物。与正常成人关节软骨相比 Col X 可以在大部分的 OA 关节软骨中检测到, 并且多分布在软骨细胞团周围, 也见于骨赘, Col X 的表达提示 OA 时的某阶段或某些部位软骨细胞的肥大化, 从而失去合成正常软骨基质。因此, 发生 OA 等软骨退变性疾病时, Col X 的表达量升高, 并随着疾病日益严重而逐渐升高。

免疫组化染色发现, HIF-1 $\alpha$ <sup>-/-</sup>小鼠 4 月龄组膝关节软骨中 Col II 蛋白和 Sox9 蛋白表达降低, Col X、MMP-13、VEGF 蛋白表达增加。HIF-1 $\alpha$ <sup>-/-</sup>小鼠 6 月龄组 Col II 蛋白与 Sox9 蛋白表达进一步降低, Col X、MMP-13、VEGF 蛋白表达进一步上升。上述结果证明, HIF-1 $\alpha$  基因敲除小鼠出现了膝关节的软骨退变, 并且这种退变随着时间的发展而程度加重。

**3.2 益气化瘀方可以减轻 HIF-1 $\alpha$  基因敲除小鼠的膝关节软骨退变机制** OA 属于中医“痹症”的范畴, 主要病机是气血痹阻不通, 筋脉关节失于濡养所致。有认为软骨组织缺血缺氧导致的退变主要病机在于“气虚血瘀”, 根据“以气为主, 以血为先”的中医辨证论治理论, 以“益气化瘀”法治疗软骨退变性疾病, 临床效果非常显著。益气化瘀方由黄芪、川芎、人工麝香、青风藤、防己、人工牛黄等组成, 黄芪性甘, 微温, 有益气固表, 健脾补中, 升阳举陷之功效, 为补

中益气要药, 可大补脾胃之元气, 使气旺血行、瘀去络通而为君; 川芎为臣药, 辛散温通, 既能活血化瘀, 又能行气止痛, 为“血中之气药”; 麝香辛温, 走窜之力强, 可以活血通经, 消肿止痛, 以助黄芪、川芎行气化瘀之功。全方共奏益气化瘀、通络止痛之功。实验证明益气化瘀方具有促进大鼠颈椎间盘软骨细胞生长、增殖, 增加血管芽数量和 VEGF 的表达, 以及促进血管修复、增加椎间盘营养供应等功能<sup>[12-14]</sup>。

HIF-1 $\alpha$  基因敲除后, 软骨组织无法维持其正常低氧状态, 导致软骨组织营养供应障碍, 使软骨细胞处于异常缺血缺氧状态, 长此以往, 软骨组织会发生 OA。益气化瘀方加速了局部的血液循环, 改善软骨细胞缺血状态, 进而增强软骨细胞的氧供, 缓解了 OA 软骨组织的代谢障碍。

在 HIF-1 $\alpha$  基因敲除小鼠膝关节软骨表型的观察实验中证实在 HIF-1 $\alpha$  基因敲除小鼠的膝关节软骨没有 HIF-1 $\alpha$  的表达, 4 月龄 HIF-1 $\alpha$  基因敲除小鼠膝关节软骨发生了退变。笔者采用益气化瘀方从 2 月龄开始对 HIF-1 $\alpha$  基因敲除小鼠给药干预 2 个月。HE 染色和藏红固绿染色发现, 和生理盐水组相比, 益气化瘀方组膝关节软骨部位骨化和缺损减轻, 表明小鼠膝关节软骨的形态破坏受到抑制。Col II 和 Sox9 蛋白的表达增加, 显示关节软骨的基质成分损伤减少。Col X、MMP-13 和 VEGF 蛋白表达减少, 表明益气化瘀方干预后, 可以延缓软骨组织的破坏。

以上结果证明, 在 HIF-1 $\alpha$  缺乏的情况下, 益气化瘀方能够加强软骨血液循环, 增加软骨细胞的营养供应, 从而减少 HIF-1 $\alpha$  条件性基因敲除小鼠膝关节软骨的损伤, 对 HIF-1 $\alpha$  条件性基因敲除小鼠的膝关节软骨具有一定的保护作用。

#### 参考文献

- [1] Schipani E, Ryan HE, Didrickson S, et al. Hypoxia in cartilage: HIF-1 $\alpha$  is essential for chondrocyte growth arrest and survival [J]. *Genes Dev*, 2001, 15(21): 2865-2876.
- [2] Hofer T, Desbaillets I, Höpfl G, et al. Dissecting hypoxia-dependent and hypoxia-independent steps in the HIF-1 $\alpha$  activation cascade: implications for HIF-1 $\alpha$  gene therapy [J]. *FASEB J*, 2001, 15(14): 2715-2717.
- [3] Semenza GL. Hypoxia-inducible factor 1 and the molecular physiology of oxygen homeostasis [J]. *J Lab Clin Med*, 1998, 131(3): 207-214.
- [4] Semenza GL. HIF-1 and human disease: one highly involved factor [J]. *Genes Dev*, 2000, 14(16): 1983-1991.
- [5] Semenza GL. Regulation of mammalian O<sub>2</sub> homeostasis by hypoxia-inducible factor 1 [J]. *Annu Rev Cell Dev Biol*, 1999, 15: 551-578.
- [6] Pfander D, Cramer T, Swoboda B. Hypoxia and HIF-1 $\alpha$  in osteoarthritis [J]. *Int Orthop*, 2005, 29(1): 6-9.
- [7] Yudoh K, Nakamura H, Masuko-Hongo K, et al. Catabolic stress induces expression of hypoxia-inducible factor (HIF)-1 $\alpha$  in

articular chondrocytes; involvement of HIF-1alpha in the pathogenesis of osteoarthritis[J]. Arthritis Res Ther, 2005, 7(4): R904-R914.

[8] Kleemann RU, Krockner MD, Cedraro A, et al. Altered cartilage mechanics and histology in knee osteoarthritis; relation to clinical assessment (ICRS Grade) [J]. Osteoarthritis Cartilage, 2005, 13(11): 958-963.

[9] Bi W, Deng JM, Zhang Z, et al. Sox9 is required for cartilage formation [J]. Nat Genet, 1999, 22(1): 85-89.

[10] 朱宝玉, 田静, 王奇缘, 等. 血管内皮细胞生长因子在骨关节炎患者膝关节滑膜和滑液中的表达及其意义 [J]. 中华风湿病学杂志, 2011, 15(9): 640-641.  
Zhu BY, Tian J, Wang QY, et al. The expression and significance of vascular endothelial growth factor in knee synovial membranes and synovial fluids of patients with osteoarthritis [J]. Zhonghua Feng Shi Bing Xue Za Zhi, 2011, 15(9): 640-641. Chinese.

[11] 王婧, 梅焕平. 骨性关节炎软骨修复与基因治疗 [J]. 中华临床免疫和变态反应杂志, 2008, 2(1): 41-43.  
Wang Q, Mei HP. Cartilage repair and gene therapy of osteoarthritis [J]. Zhonghua Lin Chuang Mian Yi He Bian Tai Fan Ying Za Zhi, 2008, 2(1): 41-43. Chinese.

[12] 王拥军, 施杞, 周重建, 等. 益气化瘀方对大鼠颈椎间盘软骨终板内血管的影响 [J]. 中国中医骨伤科杂志, 2002, 10(4): 1-4.  
Wang YJ, Shi Q, Zhou CJ, et al. The effects of Yiqi Huayu fang on the blood of the cartilage end-plate [J]. Zhongguo Zhong Yi Gu Shang Ke Za Zhi, 2002, 10(4): 1-4. Chinese.

[13] 许理忠, 王拥军, 周重建, 等. 中药益气化瘀方对体外培养的大鼠颈椎间盘软骨细胞生物学功能的影响 [J]. 中医正骨, 2004, 16(5): 3-6.  
Xu LZ, Wang YJ, Zhou CJ, et al. The influence of TCD Qi-suole-menting and blood stasis removing recipe on the biological function of in-vitro-cultivated rat cervical intervertebral disk chondrocytes [J]. Zhong Yi Zheng Gu, 2004, 16(5): 3-6. Chinese.

[14] 陈树清, 孙保国, 周厚明, 等. 活血利水中药联合复方南星止痛膏治疗慢性膝关节滑膜炎的病例对照研究 [J]. 中国骨伤, 2012, 25(4): 283-286.  
Chen SQ, Sun BG, Zhou HM, et al. Combined use of Compound Nanxing Pain Paste with blood-promoting and diuretic Chinese herbal medicines in treatment of chronic knee synovitis [J]. Zhongguo Gu Shang/China J Orthop Trauma, 2012, 25(4): 283-286. Chinese with abstract in English.

(收稿日期: 2012-11-16 本文编辑: 连智华)

·读者·作者·编者·

### 《中国骨伤》杂志正式启用稿件远程处理系统通知

《中国骨伤》杂志已于 2010 年 1 月正式启用稿件远程处理系统。通过网站 <http://www.zggszz.com> 可实现不限时在线投稿、审稿、编辑、退修、查询等工作。本刊将不再接受纸质版和电子信箱的投稿。欢迎广大的作者、读者和编者登录本刊网站, 进入稿件处理系统进行网上投稿、审稿和稿件查询等工作。咨询电话: 010-84020925。

《中国骨伤》杂志社