

· 临床研究 ·

切开复位内固定治疗新鲜跗跖关节损伤的疗效分析

朱辉, 赵宏谋, 袁锋, 俞光荣
(同济大学附属同济医院骨科, 上海 200065)

【摘要】 目的: 通过回顾性研究, 对切开复位内固定治疗新鲜 Lisfranc 关节骨折脱位的中短期疗效进行分析。**方法:** 2003 年 1 月至 2009 年 12 月, 收治新鲜 Lisfranc 关节骨折脱位 47 例, 其中 41 例(42 足)纳入研究, 平均年龄 31 岁。按照 Myerson 分型: A 型 9 足, B1 型 7 足, B2 型 11 足, C1 型 10 足, C2 型 5 足。术后末次随访时采用美国足踝骨科协会 AOFAS 评分量表和 VAS 疼痛量表进行评估。**结果:** 41 例患者均获随访, 平均随访时间 36 个月(12~71 个月)。平均 AOFAS 得分为(84.2±2.8)分(65~100 分), 优良率为 81%, 其中 Myerson A 型和 C 型的评分存在差异($P=0.02$)。平均 VAS 得分为(2.6±0.5)分(0~6 分)。3 例出现浅表感染, 2 例皮缘坏死。有 19 例患者存在负重及行走痛, 所有患者存在不同程度的跗跖关节退变, 4 例出现跗骨骨折畸形愈合, 2 例出现拇外翻畸形。**结论:** 新鲜 Lisfranc 关节骨折脱位的治疗, 解剖复位内固定可以取得较好的治疗效果; 虽然跗跖关节退变不可避免, 但并不影响功能愈后。

【关键词】 跗骨; 跗关节; 骨折; 脱位; 关节融合术; 骨折固定术, 内
DOI: 10.3969/j.issn.1003-0034.2011.11.012

Effective analysis of open reduction and internal fixation for the treatment of acute Lisfranc joint injury ZHU Hui, ZHAO Hong-mou, YUAN Feng, YU Guang-rong. Department of Orthopaedics, the Affiliated Tongji Hospital of Tongji University, Shanghai 200065, China

ABSTRACT Objectives: A retrospective study was used to evaluate the short to intermediate outcomes of open reduction and internal fixation of acute Lisfranc joint injuries. **Methods:** From January 2003 to December 2009, 47 patients with Lisfranc injuries were treated in the study, 41 patients were analyzed in current study with an average age of thirty-one years old. All of patients were treated with open reduction and internal fixation. According to the Myerson classification system, there were 9 type-A fractures, 7 type-B1, 11 type-B2, 10 type-C1, 5 type-C2. The AOFAS scale and VAS scale were used for the outcome measurement at the final follow-up. **Results:** There were 41 patients with 42 operations were followed up and with a mean time of 36 months (ranged, 12 to 71 months). The mean AOFAS score was (84.2±2.8) points (ranged, 65 to 100 points), with an excellent and good rate of 81 percent. The mean VAS score was (2.6±0.5) points (ranged, 0 to 6 points). Three patients developed superficial infection, and two developed skin necrosis. Nineteen patients had weight-bearing or walking pain. All of the patients had radiographic evidence of degenerative change, four with malunion of the second tarsometatarsal joint, and two of the patients with hallux valgus deformity change. **Conclusion:** According to the results of the study, anatomic reduction and internal fixation can get the satisfactory results for the treatment of acute Lisfranc injuries during a short to intermediate follow-up time. All of the patients would have different degree of tarsometatarsal joint degenerative changes, but these changes are non-progressive and associated with minimal loss of function.

KEYWORDS Metatarsal bones; Tarsal joints; Fractures; Dislocations; Arthrodesis; Fracture fixation, internal
Zhongguo Gu Shang/China J Orthop Trauma, 2011, 24(11):922-925 www.zggsz.com

跗跖关节又称 Lisfranc 关节, 是连接前足和中足的一个复合结构。随着工业的发展和交通事故的日益频繁, Lisfranc 关节损伤的发生率也呈逐年上升趋势。由于患者多为年轻群体, 损伤部位解剖结构复杂, 以及前中足力学传导作用, 治疗要求和难度均较高。Lisfranc 关节的骨性结构存在一定重叠性, 常规 X 线片无法很好评估是否解剖复位^[1-2], 因此, 对于

不稳定的 Lisfranc 关节损伤常需切开手术治疗来恢复其结构的稳定性。有研究指出, 此类损伤获得解剖复位和未能解剖复位的优良率分别为 50%~95% 和 17%~30%^[3]。自 2003 年 1 月至 2009 年 12 月采用切开复位内固定治疗 Lisfranc 关节损伤 47 例, 获随访 41 例, 现通过回顾性研究将结果报告如下。

1 资料与方法

1.1 一般资料 本组 41 例 42 足, 男 32 例, 女 9 例; 年龄 19~57 岁, 平均 31 岁。受伤原因: 交通伤 23 例,

通讯作者: 朱辉 E-mail: zhuhui895@sina.com

高处坠落伤 11 例,重物砸伤 5 例,运动伤 2 例。按暴力类型:直接暴力 24 例,间接暴力 17 例。所有患者术前摄足正、侧、斜位 X 线片和足部 CT 扫描及三维重建。根据影像学结果,按 Myerson 分型:A 型 9 足, B1 型 7 足, B2 型 11 足, C1 型 10 足, C2 型 5 足。闭合伤 29 足,开放伤 13 足。所有患者接受切开手术治疗,其中 7 例行急诊手术治疗,34 例在伤后 7~21 d 行手术治疗,平均术前时间为 11 d。

1.2 治疗方法 所有患者行切开复位内固定治疗。开放性损伤如果软组织条件和全身情况允许,急诊行清创切开复位内固定(ORIF)治疗;如果软组织污染严重,清创复位后临时克氏针固定,待软组织情况稳定后行 ORIF 治疗。闭合性损伤多存在严重软组织肿胀或出现张力性水泡,予以对症消肿处理,待皮纹征阳性后行手术治疗,一般在伤后 7~14 d。出现足骨筋膜室综合征的患者,行切开减压及负压引流(VSD)等治疗,待软组织情况稳定后行手术治疗。

手术方法包括切开复位螺钉固定 16 例,螺钉结合克氏针固定 18 例,钢板螺钉克氏针固定 7 例。具体方法如下:首先取足背内侧切口,于第 1、2 跖骨基底部分之间纵向切开,分离皮肤及筋膜后将拇长伸肌腱牵向外侧,暴露内侧楔骨、中间楔骨和第 2 跖骨,清除其间的软组织。如果需要可在第 4 跖骨基底部分另做一纵行切口,以避免对背内侧切口的过分牵拉。直视下解剖第 1、2 跖骨骨块,并将无法复位固定的小骨块切除,以克氏针临时固定。透视复位良好后,用直径 3.5 mm 皮质骨螺钉或 4.0 mm 空心螺钉固定,螺钉尽可能平行跖骨轴线,以确保螺钉固定长度和足够强度,必要时于内侧楔骨向第 2 跖骨呈 45°角用 1 枚螺钉斜行固定。如果采用钢板固定,钢板置于跖跗关节背侧,跨关节固定。一般在第 1、2 跖骨复位后,其他跖骨也可顺利复位,第 4、5 跖跗关节在复位后以克氏针固定。术中活动患足,确定固定稳定后,切口无张力缝合。

术后抬高患肢,被动活动跖趾关节和踝关节促进消肿和预防关节僵硬。石膏固定非负重功能锻炼 6 周,改为可行走石膏逐渐负重锻炼 6~8 周,之后开

始全负重功能锻炼。克氏针在术后 6~8 周拔除,单纯螺钉固定者术后 4~6 个月可取出螺钉,钢板固定者一般在 1 年后取出。

1.3 功能评估 患者术后定期进行随访。近期末次随访时按照美国骨科足踝外科医师协会(AOFAS)中足评分标准进行功能评估^[4],总分为 100 分,其中疼痛 40 分,功能 45 分,力线 15 分,得分越高提示功能越好。按照功能分级,优 90~100 分,良 75~89 分,中 50~74 分,差 <50 分。通过 VAS 疼痛量表评估患者负重及行走时疼痛情况,总分 10 分,得分越高提示疼痛越严重^[5]。

1.4 统计学处理 数值描述采用均数±标准差或均数结合数值区间的方法。统计学计算采用 SPSS 17.0 软件完成,组间差异的比较采用 Mann-Whitney 非参数检验方法, P<0.05 为差异有统计学意义。

2 结果

41 例 42 足均获得随访,平均随访时间为 36 个月(12~71 个月)。AOFAS 评分中疼痛平均 34.9 分(20~40 分),功能平均 35.4 分(29~45 分),力线平均 13.6 分(8~15 分),总平均为(84.2±2.8)分(65~100 分)。按照 Myerson 分型,A 型至 C 型的 AOFAS 评分有降低趋势,其中疼痛评分和总平均分 A 型高于 C 型,功能评分 A 型高于 B、C 型,其余组间比较差异均无统计学意义(见表 1)。整体评估优 12 足,良 22 足,中 8 足。VAS 平均分(2.6±0.5)分(0~6 分),各组间差异无统计学意义(见表 1)。

术后 3 例出现浅表感染,经加强换药或密闭持续负压吸引处理后切口愈合,无深部感染或骨髓炎。2 例出现切口皮缘坏死,换药后愈合。末次随访时,19 例存在轻度到中度负重及行走时疼痛,影像学结果显示所有患者存在不同程度的跖跗关节退行性改变,4 例出现第 2 跖骨向背外侧成角畸形愈合,但无显著功能影响。2 例出现拇外翻改变,予以保守治疗。典型病例见图 1。

3 讨论

Lisfranc 关节损伤临床上并不少见,且发生率有逐年上升趋势。此类损伤由于其解剖结构的复杂性,

表 1 Myerson 分型与 AOFAS 及 VAS 评分之间的关系

Tab.1 Relationship of Myerson classification with the AOFAS midfoot scale and VAS scale

Myerson 分型	足数(足)	AOFAS 评分(x±s,分)				VAS 评分(x±s,分)
		疼痛	功能	力线	总分	
A 型	9	36.7±3.8	38.4±3.7	14.2±1.8	89.2±6.9	2.2±0.9
B 型	18	35.6±2.5	35.4±1.6**	13.4±1.5	84.4±4.0	2.4±0.6
C 型	15	32.9±4.2*	34.9±2.1**	13.0±1.9	81.1±5.2 [§]	3.1±1.1
合计	42	34.9±1.9	35.4±1.3	13.6±0.9	84.2±2.8	2.6±0.5

注:与 A 型比较,*u=2.22,P=0.04;** u=2.97,P<0.01; [§]u=2.43,P=0.02

Note: Compared with type A, *u=2.22, P=0.04; ** u=2.97, P<0.01; [§]u=2.43, P=0.02

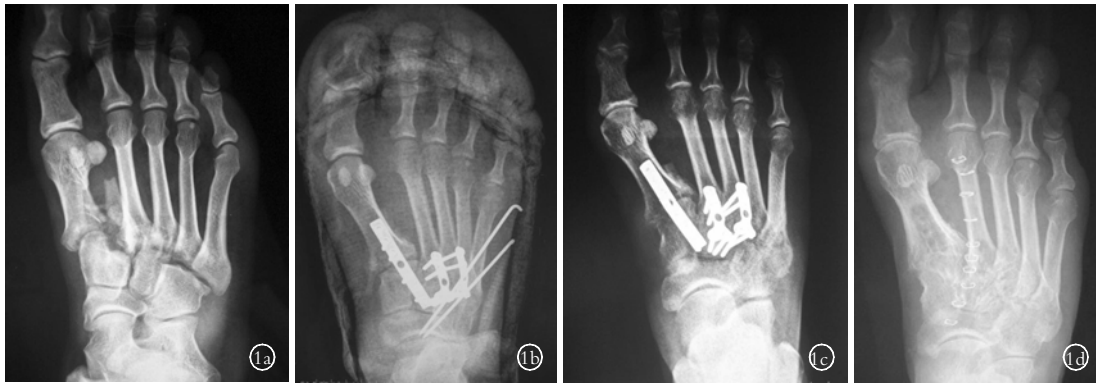


图 1 男性患者, 34 岁, 车祸致右足跗跖关节骨折脱位, 行切开复位钢板螺钉克氏针内固定 1a. 术前足正位 X 线片, 显示骨折为 Myerson C2 型 1b. 术后 X 线片, 显示骨折复位及足部力线良好 1c. 术后 8 周, 克氏针取出, 有骨痂形成 1d. 术后 17 个月, 内固定取出, 骨折及足部力线恢复良好, 跗跖关节退变明显

Fig.1 A 34-year-old male patient with right foot Lisfranc fracture-dislocation caused by a traffic accident, and treated with plate and K-wire fixation 1a. The AP foot X-ray showed a Myerson C2 fracture 1b. The postoperative X-ray showed a good reduction and fixation 1c. The X-ray at 8 weeks after operation showed the K-wires were removed and new bone formed 1d. The X-ray at 17 months after operation showed the hardware were removed, fracture well healed and a good foot alignment, the tarsometatarsal had severe degeneration

漏诊和误诊率有报道高达 20%~39%^[6]。很多 X 线片上看似并不严重的损伤, 却已经存在中足稳定性的破坏, 而保守治疗或经皮闭合复位的中长期愈合常不理想。Lisfranc 损伤的治疗要取得满意疗效, 需要对此处解剖及力学功能和治疗要求有充分的理解。

3.1 跗跖关节损伤的治疗要求 Lisfranc 骨折脱位的治疗目标是恢复无痛、稳定的跗行足。对于所有患者, 切开复位几乎都是需要的, 原因如下: ①几乎所有骨折存在关节面粉碎, 骨软骨块或软组织卡压导致闭合复位存在困难; ②Lisfranc 损伤的关节内骨折情况在 X 线片上常无法准确评估; ③常规 X 线片对跗跖关节 1~2 mm 的半脱位也存在评估缺陷。Lisfranc 损伤如果能获得解剖复位, 优良率可达 50%~95%; 而如不能解剖复位, 优良率只有 17%~30%^[3]。因此, 对于此类损伤, 解剖复位和坚强固定是获得良好愈合的关键, 尽量在切开直视下进行解剖复位。施忠民等^[7]对 26 例 Lisfranc 关节损伤的患者行闭合复位经皮螺钉固定, 术后 4~6 个月拔出螺钉, 随访 AOFAS 平均分为 87 分。但是闭合复位要取得良好效果需对跗跖关节的解剖结构及损伤充分认识, 如果对于损伤和复位的评估没有充足的把握, 建议首选切开复位治疗。

3.2 跗跖关节损伤固定方式的选择 对于内固定的选择, 单纯的克氏针固定操作简单, 目前已经很少应用, 但文献报道也可获得较好疗效^[8]。螺钉结合克氏针固定方式目前应用较多, 螺钉固定的方式也存在损伤关节面及易发生断裂导致取出困难等缺点。但对于活动度微小的中足关节, 螺钉固定的方式并不是导致创伤性关节炎的决定因素^[9]。也可使用微型钢板跨关节固定 Lisfranc 关节损伤。Alberta 等^[10]

通过生物力学试验报道, 使用背侧 2.7 mm 的 1/4 管形钢板可以达到和螺钉固定相似的疗效, 且可以减少经关节螺钉固定造成的关节面损伤, 也避免了螺钉断裂后取出困难。对于 Lisfranc 关节周围骨折较为粉碎的患者, 也可以跨关节使用钢板桥式固定, 以增加固定的稳定性。

3.3 跗跖关节损伤的治疗结果 本组 41 例均为新鲜 Lisfranc 损伤, 采用切开复位内固定的方式进行治疗, 中短期效果满意。根据笔者的经验, 解剖复位是取得满意愈合的关键。复位时应首先恢复第 2 跗跖关节的解剖关系, 并以此为基准对其他跗跖关节进行复位。另外, 对于 Lisfranc 损伤的患者, 应避免过早负重锻炼, 在骨性结构没有充分愈合之前, 过早负重可能对骨性结构的愈合产生力学干扰, 严重者可能发生骨折畸形愈合。虽然中足骨折愈合后即使存在部分畸形, 并不影响早期功能愈合, 但可能会对足底压力和正常力学传导产生影响, 目前尚缺乏远期随访结果。

对于 Myerson 分型的 A 型损伤为同侧移位型损伤, 5 块跗骨常作为一个整体移位, 以韧带损伤为主, 解剖复位固定后功能恢复较好, 因为跗骨间稳定性未破坏。B 型损伤中 1 个或多个关节仍保持完整, 损伤暴力较为集中, 在临床也最常见, 如果为内侧柱和中柱损伤, 解剖复位后功能及疼痛恢复也较好, 外侧柱活动度较大, 复位不良可能出现术后疼痛。C 型损伤最为严重, 且预后不如 A、B 型, 因为第 1、2 跗骨间稳定结构遭到破坏, 如果复位和固定不可靠, 内侧及中间跗楔关节活动度增加, 关节退变, 会导致中足畸形和术后疼痛。本组病例中, A 型的 AOFAS 疼痛、功能及整体评分优于 C 型, 但 B 型和 C 型比较

无明显差异,可能与样本量较小有关。

对于严重的 Lisfranc 损伤,由于关节面损伤较重,可以 I 期进行关节融合。Mulier 等^[11]将 24 例严重 Lisfranc 损伤病例分成 I 期跖跗关节部分融合组(只融合内侧柱和中间柱),I 期跖跗关节完全融合组和切开复位内固定组,经过平均 30.1 个月的随访,结果显示 3 组优良率分别为 66%、33%和 68%。Sands 等^[12]认为单纯跖跗关节脱位的患者较骨折脱位的患者预后要差,建议进行 I 期融合,但此观点仍存争议。根据本组随访结果,切开复位内固定后跖跗关节退变的发生几乎不可避免,但对于中短期功能愈后并无显著影响,建议关节融合作为补救性治疗措施。

Lisfranc 关节损伤手术治疗的并发症主要包括关节退变、畸形愈合及转移性跖痛。术后跖跗关节退变几乎不可避免,在本组病例中,均存在不同程度的关节退变。畸形愈合的发生以第 2 跖骨成角畸形较为多见,在本组病例中有 4 例,可能是负重锻炼后力学传导所致,此类畸形和功能愈合的关系也尚不明确。另外,本组病例中 2 例出现拇外翻,但随访时无明显功能影响。

参考文献

- [1] Kaar S, Femino J, Morag Y. Lisfranc joint displacement following sequential ligament sectioning[J]. J Bone Joint Surg Am, 2007, 89(10):2225-2232.
- [2] Punwar S, Madhav R. Subtle Lisfranc complex injury: when not to trust normal X-rays[J]? Injury Extra, 2007, 38(8):250-254.
- [3] Coughlin MJ, Mann RA, Saltzman CL. Surgery of the foot and ankle [M]. 8th Edit. Philadelphia: Mosby Elsevier, 2008:2162-2180.
- [4] Kitoaka HB, Alexander IJ, Adelaar RS, et al. Clinical rating systems for the ankle-hindfoot, midfoot, hallux, and lesser toes[J]. Foot Ankle Int, 1994, 15(7):231-252.
- [5] Katz J, Melzack R. Measurement of pain[J]. Surg Clin North Am, 1999, 79(2):231-246.
- [6] Nilesch KM. Tarsometatarsal injuries-Lisfranc injuries[J]. Current Orthop, 2005, 19(2):108-118.
- [7] 施忠民, 安智全, 罗从风, 等. 闭合复位经皮螺钉内固定治疗跖跗关节损伤[J]. 中华创伤骨科杂志, 2006, 8(5):434-437. Shi ZM, An ZQ, Luo CF, et al. Treatment of Lisfranc injuries by close reduction and percutaneous screw fixation[J]. Zhonghua Chuang Shang Gu Ke Za Zhi, 2006, 8(5):434-437. Chinese.
- [8] 周勇忠, 吴献民, 张友忠. 克氏针三柱重建法治疗 Lisfranc 骨折脱位[J]. 中国骨伤, 2008, 21(7):539-540. Zhou YZ, Wu XM, Zhang YZ. Surgical treatment of Lisfranc fracture dislocations by reconstruction of three column with Kirschner wire fixation[J]. Zhongguo Gu Shang/China J Orthop Trauma, 2008, 21(7):539-540. Chinese with abstract in English.
- [9] Sangeorzan BJ, Veith RG, Hansen ST Jr. Salvage of Lisfranc's tarsometatarsal joint by arthrodesis[J]. Foot Ankle, 1990, 10(4):193-200.
- [10] Alberta FG, Aronow MS, Barrero M, et al. Ligamentous Lisfranc joint injuries: a biomechanical comparison of dorsal plate and transarticular screw fixation[J]. Foot Ankle Int, 2005, 26(6):462-473.
- [11] Mulier T, Reynders P, Dereymaeker G, et al. Severe Lisfrancs injuries: primary arthrodesis or ORIF[J]. Foot Ankle Int, 2002, 23(10):902-905.
- [12] Sands AK, Grose A. Lisfranc injuries[J]. Injury, 2004, 35(Suppl 2):71-76.

(收稿日期:2011-05-31 本文编辑:连智华)

·读者·作者·编者·

本刊关于参考文献著录的要求

本刊参考文献按 GB/T 7714-2005《文后参考文献著录规则》采用顺序编码著录,依照其在文中出现的先后顺序用阿拉伯数字标出,并将序号置于方括号中,排列于文后。参考文献中的作者,1~3 名全部列出,3 名以上只列前 3 名,后加“等”。题名后标注文献类型标志对电子文献是必选著录项目,文献类型和电子文献载体标志代码参照 GB 3469《文献类型与文献载体代码》。外文期刊名称用缩写,以 Index Medicus 中的格式为准;中文期刊用全名。每条参考文献均须著录起止页。每年连续编码的期刊可以不著录期号。①期刊:[序号]作者.题名[J].刊名,年,卷(期):起止页码。②专著:[序号]著者.书名[M].出版地:出版者,出版年.起止页码。③论文集析出文献:[序号]作者.题名[C].//编者.文集名.出版地:出版者,出版年.起止页码。④学位论文:[序号]作者.题名[D].授予学位地:授予学位单位,出版年。⑤电子文献:[序号]作者.题名[EB/OL].(发表或更新日期).[引用日期].网址。

《中国骨伤》杂志社