

· 临床研究 ·

股方肌骨瓣移植术治疗青壮年股骨颈骨折中远期随访

韵向东, 夏亚一, 万麟, 汪静, 汉华, 张成俊
(兰州大学第二医院骨科, 甘肃 兰州 730030)

【摘要】 目的:对股方肌骨瓣移植加空心螺钉固定治疗青壮年股骨颈骨折疗效进行分析。**方法:**自 2002 年 5 月至 2008 年 12 月, 收治 38 例股骨颈骨折患者, 男 22 例, 女 16 例; 平均年龄 40 岁(25~60 岁)。根据 Garden 分型, II 型 25 例, III 型 13 例。36 例急诊手术, 2 例延期手术。根据 Sanders 临床评分标准和 X 线评分标准进行评分, 在疼痛、行走、功能、肌力和日常活动等方面进行评价。**结果:**38 例随访 2~5 年, 术后与术前评分比较差异有统计学意义($P < 0.05$)。所有患者骨折愈合, 愈合时间平均 5 个月。所有患者在不扶拐杖下能独立行走, 无并发症发生。**结论:**股方肌骨瓣移植加空心螺钉固定治疗青壮年股骨颈骨折愈合率高, 并发症少, 操作简单, 成功率高, 中远期疗效好。

【关键词】 股骨颈骨折; 骨折固定术, 内; 外科皮瓣; 骨移植

DOI: 10.3969/j.issn.1003-0034.2010.03.003

Study on the long-term effects of the quadratus femoris muscle pedicle bone graft with screw fixation for the treatment of femoral neck fractures in young adults YUN Xiang-dong, XIA Ya-yi, WAN Lin, WANG Jing, HAN Hua, ZHANG Cheng-jun. Department of Orthopaedics, the Second Affiliated Hospital of Lanzhou University, Lanzhou 730030, Gansu, China

ABSTRACT Objective: To analyze the long-term effects of the quadratus femoris muscle pedicle bone graft with screw fixation for the treatment of femoral neck fractures in young adults. **Methods:** From 2002 to 2008, 38 patients with femoral neck fractures were operated. There were 22 males and 16 females, with an average age of 40 years (ranged 25 to 60 years). Twenty-six patients injured from high velocity road traffic accident, among which 14 patients injured in automobile accident, 8 in two wheeler accident and 4 in fall from height. Twelve patients had serious associated injuries. Femoral neck fractures were classified by Garden classification; 25 patients were Graden II and 13 patients were Graden III. Thirty-six patients underwent emergency operation and 2 had delayed operation. Clinical scores were evaluated based on Sanders scores and the radiological criteria which was judged by the diminution of density in the necrotic portion of the femoral head. **Results:** All the patients were followed up for at least 2 years (ranged 2 to 5 years). There were significant differences between preoperation and postoperation in pain, function, muscle power and walk ability. All the patients with fractures were healed in an average of 5 months after operation and walked without aids and no complications occurred. **Conclusion:** This technique provides a high union rate with a low complication rate. In addition, the surgical procedure is relatively simple and has a nice long-term result.

Key words Femoral neck fractures; Fracture fixation, internal; Surgical flaps; Bone transplantation

Zhongguo Gushang/China J Orthop & Trauma, 2010, 23(3): 164-166 www.zggszz.com

股骨颈骨折多发于老年人, 但青壮年并非少见。由于青壮年股骨颈骨质坚固, 骨折往往受较大暴力所致, 损伤严重, 骨折端错位程度较重, 因而局部的血管损伤亦较重, 极易发生骨折不愈合及股骨头坏死, 二者均比老年人高, 一直是骨科治疗的难点。对于老年患者, 目前常采用人工关节置换的手术方法, 但对青年患者, 常常不能接受人工关节置换手术。目前临床上多用股方肌蒂骨瓣移植术治疗股骨颈骨

折, 但对其中远期的随访研究报道较少。自 2002 年 5 月至 2008 年 12 月采用股方肌蒂骨瓣移植术结合空心钉内固定对 38 例股骨颈骨折病例进行治疗, 并做了中远期的随访研究。

1 资料与方法

1.1 临床资料 本组 38 例股骨颈骨折, 男 22 例, 女 16 例; 平均年龄 40 岁(25~60 岁)。受伤原因: 高速交通伤 26 例, 其中汽车伤 14 例, 摩托车伤 8 例, 高处跌落伤 4 例; 另外 12 例为复合伤。骨折类型: 头下型 12 例, 头下伴股骨头骨折 6 例, 经颈型 18 例,

基底型 2 例。根据 Garden 分型: II 型 25 例, III 型 13 例。左髌 28 例, 右髌 10 例。36 例急诊手术, 2 例延期手术。1 例股骨颈骨折 10 年后入院就诊。

1.2 诊断、纳入和排除标准 诊断标准根据《外科学》第 6 版: ①有外伤史; ②中青年; ③局部肿胀、疼痛及压痛, 肢体外旋畸形、短缩, 骨擦音和异常活动, 髌关节功能障碍; ④X 线摄片检查可确定骨折情况。纳入标准: 中青年, 男女不限。

排除标准: 严重骨质疏松患者; 病理性骨折; 患有甲状腺亢进者; 严重肝肾功能不全者; 先天性心脏病; 长期服用皮质激素者; 具有严重贫血; 有血液系统疾病; 患有癫痫者; 患有糖尿病; 有严重的皮肤病, 不适宜手术治疗; 心理障碍不能配合治疗者。

1.3 治疗方法

1.3.1 手术方法 连硬外麻醉后取健侧卧位, 采用 Moore 切口, 内旋髌关节, 游离股方肌至止点, 在股方肌止点周围刀切开骨膜, 用骨刀凿取 5.0 cm×2.0 cm×1.5 cm 的长方形骨瓣, 保护备用。于转子窝处切断其余外旋肌肌止, 显露关节囊“U”形切开, 在髌白侧三角形切除部分关节囊以减压, 清理关节内瘀血。直视下复位, 置入 3 枚空心加压螺钉。在股骨颈后方凿一 3.0 cm×2.0 cm×1.0 cm 的骨槽(注意尽量利用原创伤骨折的粉碎和缺损), 骨槽向头侧延伸, 并在骨槽两端分别潜式挖一骨穴, 对于头下型及头下伴股骨头骨折, 其骨槽近端以不破坏股骨头软骨为准。修整股方肌骨瓣, 注意保留多出的骨膜, 将股方肌骨瓣在无扭转、无张力的状态下使其大转子端插入股骨颈近端骨槽并伸入头内 1.0~2.0 cm, 将远端嵌入骨槽, 经皮用 1 枚钢针固定。冲洗术口, 放置引流, 逐层关闭切口。

1.3.2 术后处理 术后置患肢于外展 30°中立位, 24~48 h 内拔除引流, 在床上行股四头肌等长收缩锻炼。1 周后床上坐起, 2 周后屈伸髌关节, 8 周左右扶双拐下床伤肢无负重活动, 3 个月左右据 X 线结果逐渐负重练习行走。

1.4 观测指标与方法 术后 6 个月内, 每月随访 1 次; 术后 6~12 个月内, 每 2 个月随访 1 次; 术后 1~2 年, 每 3 个月随访 1 次; 术后 2 年以上, 每 6 个月随访 1 次。平时有不适则应及时复诊, 不受时间限制。随访方法: 术后 1 年内, 患者来院复查; 术后 1 年以上, 直接来院复查或信访。随访内容包括临床体检和 X 线检查。术后 5 年以上, 每年随访 1 次。参照 Sanders 等^[1]功能评分标准进行临床评价。

1.5 疗效评价 Sanders 等^[1]功能评分标准: 疼痛 10 分, 行走 10 分, 功能 10 分, 运动肌力量 10 分, 日

常活动 10 分, X 线评估 10 分, 总分 55~60 分为优秀, 45~54 分为良好, 35~44 分为差, 小于 35 分为失败。优秀, 无疼痛, 髌关节功能正常, 行走和肌力正常, X 线片示骨折解剖复位愈合; 良好, 偶尔或轻微疼痛, 髌关节功能轻度受限, 无跛行, X 线片示骨折延期愈合; 差, 髌关节疼痛伴有中度或严重关节功能受限, 跛行, X 线片示骨折不愈合, 股骨头缺血坏死。

1.6 统计学处理 采用 SPSS 11.5 统计软件包进行统计学分析, 采用配对设计定量资料的 *t* 检验比较术前术后的评分结果。

2 结果

本组均随访 2 年以上。术后所有患者的髌关节疼痛均获得明显缓解或改善, 股骨颈有不同程度短缩, 但关节活动度改善, 自行下地行走, 手术疗效保持良好。术前及术后 3 年 Sanders 评分结果见表 1。①疼痛: 术后 2 年, 均无疼痛复发。疼痛评分从术前的 0~5 分提高到术后 3 年的 7.4 分。②功能: 从术前的 3~5 分提高到 7~10 分。③运动肌力量: 明显改善, 肌力提升, 评分从术前的 2~5 分提高到 7~10 分。④行走和日常活动: 指走路的方式和姿势, 评分从术前的 4~10 分提高到 14~20 分。⑤X 线评价: 骨折解剖复位愈合(10 分), 愈合时间平均 5 个月, 无一例发生股骨头缺血坏死和延期愈合。根据疗效标准进行评定, 本组优秀 18 例, 良好 12 例, 差 8 例。典型病例见图 1。

表 1 手术前与术后 3 年随访时临床评分比较($\bar{x}\pm s$)

Tab.1 Comparison of clinical scores between preoperation and 3 years after operation($\bar{x}\pm s$)

时间	疼痛	功能	运动肌力量	行走和日常活动
术前	2.20±1.39	2.90±1.19	3.40±1.42	6.30±1.92
术后 3 年	7.40±1.17	7.30±1.15	8.10±0.99	16.90±1.85
<i>t</i> 值	9.00	8.34	8.53	12.15
<i>P</i> 值	<0.05	<0.05	<0.05	<0.05

3 讨论

3.1 青壮年股骨颈骨折的特点及治疗原则 中青年股骨颈骨质十分坚硬, 骨折多为强大暴力所致, 损伤程度大, 常合并有关节囊邻近组织损伤, 致使进入股骨头的滋养动脉断裂或被牵拉和挤压, 导致血流中断或减少。如果这种情况不能被及时纠正, 股骨头会因缺血而发生坏死, 这是股骨颈骨折难于愈合的主要原因。因此, 重建血供和保护好残存血供对提高股骨颈骨折的治愈率具有极其重要的意义。

3.2 股方肌蒂骨瓣的特点 股方肌的营养动脉主要由臀上动脉的肌支发出, 分布于股方肌上缘, 称股方肌上动脉。入肌点在股方肌上段内侧。股方肌肌腹

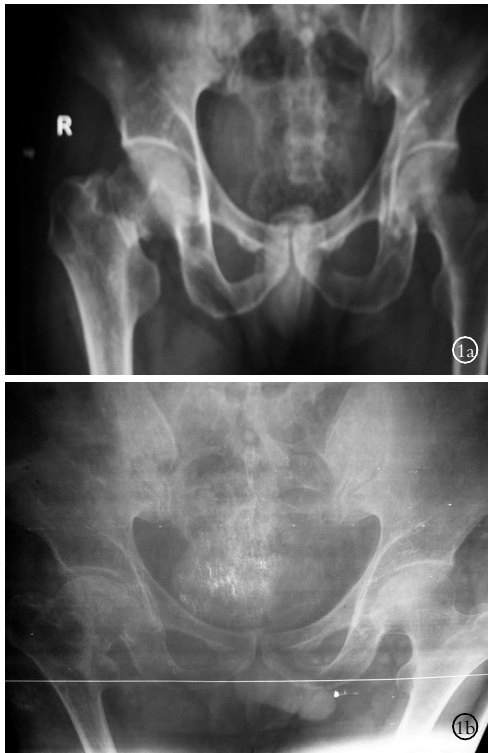


图 1 男,46 岁,右股骨颈骨折 1a. 术前 X 线片 1b. 术后 3 年,去除内固定,右股骨颈骨折愈合

Fig.1 Male, 46-year-old, right femoral neck fracture 1a. Pre-operative X-ray 1b. X-ray at 3 years after operation showed that completely union after removing internal fixation

面动脉来自旋股内侧深支,称股方肌下动脉,入肌点在股方肌中部及下缘。骨瓣供血丰富,主要营养血管神经恒定,肌肉止点宽,无肌腱,骨瓣血运好,且供取面积大,供区无明显后遗症功能障碍。此骨瓣移植还可以填补股骨颈后方的骨皮质缺损,对改善股骨头血运、预防股骨头坏死有重要价值,为解决股骨颈骨折提供了较为理想的方法。更重要的是髋后外侧入路可充分显露股骨颈骨折后方,在凿取肌骨瓣的同时,可从容处理骨折后方的骨碎片和骨缺损^[2-4]。

3.3 联合股方肌蒂骨瓣移植和空心钉内固定治疗股骨颈骨折的优点 准确的复位、稳固的内固定、减少局部血运破坏和改善灌注是治疗青壮年股骨颈骨折的关键。在直视下解剖复位保证了复位的准确性,采用 3 枚空心加压螺钉“品”字形,置入内固定,具有动力性和静力性加压作用,最大限度减少应力遮挡达到良好固定。张振兴等^[5]认为中空螺钉对股骨头有减压作用,避免了骨内高压,缓解疼痛,促进骨愈合,对减少股骨头坏死有一定作用,是目前治疗新鲜

股骨颈骨折的首选内固定材料。唐吉平等^[6]认为股方肌骨瓣转位移植加多枚加压空心螺钉内固定具有愈合时间短、骨折愈合率和功能优良率高等优点,是治疗中青年股骨颈骨折较理想的方法。Rehnberg 等^[7]和 Asnis 等^[8]报道中空加压螺钉治疗股骨颈骨折愈合率分别为 100%和 96%。总之,联合股方肌蒂骨瓣移植和空心钉内固定治疗股骨颈骨折不影响原有解剖功能,既可以填补股骨颈后方的皮质缺损,恢复股骨颈后方的衍架结构,对抗外旋应力和增强内固定的稳定性,又可与受区在同一切口内完成手术,具有移位小、受压小、扭转少和患者痛苦小的优点。

3.4 联合股方肌骨瓣移植和空心钉内固定术治疗青壮年股骨颈骨折中远期随访 本研究结果显示随访 2 年以上的患者,参照 Sanders 等^[1]功能评分标准,髋部的疼痛、功能、运动肌力量和行走及日常活动评分与术前相比,差异均有统计学意义。同时 X 线片显示股骨颈骨折愈合良好,未发现股骨头缺血性坏死,患者的生活质量明显提高。因此,联合股方肌骨瓣移植和空心钉内固定术治疗青壮年股骨颈骨折获得中远期随访良好结果,但患者在 5~15 年的随访本研究未做,我们将继续关注此手术的更长期随访研究。

参考文献

[1] Sanders DP, McKinney FW, Harris WH. Clinical evaluation and cost effectiveness of preoperative laboratory assessment on patients undergoing total hip arthroplasty. *Orthopedics*, 1989, 12 (11): 1449-1153.
 [2] 刘德忠, 从培彦, 姜红江, 等. 闭合复位加压螺纹钉内固定股方肌骨瓣移植治疗股骨颈骨折. *中国骨伤*, 2001, 14(12): 708-718.
 [3] 吕尚军, 谢学然. 股方肌肌蒂骨瓣植骨加压空心钉固定治疗陈旧性股骨颈骨折. *医学信息*, 2008, 21(12): 2285-2286.
 [4] 余英剑, 曹瑞治, 陈伟全, 等. 带股方肌蒂骨瓣治疗股骨颈骨折的临床体会. *中外医疗*, 2009, 6: 68-69.
 [5] 张振兴, 张碧煌, 严照明. 空心钉内固定加股方肌肌骨瓣移植治疗青壮年股骨颈骨折. *中国矫形外科杂志*, 2005, 13(4): 270-272.
 [6] 唐吉平, 蒋顺琬, 罗强, 等. 三种方法治疗中青年股骨颈骨折的疗效观察. *中国骨伤*, 2005, 18(7): 396-399.
 [7] Rehnberg L, Olerud C. The stability of femoral neck fractures and its influence on healing. *J Bone Joint Surg Br*, 1989, 71(2): 173-177.
 [8] Asnis SE, Wanek-Sgaglione L. Intracapsular fractures of the femoral neck. Results of cannulated screw fixation. *J Bone Joint Surg Am*, 1994, 76(12): 1793-1803.

(收稿日期: 2009-12-18 本文编辑: 连智华)