

• 临床研究 •

# 踝关节外侧结构重建治疗踝关节外侧不稳

周晓波, 陈忠义, 梁军波

(临海市台州医院骨科, 浙江 临海 317000)

**【摘要】** 目的:探讨踝关节外侧结构重建在治疗慢性踝关节外侧不稳中的作用。方法:回顾分析 2005 年 7 月至 2008 年 1 月收治的 13 例慢性踝关节不稳患者,男 10 例,女 3 例;年龄 24~45 岁,平均 33 岁。13 例均采用自体半束腓骨短肌腱解剖重建距腓前韧带和跟腓韧带(Sammarco 法),手术前后按踝关节评分系统进行评分,评分项目包括稳定性、疼痛、活动能力、X 线表现。结果:13 例均获随访,时间 6~32 个月,平均 16.4 个月,患者踝关节评分在稳定性、疼痛、活动能力等方面均有所改善,踝关节评分由术前的平均(43.54±7.04)分提高至术后的(73.38±4.17)分,手术前后差异有统计学意义( $P<0.01$ )。全部患者对手术表示满意。结论:采用半束自体腓骨短肌腱解剖重建距腓前韧带及跟腓韧带的方法治疗踝关节外侧不稳,操作便利,对于以关节不稳为主要表现的患者,疗效确切。

**【关键词】** 踝关节; 外侧韧带; 踝; 关节不稳定性; 修复外科手术

**Ligaments reconstruction for the treatment of lateral ankle instability** ZHOU Xiao-bo, CHEN Zhong-yi, LIANG Jun-bo. Department of Orthopaedics, Taizhou Hospital, Linhai 317000, Zhejiang, China

**ABSTRACT Objective:**To study therapeutic effects of lateral ankle ligaments reconstruction for the treatment of chronic lateral instability of the ankle joint. **Methods:**From July 2005 to January 2008, among 13 patients with chronic lateral instability of the ankle joint, 10 patients were male and 3 patients were female, ranging in age from 24 to 45 years, with an average of 33 years. Anterior talo-fibular ligament (ATFL) and calcanea-fibular ligament (CFL) were anatomy reconstructed with a split peroneus brevis tendon graft for all patients. The ankle scoring system was used to evaluate ankle joint function before and after operation, which including stability, pain, locomotor activity and X-ray films. **Results:**All the patients were followed up ranged from 6 to 32 months, averaged 16.4 months. The postoperative scores of the ankles increased in respect to stability, pain and locomotor activity. The total average score increased from preoperative (43.54±7.04) to postoperative (73.38±4.17). There was significant difference between preoperative scores and postoperative scores ( $P<0.01$ ). All the patients were satisfied with the results. **Conclusion:**Anatomy reconstruct of the ATFL and CFL with a split peroneus brevis tendon graft (Sammarco method) is a practical method for lateral ankle instability and promise good results especially for patients complained of instability.

**Key words** Ankle joint; Lateral ligaments, ankle; Joint instability; Reconstructive surgical procedures

Zhongguo Gushang/China J Orthop & Trauma, 2009, 22(12): 890-891 www.zggszz.com

2005 年 7 月至 2008 年 1 月采用踝关节外侧结构重建(Sammarco 法)对 13 例踝关节慢性不稳患者进行治疗,采用半束腓骨短肌腱重建距腓前韧带和跟腓韧带,获得满意疗效,报告如下。

## 1 资料与方法

**1.1 临床资料** 本组 13 例,男 10 例,女 3 例;年龄 24~45 岁,平均 33 岁,病程 12 个月~6 年,平均 29 个月,均为单侧。职业:渔民 5 例,农民 3 例,业余运动员 3 例,个体 2 例。临床症状:主要表现为踝关节不稳,其中 5 例同时伴有踝关节前外侧持续疼痛。查体:内翻试验和抽屉试验都较对侧松弛。X 线片示不同程度关节退变表现 7 例,8 例在踝关节内翻应力位上存在关节间隙较对侧略增宽。

**1.2 手术方法** 采用外踝下缘弧形切口及腓骨下段外侧纵切口,暴露腓骨长短肌腱、距腓前韧带、腓跟韧带、跟距韧带,在小腿起点部切取腓骨短肌腱前半束,分离肌腱至外踝前下缘,保留其止点部分,在距骨、腓骨、跟骨上参照距腓前韧带及腓跟韧带止点部位制作与劈下肌腱相应直径的骨隧道,将韧带依次穿过距骨、腓骨、跟骨隧道后再缝回距腓前韧带部分(图 1)。术后石膏固定 8 周后下地活动,逐步增加负重。

## 1.3 观察项目与方法

**1.3.1 客观评分** 术前及术后随访采用踝关节评分法<sup>[1]</sup>进行评估。

**1.3.2 主观评估** 让每个患者对手术结果进行主观评定,选择分为满意、不满意两类。

**1.4 统计学处理** 采用 SPSS 11.0 统计软件对术前术后的踝关节评分进行 *t* 检验,以  $P<0.05$  为差异有统计学意义。

通讯作者:周晓波 Tel:0576-85199051 E-mail:dafuz@tom.com

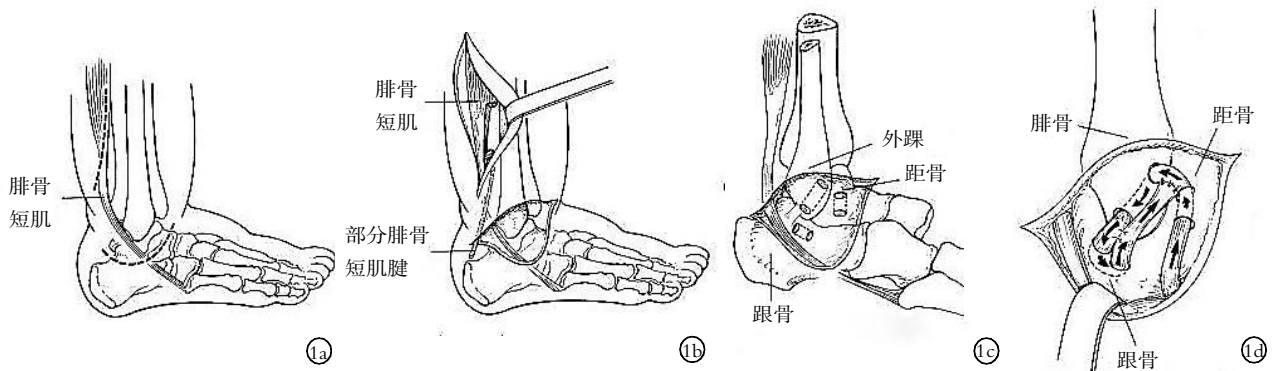


图 1 Sammarco 法重建距腓前韧带及跟腓韧带手术示意图 1a. 虚线部分为外侧双切口 1b. 显露并切取半束腓骨短肌腱 1c. 距骨、跟骨、腓骨建立骨隧道 1d. 肌腱经骨道编入重建踝关节前外侧结构, 箭头方向为重建肌腱穿插的方向

Fig.1 Reconstruction of ATFL and CFL with Sammarco's method 1a. Dotted line are two lateral incisions 1b. Harvest a split peroneus brevis tendon graft 1c. Drill tunnels in fibular, calcaneus and talar 1d. Reconstruction of the ATFL and CFL, the direction of the arrow is the direction of the reconstruction

2 结果

本组均获随访, 时间 6~32 个月, 平均 16.4 个月, 踝关节评分系统结果见表 1, 术前评分 31~54 分, 术后 67~79 分, 手术前后评分差异有统计学意义 ( $P < 0.01$ )。患者的各项临床评分包括稳定性、疼痛、活动能力多方面, 术后都有明显改善, 其中改善最明显的是踝关节稳定性, 而踝关节活动度和健侧对比则没有明显丢失。X 线表现评分则没有变化。在主观评估时, 所有的患者都对手术疗效表示满意, 其中最满意的还是稳定性的改善, 另有 6 例开始感觉踝关节僵硬, 对活动有一定影响, 在后续随访中都得到改善。

表 1 踝关节评分结果 ( $\bar{x} \pm s$ , 分)

Tab.1 Results of the ankle scoring ( $\bar{x} \pm s$ , score)

项目	术前	术后
疼痛	6.15±2.08	11.85±2.03
踝关节稳定性	2.31±2.59	15.00±0.00
行走能力	6.46±2.03	11.08±1.75
跑动能力	3.46±2.07	7.38±1.26
工作能力	6.15±0.55	9.08±1.04
活动度评分	6.31±1.32	6.31±1.32
X 线片表现	12.69±2.59	12.69±2.59
总分	43.54±7.04	73.38±4.17*

注: 与术前比较, \* $t=25.38, P < 0.01$

Note: Compared with pre-op, \* $t=25.38, P < 0.01$

3 讨论

尽管急性踝关节韧带损伤非手术治疗效果很好, 仍然有约 20% 的患者会发展为慢性踝关节不稳, 在这些慢性不稳的患者中, 不参加剧烈活动就有症状的患者的踝关节有 75% 需要进行韧带重建手术<sup>[2]</sup>。但是国内报道的手术量却很少, 这可能是由于国内患者的要求不高, 另一方面大部分医生对踝关节不熟悉、信心不足也可能是一个因素。

踝关节韧带损伤中绝大部分是外侧副韧带损伤, 其中最容易受伤的就是距腓前韧带和跟腓韧带。在中立位及背伸位内翻时主要负重的是跟腓韧带, 而在跖屈位内翻损伤的就是距腓前韧带。重建的方法很多, 大的可以分为外侧韧带重建加

强、解剖重建、韧带紧缩几类。我们采用的方法, 是利用半束腓骨短肌腱在残留的距腓前韧带和跟腓韧带表面进行加强, 属于解剖重建。操作的要点在于解剖清楚, 辨认出原有的韧带后在起止点部位制作骨隧道, 距骨和腓骨的骨隧道都比较容易建立, 跟骨的骨隧道较难, 隧道太浅则容易劈裂, 隧道太深则在导引肌腱的时候容易受阻。

本组患者都是由于踝关节不稳影响工作生活而接受手术, 最严重的患者是一个渔民, 几乎每天都会扭一次, 因而无法继续船上作业, 疼痛倒不是患者最主要的抱怨。在查体的时候感觉患侧内翻幅度要比健侧大, 但是内翻应力 X 线片上看到的距骨内翻角度相比健侧增加都很小 ( $< 10^\circ$ )。这可能由于本组的患者主要是距腓前韧带松弛。在术后, 查体稳定性会明显改善, 患者的主观感受也是稳定性的改善最明显, 甚至开始感觉有些僵硬, 但在和健侧对比时则活动度没有明显丢失。随访中, 所有的患者都对手术结果表示满意, 特别是术后的稳定性都达到他们预期的结果, 因而我们觉得要取得满意的疗效, 解决不稳是关键, 没有反复的踝部不稳和扭伤, 即使患者可能残余一些酸痛, 也能耐受。

踝部的运动模式比较复杂, 涉及到多关节、多方向的运动, 传统的非解剖重建方法 Watson-Jone 术式、Evan 术式、Chrisman-Snook 术式虽然已经取得满意的疗效, 但这 3 种术式不同程度地减少了踝关节原有的活动度, 长期的随访证明不如解剖重建, 解剖重建分为直接修复紧缩和肌腱加强。直接修复的操作难度大, 对于手术器械要求高, 修复的韧带强度没有足够技术保证下容易失败, 我们采用的这种方法<sup>[3]</sup>, 解剖重建了跟腓韧带和距腓前韧带, 操作简便, 器材要求低, 疗效满意, 容易在国内各级医院开展。

参考文献

[1] 刘云鹏, 刘沂. 骨与关节损伤和疾病的诊断分类及功能评定标准. 北京: 清华大学出版社, 2002. 236-237.  
 [2] 陈世益, 王子彬, 李国平译. 实用骨科运动医学-高级理论与关节镜外科. 北京: 人民军医出版社, 2008. 691.  
 [3] Sammarco GJ, DiRaimondo CV. Surgical treatment of lateral ankle instability syndrome. Am J Sports Med, 1988, 16(5): 501-511.

(收稿日期: 2009-05-05 本文编辑: 王宏)