

· 临床研究 ·

血管内皮生长因子在强直性脊柱炎活动期病理性表达的对照试验

钱奕铭, 初同伟, 李建明, 刘玉刚
(第三军医大学新桥医院骨科, 重庆 400037)

【摘要】 目的: 探讨血管内皮生长因子 (vascular endothelial growth factor, VEGF) 在强直性脊柱炎 (ankylosing spondylitis, AS) 活动期骶髂关节滑膜的病理性表达及意义。**方法:** 通过原位杂交技术检测活动期 AS 患者与对照组 (骨盆骨折患者) 骶髂关节滑膜组织中 VEGF 的表达, 用图像分析系统比较它们的表达差异。**结果:** 在活动期 AS 患者骶髂关节滑膜组织中 VEGF 阳性表达, 而对照组骶髂关节滑膜组织中 VEGF 阴性表达, 阳性细胞计数及平均灰度值比较差异有统计学意义 ($P < 0.01$)。**结论:** VEGF 为强直性脊柱炎发病机制中的重要因子, 与强直性脊柱炎骶髂关节骨与软骨的破坏及成骨硬化过程密切相关, 控制 VEGF 的表达可能阻断 AS 的骨质破坏及病理性成骨硬化, 为治疗强直性脊柱炎提供新的思路。

【关键词】 脊柱炎, 强直性; 血管内皮生长因子类; 骶髂关节; 原位杂交; 临床对照试验

Controlled clinical trials on the pathological expressions of VEGF in patients with active ankylosing spondylitis
QIAN Yi-ming, CHU Tong-wei, LI Jian-ming, LIU Yu-gang. Department of Orthopaedics, the Xinqiao Hospital of the Third Military Medical University, Chongqing 400037, China

ABSTRACT Objective: To investigate the pathological expression and significance of VEGF in patients with active ankylosing spondylitis. **Methods:** The expression of VEGF in the synovial tissues of sacroiliac joint of patients with active AS was detected by using in situ hybridization and the results were compared with those in the patients with pelvic fracture using image analysis system. **Results:** The positive expressions of VEGF in the synovial tissues of sacroiliac joint of patients with active AS were stronger than those in the control group ($P < 0.01$). **Conclusion:** VEGF are important factors in patients with active AS. They are tightly correlated with the process of osteoclasia and pathological new bone formation in the sacroiliac joint of patients with active AS. If we can reduce the expressions of VEGF in the patients with active AS, the process of osteoclasia and pathological new bone formation will be interrupted and this provides a new strategy for the treatment of ankylosing spondylitis.

Key words Spondylitis, ankylosing; Vascular endothelial growth factors; Sacroiliac joint; In situ hybridization; Controlled clinical trials

Zhongguo Gushang/China J Orthop & Trauma, 2008, 21(9):649-651 www.zggszz.com

强直性脊柱炎 (ankylosing spondylitis, AS) 是一种病因复杂、发病隐匿的血清阴性脊柱关节病^[1]。AS 患者存在骨与软骨的破坏与过度成骨现象。VEGF 是一种重要的血管生成因子, 对滑膜组织新生血管的产生, 以及炎性细胞向炎症部位的趋化和浸润发挥重要的作用。本研究通过原位杂交技术检测活动期 AS 患者与对照组骶髂关节滑膜组织中 VEGF 的表达情况, 以探讨 VEGF 在 AS 患者早期的表达及意义。

1 资料与方法

1.1 一般资料 ①AS 组: 共 12 例, 男 9 例, 女 3 例; 年龄 19~33 岁, 平均 29.5 岁。病程 < 2 年, 所有病例符合 1984 年美国风湿病协会修订的纽约标准^[2], 活动期标准根据 Bath 强直性脊柱炎活动指数 (BASDAI) ≥ 4 ^[3], 均有持续性腰背痛, 夜间

痛, 晨起后腰背部僵硬 > 30 min, 疲乏, 医生检查时至少有 1 个关节肿胀, 局部触痛, C-反应蛋白 > 20 mg/L, ESR > 30 mm/h。其中 9 例 HLA-B27 阳性, 滑膜组织在 CT 引导下活检针刺获取。②对照组: 10 例, 男 8 例, 女 2 例; 年龄 24~35 岁, 平均 31.4 岁。其中车祸致骨盆骨折 7 例, 跌落伤骨盆骨折 3 例, 本组患者入院检查后排除其他疾病。C-反应蛋白 < 10 mg/L, ESR < 20 mm/h, 无 HLA-B27 阳性, 标本从骨盆骨折切开复位术中取得。本实验采用程序严格遵循我院人体试验委员会制定的伦理学标准, 同时得到该委员会批准, 并征得全部患者的知情同意。

1.2 器械及试剂 活检针 (济南世康达), MICROM 冰冻切片机 (德国), Leika Qwin 高清断图像分析系统 (Leika 德国), VEGF 原位杂交试剂盒 (武汉博士德), DAB 染色试剂盒 (AR1022)。

1.3 标本收集与处理 实验组滑膜组织在 CT 引导下活检针穿刺取得, 对照组滑膜组织在骨盆切开复位内固定术中获得。标本离体后切成 1.5 cm × 1.2 cm × 0.2 cm 小块, 立即投入 4% 多聚甲醛固定, 置于 4 °C 冰箱 2~4 h。再将组织移入 30% 蔗糖 PBS 溶液内, 4 °C 冰箱过夜。冰冻切片时将组织块置于 -20 °C 恒冷切片机内切成 10 μm 薄片, 粘附于涂有粘片剂的载玻片上, 将切片放入切片盒, -80 °C 超低温冰箱保存备用。

1.4 原位杂交检测 按 VEGF 原位杂交试剂盒说明书操作。30% 双氧水 1 ml 加纯甲醇 50 ml 混合, 室温处理 30 min, 以灭活内源性过氧化物酶, 蒸馏水洗涤 3 次。滴加 3% 柠檬酸稀释的胃蛋白酶室温消化 1 min, 暴露 mRNA 核酸片断。1% 多聚甲醛再固定 10 min, 蒸馏水洗涤 3 次。每张切片滴加 20 μl 预杂交液, 40 °C 恒温箱内孵育 3 h, 吸去多余液体。每张切片滴加 20 μl 杂交液, 盖上原位杂交专用盖玻片, 40 °C 杂交过夜, 进行杂交后洗涤。滴加封闭液, 37 °C, 30 min。滴加生物素化鼠化地高辛, 37 °C, 60 min, 原位杂交用 PBS 洗 5 min 3 次。滴加 SABC, 37 °C, 20 min, 原位杂交用 PBS 洗 5 min 4 次。DAB 显色, 镜下控制反应时间, 约 10 min, 蒸馏水洗涤。苏木精轻度复染约 30 s, 充分洗涤。乙醇梯度脱水, 二甲苯透明, 中性树脂封片。显微镜下观察结果, 于 10 × 40 倍视野留影照相。

1.5 观察指标与方法 以滑膜细胞核蓝染, 胞浆出现棕黄色颗粒为阳性细胞反应, 阴性对照组除细胞核染成蓝色外, 胞浆内无棕黄色反应物。采用 Leika Qwin 高清图像分析系统对 VEGF mRNA 表达进行半定量分析, 每张切片随机选取 5 个高倍镜视野 (×400), 测定每个视野下阳性反应细胞的平均灰度值, 阳性细胞计数, 以每例 5 个视野的平均灰度值、阳性细胞数平均值作为该例的测量值。

1.6 统计学处理 应用 SPSS 10.0 统计软件, 所有数据资料以 $\bar{x} \pm s$ 表示, 两样本均数的比较用 *t* 检验, 检验水准 α 为 0.05。

2 结果

2.1 原位杂交技术检测各标本中 VEGF 表达结果 对 12 例 AS 活动期患者和 10 例对照组滑膜组织分别通过 VEGF 原位杂交试剂盒检测, DAB 染色, 结果显示见图 1, 2。

2.2 图像分析结果 两组图像均由 Leika Qwin 高清晰图像分析系统测定阳性细胞数和平均灰度值, AS 组与对照组相比阳性细胞数及平均灰度值差异均具有统计学意义 ($P < 0.01$)。结果见表 1。

3 讨论

AS 的 X 线表现早期主要为骶髋关节面模糊, 软骨下可见局限性毛糙或小囊变; 病变中期, 表现骶髋关节软骨破坏, 关节间隙宽窄不一, 继而出现反应性骨质硬化以及纤维性或骨性强直。在这些病理改变及 X 线表现中, 滑膜增生、血管翳的形成及骨质硬化等都与血管形成有关。VEGF 是功能最强大的血管生成调节因子, 通过与血管内皮细胞膜上的受体结合, 特异性地促血管内皮细胞增生和血管生成^[4]。AS 发病主要是慢性炎症刺激, 累及滑膜和肌腱附着点部位, 致正常韧带及滑膜骨化而强直。已有研究证明 VEGF 具有明显的成骨作用, 可以加速骨折的愈合^[5]。骨化必伴血管生成, 骨化初期的血管增生标志着骨化的开始, 此过程有 VEGF 的参与^[6]。

有人研究 AS 外周血中 VEGF 水平与对照组有显著差

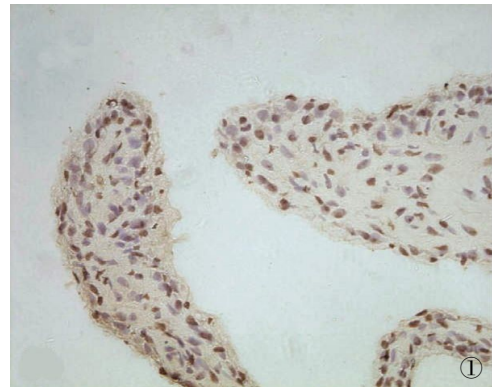


图 1 AS 组可见滑膜内有大量的炎性细胞浸润, 滑膜细胞胞核蓝染, 胞浆内有棕黄色颗粒沉着, 呈现阳性染色反应 (× 400)

Fig.1 In active AS group, abound with inflammatory cell infiltration in synovial membrana, synoviocyte nucleus blue - stain, intracytoplas buffy granula deposition, showing positive staining reaction (× 400)

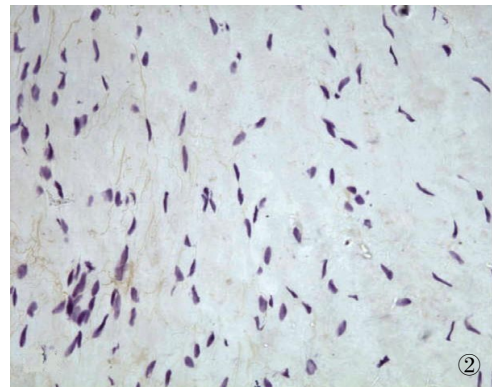


图 2 对照组滑膜内无炎性细胞浸润, 滑膜细胞胞核蓝染, 胞浆无黄色颗粒, 呈阴性染色反应 (× 400)

Fig.2 In the control group, no inflammatory cell infiltration in synovial membrana and synoviocyte nucleus blue-stain, no buffy granula deposition intracytoplas, showing negative staining reaction (× 400)

表 1 两组 VEGF-mRNA 表达的平均灰度值和阳性细胞数

($\bar{x} \pm s$)

Tab.1 The average grayscale values and positive cell numbers in VEGF-mRNA expression between the two groups ($\bar{x} \pm s$)

组别	例数(例)	平均灰度值	阳性细胞数
对照组	10	182.9±8.45	7.8±2.42
AS 组	12	139.8±9.79*	52.4±7.83*

注: *与对照组比较, $P < 0.01$

Note: *Compared with control group, $P < 0.01$

异, 并与疾病的活动性相关^[7], VEGF 基因的多态性可能与疾病的严重程度相关^[8]。但经 Medline 检索到文章中, 都是研究外周血的 VEGF 水平, 与正常对照组相比显著增加。本实验在 AS 患者骶髋关节滑膜处检测到滑膜细胞内阳性细胞数及平均灰度值与对照组相比有显著差异, 进一步证实 VEGF 在 AS 患者的发病过程中可能起重要作用。作用机制可能如下: VEGF 高表达可能促进局部内皮细胞分泌 BMP, 通过 BMP 介

· 临床研究 ·

中医辨证施治对早期膝骨关节炎疗效及关节软骨 MRI 影响的临床对照试验

张洪美, 张志强, 闵重函, 李辉, 荆琳
(中国中医科学院望京医院骨关节一科, 北京 100102)

【摘要】 目的: 探讨中医辨证施治对早期膝骨关节炎的疗效, 观察关节软骨 MRI 在治疗前后的变化及意义。方法: 早期膝骨关节炎患者 60 例, 按 Doll 法分为 2 组。试验组 32 例 40 个关节, 男 6 例, 女 26 例; 年龄 43~65 岁, 平均为 52.2 岁。对照组 28 例 33 个关节, 男 5 例, 女 23 例; 年龄 42~65 岁, 平均 54.4 岁。试验组予中医辨证中药口服, 对照组予塞来昔布及盐酸氨基葡萄糖口服, 疗程为 3 个月, 分别于治疗前及随访时予 MR 检查及膝骨关节炎严重性指数 (ISOA) 评分, 观察关节承重区软骨的变化及评价治疗效果。结果: 60 例全部随访 13~17 个月, 平均 15.3 个月。试验组膝关节 MRI 显示显效 15 个关节, 有效 17 个关节, 总有效率为 80.0%; 对照组显效 8 个关节, 有效 11 个关节, 总有效率为 57.6%。试验组 ISOA 评分治疗后平均为 (0.35±0.16) 分, 对照组 ISOA 评分治疗后平均为 (3.68±0.18) 分, 经统计学分析, $t=6.94, P<0.05$, 故两组治疗后疗效差异有统计学意义。结论: 中医辨证施治可以显著减缓或抑制早期膝骨关节炎的关节软骨退变, 减轻膝骨关节炎的严重程度, 具有显著的临床疗效。

【关键词】 骨关节炎, 膝; 中药疗法; 软骨; 磁共振成像; 临床对照试验

Controlled clinical trials on the effects of Chinese traditional medicine for the treatment of osteoarthritis of knee joint at early stage and its MRI changes ZHANG Hong-mei, ZHANG Zhi-qiang, MIN Zhong-han, LI Hui, JING Lin. *The 1st Department of Bone and Joint, Wangjing Hospital of China Academy of Chinese Medicine Science, Beijing 100102, China*

基金项目: 首都医学科技发展基金支持项目 (编号: 05SF2-15)
通讯作者: 张洪美 E-mail: wangjingzhm@sina.com

导成骨作用^[9]; 作用于单核细胞使其向成骨细胞迁移, 进而发挥成骨作用^[10]; 诱导蛋白水解酶、组织因子、基质胶原酶等释放, 改变细胞外基质, 介导骨与软骨破坏^[11]。

总之, 本研究表明, VEGF 在 AS 患者发病过程中扮演重要角色, 抑制局部 VEGF 的表达可能会抑制或缓解 AS 患者发病过程, 降低患者致残率, 为治疗 AS 提供一条新的途径。但 AS 的发病机制不是单一因素作用, 而是一个复杂的网络调控过程, 有待进一步深入研究。

参考文献

- 1 Van derlinden SJ, van der Heijde D. Kelley's textbook of rheumatology. 6th Edit. Spondyarthropathies: ankylosing spondylitis, 2000. 1039-1053.
- 2 赵碧玲. 骨与关节疾病影像诊断学. 北京: 人民卫生出版社, 2006. 676.
- 3 Garrett SL, Jenkinson TR, Kennedy LG, et al. A new approach to defining disease status in AS: the bath ankylosing spondylitis disease activity index. *J Rheumatol*, 1994, 21: 2286-2291.
- 4 Millauer B, Wizigmann-Voos S, Schnürch H, et al. High affinity VEGF binding and developmental expression suggest Flk-1 as a major regulator of vasculogenesis and angiogenesis. *Cell*, 1993, 72: 835-846.

- 5 初同伟, 王正国, 朱佩芳, 等. 血管内皮生长因子在骨折愈合中的作用. *中国修复重建外科杂志*, 2002, 16(2): 75-78.
- 6 王哲, 王全平, 张俊华, 等. 骨形成蛋白在黄韧带骨化中的表达定位. *第四军医大学学报*, 2002, 23(4): 341-343.
- 7 Drouart M, Saas P, Billot M, et al. High serum vascular endothelial growth factor correlates with disease activity of spondylarthropathies. *Clin Exp Immunol*, 2003, 132(1): 158-162.
- 8 Seo JS, Lee SS, Kim SI, et al. Influence of VEGF gene polymorphisms on the severity of ankylosing spondylitis. *Rheumatology - (Oxford)*, 2005, 44(10): 1299-1302.
- 9 Bouletreau PJ, Warren SM, Spector JA, et al. Hypoxia and VEGF up-regulate BMP mRNA and protein expression in microvascular endothelial cells; implications for fracture healing. *Plast Reconstr Surg*, 2002, 109(7): 2384-2397.
- 10 Duynndam MC, Hilhorst MC, Schlüper HM, et al. Vascular endothelial growth factor-165 overexpression stimulates angiogenesis and induces cyst formation and macrophage infiltration in human ovarian cancer xenografts. *Am J Pathol*, 2002, 160(2): 537-548.
- 11 Olofsson B, Jeltsch M, Eriksson U, et al. Current biology of VEGF-B and VEGF-C. *Curr Opin Biotechnol*, 1999, 10(6): 528-535.

(收稿日期: 2007-10-10 本文编辑: 李为农)