

• 病例报告 •

易被误诊为类风湿性关节炎的近端指间关节周围胶原沉积症

刘 屹, 唐先平

(中国中医科学院望京医院风湿免疫科, 北京 100102)

关键词 关节炎, 类风湿; 误诊; 诊断, 鉴别

Pachydermodactyly easily misdiagnosed as rheumatoid arthritis LIU Shen-yi, TANG Xian-ping. The Wangjing Hospital of China Academy of Chinese Medical Science Beijing 100102 China

Key words Arthritis rheumatoid Diagnostic errors Diagnosis differential

Zhongguo Gushang/China J Orthop & Trauma 2007 20(12): 868 www.zggssz.com

患者, 男, 22岁。主因双手近端指间关节对称性肿胀1年于2006年10月20日至我科门诊就诊。患者1年前开始出现双手多个近端指间关节肿胀, 无关节痛, 无关节活动受限。曾至我院骨科门诊, 怀疑为“类风湿性关节炎”, 口服滑膜炎冲剂、非甾体类消炎止痛药物, 症状持续不缓解。现仍有双手食、中、无名指近端指间关节扁梭形肿胀, 中指、无名指明显。肿胀局部无压痛, 各关节活动度正常。患者无晨僵, 无发热及咽痛。既往患者有下意识掰动手指弄出声响的习惯。查体: 一般情况良好。双手食、中、无名指近端指间关节梭形肿胀, 关节两侧皮肤增厚, 未见苔藓样变(图1a)。各关节无压痛, 局部皮温不高, 关节活动度正常, 局部未触及皮下结节。双手握力正常。辅助检查: 血、尿、便常规未见异常。RF、ASO、CRP、ESR均正常。X线提示: 双手多个近端指间关节周围软组织肿胀, 骨与关节未见异常(图1b)。患者拒行皮肤组织病理学检查。诊断: 近端指间关节周围胶原沉积症。

治疗: 由于患者无关节疼痛, 各关节活动无影响, 未给予治疗, 建议停用滑膜炎冲剂及非甾体类消炎止痛药, 嘱患者避免双手关节机械性刺激, 定时复诊。3个月后电话随访, 患者双手食、中、无名指近端指间关节梭形肿胀无变化, 无疼痛及关节活动受限, 预后良好。

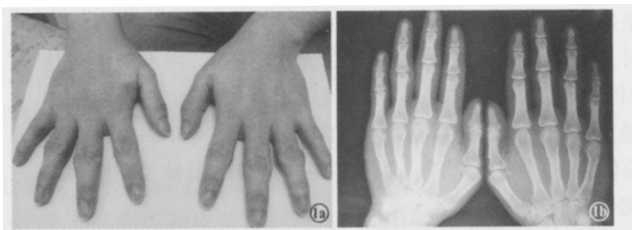


图1 男, 22岁 1a 双手食、中、无名指对称性肿胀, 以中、无名指明显 1b 患者双手 X线片示骨与关节未见异常

讨论

Verbov于1975年首次报道本病并命名为“Pachydermodactyly”。该病主要表现为手指关节对称性、无症状性软组织肿大。多发于双手食、中、无名指近端指间关节桡尺两侧, 拇指及小指关节少发, 很少累及腕关节。临床报道的大部分病例为年轻男性患者, 近来女性发病的报道越来越多^[1]。

该病的发病机制不明, 有学者认为掰动手指弄出声响等频繁的机械性创伤可能是本病的触发因素^[2]。也有作者推测其发生可能与青春期激素紊乱有关^[3]。其病理改变无特异性, 故诊断主要依靠临床表现。叶蕾等^[4]在我国首次报道本病, 并将其译为“近端指间关节周围胶原沉积症”。也有把本病译为“厚皮指症”, 认为是一种良性手指纤维瘤病^[5]。由于病变局部胶原纤维增生显著, 成纤维细胞增生不明显, 故临床仍倾向于称之为近端指间关节周围胶原沉积症。

本病与早期类风湿性关节炎临床均会出现双手近端指间关节对称性肿胀。但本病之肿胀常发生在关节桡尺两侧, 关节呈现“扁平状”外观。不似类风湿性关节炎呈弥漫性关节肿胀。而临床上无关节痛、晨僵等表现, 关节局部无滑膜炎改变, 血清免疫学指标正常也是本病区别于后者重要之处。MRI主要表现为关节囊外软组织肿胀, 无明显滑膜增厚及软骨破坏。而早期类风湿性关节炎主要表现为关节囊内积液、肿胀, 滑膜增厚, 关节软骨破坏。故MRI是鉴别诊断的理想方法^[6]。

治疗上关节腔内注射糖皮质激素或皮下切除病变组织可改善症状, 但停止治疗后可复发。有报道认为本病患者大多无自觉症状, 不影响美观及功能活动, 故不需特殊治疗^[7]。

参考文献

- 1 Anandacoomarasamy A, Bak HS, Peduto A, et al Magnetic resonance imaging in Pachydermodactyly. J Rheumatol 2005; 32(11): 2239-2241
- 2 Kim TH, Cho YH, Park HB Two cases of Pachydermodactyly. J Dermatol 1996; 23: 419-424.
- 3 Kang BD, Hong SH, Kim H, et al Two case of Pachydermodactyly. Int J Dermatol 1999; 38(3): 237.
- 4 叶蕾, 鲍春德, 董宇启, 等. 近端指间关节周围胶原沉积症 6例临床分析. 中华风湿病学杂志, 2005, 9(1): 37-38.
- 5 马东来, 乔菊, 方凯. 厚皮指症. 临床皮肤科杂志, 2006; 35(8): 487-488.
- 6 崔向军, 余成新, 陆蓬, 等. 近端指间关节周围胶原沉积症核磁共振成像特征分析. 临床荟萃, 2006, 21(21): 1587.
- 7 Yébenes M, García X, Gikaberte M. Acquired fusiform swelling of the fingers Arch Dermatol 2005; 141(8): 1035-1036.

(收稿日期: 2007-03-28 本文编辑: 连智华)