

vertebral compression fracture after percutaneous vertebroplasty [J]. Osteoporos Int, 2009, 20(3):473-480.

[13] WANG B, WANG Y H, ZHAO Q P, et al. Pediculoplasty combined with vertebroplasty for the treatment of Kümmell's disease without neurological impairment: robot - assisted and fluoroscopy - guided [J]. Am J Transl Res, 2020, 12(12):8019-8029.

[14] 姚汝斌, 王仕永, 杨开舜. 椎弓根内骨水泥灌注联合椎体后凸成形治疗 Kümmell 病: 增强椎体内骨水泥团块稳定性[J]. 中国组织工程研究, 2021, 25(28):4435-4440. YAO R B, WANG S Y, YANG K S. Kümmell's disease treated by intra-pedicle bone cement perfusion combined with kyphoplasty: to enhance the stability of bone cement mass in the vertebral body [J]. Chin J Tissue Eng Res, 2021, 25(28):4435-4440. Chinese.

[15] LI M, ZHANG Y, JIN P, et al. Percutaneous vertebral augmentation using drill rotation for osteoporotic vertebral compression fractures with intravertebral vacuum cleft [J]. Skeletal Radiol, 2020, 49(9):1459-1465.

[16] ZHONG C, MIN G, LIU X W, et al. Percutaneous vertebroplasty using a rotary cutter for treating Kümmell's disease with intravertebral vacuum cleft [J]. Pain Physician, 2021, 24(4):E477-E482.

[17] LI H K, HAO D J, YANG J S, et al. Percutaneous kyphoplasty versus posterior spinal fixation with vertebroplasty for treatment of Kümmell disease: a case-control study with minimal 2-year follow-up [J]. Medicine, 2017, 96(51):e9287.

[18] 杨惠林, 王根林, 姜为民, 等. 分次灌注骨水泥技术治疗 Kümmell 病[J]. 脊柱外科杂志, 2012, 10(1):22-24. YANG H L, WANG G L, JIANG W M, et al. Graded infusion of bone cement in balloon kyphoplasty for Kümmell's disease [J]. J Spinal Surg, 2012, 10(1):22-24. Chinese.

[19] 刘滔, 张志明, 史金辉, 等. 骨水泥温度梯度灌注技术在经皮椎体后凸成形术中的应用 [J]. 中国脊柱脊髓杂志, 2015, 25(12):1073-1078. LIU T, ZHANG Z M, SHI J H, et al. Temperature gradient cement injection technique in percutaneous vertebroplasty for osteoporotic vertebral compression fractures [J]. Chin J Spine Spinal Cord, 2015, 25(12):1073-1078. Chinese.

(收稿日期: 2023-01-30 本文编辑: 王宏)

非移位型股骨颈骨折发生股骨头后倾角的研究

俞荣耀¹, 庞清江²

(1. 宁波大学医学部, 浙江 宁波 315211; 2. 中国科学院大学宁波华美医院骨科, 浙江 宁波 315000)

【摘要】 目的: 探讨临床非移位型股骨颈骨折后发生股骨头后倾情况为临床手术和改善疾病预后提供参考依据。方法: 回顾性分析 2018 年 1 月至 2022 年 6 月收治的非移位型 Garden I、II 型股骨颈骨折患者 165 例临床资料, 男 48 例, 女 117 例; 年龄 53~89(71.5±8.5) 岁; Garden I 型 97 例, II 型 68 例。在术前髋关节矢状位或轴位 CT 片上, 将股骨头半径线与股骨颈中线形成的夹角作为股骨头后倾角 α , 测量股骨头后倾角大小。并将测量数据分成 6 组: $\alpha < 0^\circ$ 、 $0^\circ < \alpha < 5^\circ$ 、 $5^\circ \leq \alpha < 10^\circ$ 、 $10^\circ \leq \alpha < 15^\circ$ 、 $15^\circ \leq \alpha < 20^\circ$ 、 $\alpha \geq 20^\circ$, 比较不同范围后倾角的发生情况。分析比较 165 例患者性别构成比, 并将 65 岁作为分界点, 比较不同性别患者的骨折发生情况。根据术前后倾角大小分为后倾角 $< 20^\circ$ 组 135 例和后倾角 $\geq 20^\circ$ 组 30 例, 分析比较两组患者在性别和年龄上的差异。结果: 165 例非移位型股骨颈骨折的患者中, 发生股骨头后倾 143 例 (86.7%), 其中, 后倾 $0^\circ < \alpha < 5^\circ$ 36 例 (21.8%), $5^\circ \leq \alpha < 10^\circ$ 40 例 (24.2%); $10^\circ \leq \alpha < 15^\circ$ 27 例 (16.4%), $15^\circ \leq \alpha < 20^\circ$ 10 例 (6.1%), 后倾角 $\alpha \geq 20^\circ$ 30 例 (18.2%), 其中最大后倾角为 42.7° 。165 例患者中, 女性骨折占比高于男性, 且相比男性, 女性在 65 岁前更易发生骨折。但性别、年龄和 Garden 分型 (I、II 型) 不是股骨颈骨折术前股骨头后倾角 $> 20^\circ$ 的影响因素 ($P > 0.05$)。结论: 非移位型股骨颈骨折发生股骨头后倾的比率较高, 其中发生严重后倾, 即股骨头后倾角 $\geq 20^\circ$ 可达 18.2%。对于行闭合复位内固定的患者, 需要尽可能将骨折断端复位以降低发生术后股骨头缺血性坏死的风险。为了预防股骨颈骨折的发生, 要特别重视对于女性的抗骨质疏松治疗。对于不同年龄段、不同性别和 Garden 分型 I、II 型患者, 术前评估后倾角都至关重要。

【关键词】 非移位型股骨颈骨折; 后倾角; 性别; 年龄

中图分类号: R683.4

DOI: 10.12200/j.issn.1003-0034.20221307

开放科学 (资源服务) 标识码 (OSID):



Clinical study on the incidence of femoral head posterior tilt angle in non-displaced femoral neck fractures

YU Rong-yao¹, PANG Qing-jiang² (1. School of Medicine, Ningbo University, Ningbo 315211, Zhejiang, China; 2. Department of Orthopaedics, Ningbo Huamei Hospital, University of Chinese Academy of Sciences, Ningbo 315000, Zhejiang, China)

ABSTRACT Objective To investigate the occurrence of posterior femoral head tilt after clinical non-displaced femoral neck

通讯作者: 庞清江 E-mail: pangqingjiang@ucas.ac.cn

Corresponding author: PANG Qing-jiang E-mail: pangqingjiang@ucas.ac.cn

fracture, and to provide a reference basis for clinical surgery and improvement of disease prognosis. **Methods** Total of 165 patients with non-displaced femoral neck fractures of Garden type I and II from January 2018 to June 2022 were selected as study subjects including 48 males and 117 females, with an average age of (71.5±8.5) years old ranging from 53 to 89, involving 97 cases of type I and 68 of type II. On the patient's preoperative sagittal or axial CT film of the hip, the angle formed by the radius line of the femoral head and the midline of the femoral neck was used as the posterior tilt angle of the femoral head (α), and the posterior tilt femoral head angle was measured using the method proposed by Palm. The measured data were divided into 6 groups: $\alpha < 0^\circ$, $0^\circ < \alpha < 5^\circ$, $5^\circ \leq \alpha < 10^\circ$, $10^\circ \leq \alpha < 15^\circ$, $15^\circ \leq \alpha < 20^\circ$, $\alpha \geq 20^\circ$, and the incidence of different ranges of posterior tilt angle was compared. The sex composition ratio of 165 patients were analyzed and compared, and the age of 65 was used as the cut-off point to compare the incidence of fractures between genders. Patients were divided into the posterior tilt $< 20^\circ$ group for 135 cases and the posterior tilt $\geq 20^\circ$ group for 30 cases according to the preoperative posterior tilt angle, the differences between two groups in terms of gender and age were analyzed. **Results** Among 165 patients with non-displaced femoral neck fractures, 143 cases with poaterior tilt of the femoral head occurred with an incidence of 86.7%. Posterior tilt $0^\circ < \alpha < 5^\circ$ accounted for 36 cases with an incidence of 21.8%; $5^\circ \leq \alpha < 10^\circ$ accounted for 40 cases with an incidence of 24.2%; $10^\circ \leq \alpha < 15^\circ$ accounted for 27 cases with an incidence of 16.4%; $15^\circ \leq \alpha < 20^\circ$ accounted for 10 cases with an incidence of 6.1%; posterior tilt angle $\alpha \geq 20^\circ$ accounted for 30 cases, the incidence was 18.2%, of which the maximum posterior tilt angle was 42.7° . Statistical analysis showed that the percentage of fractures in the 165 patients selected for this study was significantly higher in female than in male, and that the female group was more likely to have fractures before the age of 65 years compared to the male group. However, gender, age and fracture subtypes (Garden I, II) were not influential factors for femoral neck fractures with a preoperative posterior femoral head tilt angle $> 20^\circ$ ($P > 0.05$). **Conclusion** The incidence of femoral head posterior tile in non-displaced femoral neck fractures is relatively high, in which severe posterior tile occurs, and the femoral head posterior tile angle $\geq 20^\circ$ can reach 18.2%. In patients with closed reduction internal fixation, the fracture end needs to be repositioned as much as possible to reduce the risk of postoperative avascular necrosis of the femoral head. In order to prevent femoral neck fractures, special attention should be paid to anti-osteoporosis treatment for female. Preoperative assessment of posterior tilt is critical for patients of different ages, genders and fracture subtypes (Garden I, II).

KEYWORDS Non-displaced femoral neck fracture; Posterior tile angle; Gender; Age

股骨颈骨折后,由于骨折时的外力作用、周围软组织牵拉、未恰当制动等因素,容易发生股骨头后倾,形成股骨头后倾角,这在股骨颈骨折非常多见。目前,闭合复位螺钉内固定是治疗非移位型股骨颈骨折的重要手段^[1-2],该方法效果显著,可在断裂的股骨颈之间起到良好的固定作用,显著提高骨折断端的稳定性,促进断端愈合。然而,受诸多因素的影响,部分患者闭合复位内固定后出现内固定失败、断端不愈合和股骨头缺血坏死等并发症,导致其髋关节持续疼痛,生活质量严重下降的概率显著高于人工关节置换术^[3]。许多的学者探究股骨颈骨折闭合复位内固定治疗失败的影响因素,其中股骨颈骨折后倾角这一危险因素近些年受到广泛关注,有学者发现后倾角 $\geq 20^\circ$ 时,内固定治疗失败的风险显著增加^[4-9]。但目前对非移位型股骨颈骨折手术前后倾角的发生率等问题的研究较少。为此,本研究对 165 例 Garden I、II 型^[10]股骨颈骨折患者骨折后股骨头后倾角进行了测量及回顾性分析,现报告如下。

1 资料与方法

1.1 病例选择

纳入标准:病历真实完整;经 X 线、CT 等检查确诊为股骨颈骨折;符合 Garden I、II 型股骨颈骨折分型,有明显的髋关节疼痛症状和股骨颈骨折的体征;

有标准的术前轴位或矢状位 CT,并且可以准确测量出标准的后倾角。排除标准:无法明确股骨颈骨折诊断;术前轴位或矢状位 CT 无法准确测量后倾角。

1.2 一般资料

回顾分析 2018 年 1 月至 2022 年 6 月收治的非移位型 Garden I、II 型股骨颈骨折患者 165 例临床资料,男 48 例,女 117 例;年龄 53~89(71.5±8.5)岁。其中 159 例(96.3%)患者在我院行手术治疗,6 例患者要求转院或出院。股骨颈骨折采用 Garden 分型^[10]: I 型为不完全骨折;II 型为完全骨折,断端无移位;III 型完全骨折,断端部分移位;IV 完全骨折完全移位。其中 Garden I、II 型被定义为非移位型, Garden III、IV 型被定义为移位型^[11]。本组 97 例为 I 型骨折,68 例为 II 型骨折。本研究通过医院医学伦理委员会审批同意(编号:2022-136-85)。

1.3 治疗方法

当前对于股骨颈骨折治疗策略主要根据患者的年龄,骨折移位程度及身体状况决定。对于年龄 ≤ 65 岁、骨折移位程度较小(Garden I、II 型)的患者,通常采用内固定方式;对于年龄 > 65 岁、全身状况差、并发症多、骨折移位程度较大(Garden III、IV 型)的患者,可以行髋关节置换;对于一些心功能差、肺功能差合并有糖尿病、骨质疏松等其他疾病患者,行

手术治疗麻醉风险大,可以予以保守治疗^[12]。

1.4 观察项目与方法

术前 CT 确定股骨颈骨折,后倾角为股骨颈中线 (mid-collum line, MCL) 和股骨头半径线 (Radius-collum line, RCL) 之间的角度,在 CT 横断面(图 1)和 CT 矢状面(图 2)上找到股骨颈最窄处,在股骨颈最窄部处绘制 1 条垂直线,随后在两侧各绘制 1 条平行线,间距为 5 mm,将 3 条垂直线的中点相连后延长,即为 MCL 线。RCL 是从头环的中心到头环和股骨颈中线的交叉点绘制的, MCL 与 RCL 形成的夹角即为后倾角(α)^[9]。

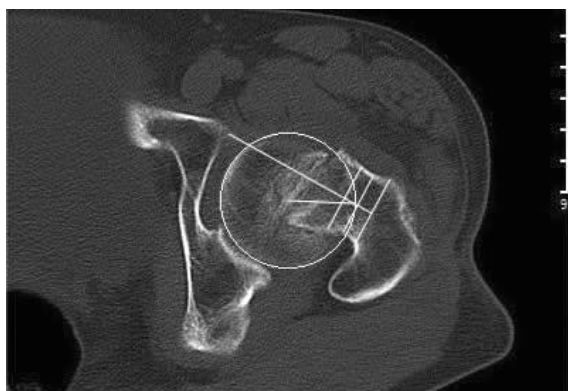


图 1 女,61 岁,非移位型股骨颈骨折,轴位 CT 测量后倾角 26.2°
Fig.1 A 61-year-old female patient with non-displaced femoral neck fracture with 26.2° of posterior tilt measured on axial CT

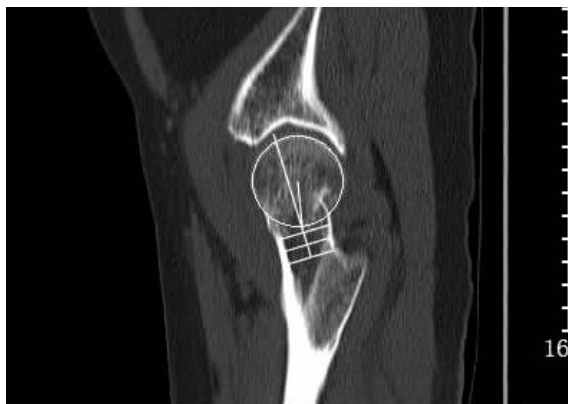

图 2 女,68 岁,非移位型股骨颈骨折,矢状位 CT 测量后倾角 11.5°
Fig.2 A 68-year-old female patient with non-displaced femoral neck fracture with 11.5° of posterior tilt measured on sagittal CT

1.5 统计学处理

采用 SPSS18.0 软件进行统计处理,年龄为定量资料以均数±标准差($\bar{x} \pm s$)表示,组间比较采用两独立样本 *t* 检验;不同范围股骨头后倾角的发生情况、性别等定性资料以率(%)表示,采用两独立样本 χ^2 检验;计算不同后倾角范围发生率的 95%可信区间(95%CI)。以 $P < 0.05$ 为差异有统计学意义。

2 结果

2.1 不同后倾角发生率

共纳入 165 例非移位型股骨颈骨折患者,根据 Garden 分类,97 例为 I 型骨折,68 例为 II 型骨折。其中 22 例发生术前股骨头前倾,发生率 13.3% [95%CI (8.1%, 18.6%)],前倾角范围 0.8°~16.4°。另外 143 例发生术前股骨头后倾,后倾 $0^\circ < \alpha < 5^\circ$ 36 例,发生率 21.8% [95%CI (15.5%, 28.2%)]; $5^\circ \leq \alpha < 10^\circ$ 40 例,发生率 24.2% [95%CI (17.6%, 30.9%)]; $10^\circ \leq \alpha < 15^\circ$ 27 例,发生率 16.4% [95%CI (10.7%, 22.1%)]; $15^\circ \leq \alpha < 20^\circ$ 10 例,发生率 6.1% [95%CI (2.4%, 9.7%)]; 后倾角 $\alpha \geq 20^\circ$ 30 例,发生率 18.2% [95%CI (12.2%, 24.1%)],见表 1。其中最大后倾角 42.7°。

表 1 Garden I、II 型股骨颈骨折 165 例患者股骨颈骨折后倾角发生率

Tab.1 Incidence of femoral neck fracture posterior tilt angle of 165 patients with femoral neck fracture of Garden type I and II

后倾角 α	年龄/岁	病例数/例	总发生率/%	95%CI/%
$\alpha < 0^\circ$	57~73	22	13.3	8.1, 18.6
$0^\circ < \alpha < 5^\circ$	61~82	36	21.8	15.5, 28.2
$5^\circ \leq \alpha < 10^\circ$	53~84	40	24.2	17.6, 30.9
$10^\circ \leq \alpha < 15^\circ$	61~76	27	16.4	10.7, 22.1
$15^\circ \leq \alpha < 20^\circ$	64~89	10	6.1	2.4, 9.7
$\alpha \geq 20^\circ$	55~83	30	18.2	12.2, 24.1

2.2 性别构成比

165 例 Garden I、II 型股骨颈骨折患者中,女 117 例(70.9%),占比明显高于男性 48 例(29.1%) ($\chi^2 = 28.855, P = 0.001$)。

2.3 不同性别、年龄段患者骨折发生情况

由于 65 岁是不同手术方案选择的年龄分界点,因此将不同性别患者以 65 岁为分界点进行分组。48 例男性患者中 ≤ 65 岁 5 例(10.4%), > 65 岁 43 例,117 例女性患者中 ≤ 65 岁 29 例(24.8%), > 65 岁 88 例,女性 65 岁前发生骨折的概率比男性更高 ($\chi^2 = 4.296, P = 0.038$),研究显示,在女性更易发生 Garden I、II 型股骨颈骨折的基础上,女性 65 岁前发生骨折的概率比男性更高。

2.4 危险因素评估

基线资料中性别、年龄和骨折分型(Garden I、II 型)不是股骨颈骨折患者术前后倾角是否 $> 20^\circ$ 的危险因素 ($P > 0.05$),见表 2。

3 讨论

3.1 治疗方案的选择

股骨颈骨折是临床上一种常见的骨折,尤其是

表 2 Garden I、II 型股骨颈骨折 165 例患者术前不同后倾角的基线资料比较

Tab.2 Comparison of baseline data of 165 patients with femoral neck fractures of Garden type I and II with different preoperative posterior tilt angles

组别	例数	性别/例		年龄($\bar{x}\pm s$)/ 岁	Garden 分型/例		股骨头前倾/例	股骨头后倾/例
		男	女		I 型	II 型		
后倾角<20°	135	39	96	70.5±8.8	79	56	22	113
后倾角≥20°	30	9	21	73.3±7.6	18	12	0	30
检验值		$\chi^2=0.015$		$t=0.603$	$\chi^2=0.022$		$\chi^2=4.319$	
P 值		0.904		0.551	0.881		<0.05	

老年患者。发生的原因可能是髋部受到暴力、撞击、骨质疏松症等，临床上常会出现病变部位的疼痛和下肢畸形。髋部骨折患者局部生物力学发生改变，由于骨折瞬间的暴力、周围软组织牵拉或是在患者转送、搬运时断端发生移动，导致股骨头半径线和股骨颈中线之间形成夹角 α ，称为股骨头后倾角。若是不完全骨折或骨折断端未完全分离，则分类为非移位型股骨颈骨折。对于非移位型股骨颈骨折，治疗上目前主要遵循的原则是：闭合复位螺钉内固定，对于年龄较大的患者(>65 岁)，可采用人工关节置换术。闭合复位螺钉内固定，虽然术后恢复慢，术后骨不连、缺血性坏死、股骨头塌陷和髋关节功能不良等并发症发生率较高^[13-14]，但保留了患者原有的生理结构，术后 1 年的死亡率与人工关节置换术相比没有显著差异^[15]。人工关节置换术具有疗效确切、恢复快、可早期下地活动等优点，这在很大程度上降低了因长期卧床而出现褥疮、深静脉血栓、坠积性肺炎等严重并发症的风险。有学者研究发现，对于非移位型股骨颈骨折，在内固定术和人工关节置换术术后死亡率基本相同的情况下，人工关节置换组再手术率低于内固定组，在改善功能预后方面也优于内固定组^[16]。

但人工关节有使用期限，因此年龄<65 岁的患者通常采用闭合复位被固定。股骨头缺血坏死是一种公认的、最常见的股骨颈骨折内固定治疗后的并发症。有研究指出，股骨颈骨折内固定术后股骨头缺血坏死的因素是多方面的，如骨折类型、年龄因素、复位时间、骨折复位质量、骨质疏松、术后康复情况和脂质代谢异常等^[17-20]。除上述危险因素外，近年来股骨颈骨折后股骨头后倾角这一危险因素受到越来越多的关注，研究发现股骨颈骨折后股骨头后倾角≥20°时内固定治疗失败的风险大大增加^[4-9]。股骨头后倾角和断端血供有一定关联，可能是由于股骨颈后路发生粉碎性骨折导致术前股骨头后倾角增大，断端血供受损严重，影响患者预后^[7,21]。

3.2 后倾≥20°发生情况

尽管现阶段临床医生普遍将术前股骨头后倾

20°作为判断预后的临界点，但术前后倾角≥20°的发生率仍少有报道。本研究以股骨头后倾 20°作为分界点，发现 165 例患者中后倾角 $\alpha \geq 20^\circ$ 30 例，发生率 18.2% [95%CI(12.2%, 24.1%)]，其中最大后倾角为 42.7°。

3.3 合理复位的重要性

战红旗等^[22]对 150 例 Garden II 型股骨颈骨折患者的后倾角进行测量，发现内固定术后股骨头坏死组患者的后倾角显著大于非坏死组，差异有统计学意义。后倾角和复位质量 C 级是内固定术后股骨头坏死的危险因素，当后倾角≥20.74°时，更容易出现术后股骨头坏死。郑美亮等^[23]选取 104 例 Garden I、II 型股骨颈骨折后行闭合复位内固定治疗的患者，进行了为期 1 年的随访，发现有 16 例患者发生股骨头缺血性坏死，发生率 15.4%。江宜松等^[24]选取了 133 例 Garden I、II 型股骨颈骨折行闭合复位内固定治疗的患者，随访后发现 9 例发生股骨头缺血性坏死，发生率 6.8%，认为年龄≥60 岁、吸烟、糖尿病、高血压、骨折至手术时间≥48 h、复位质量不满意可增加内固定术后股骨头缺血性坏死的风险。MIN 等^[25]报道股骨颈骨折术后复位满意而发生股骨头坏死率为 20%，而不满意复位的坏死率为 68.8%。

因此有部分学者研究认为，术前后倾角≥20°或为人工关节置换术的手术指征^[26]。虽然在非移位型股骨颈骨折初次闭合复位内固定失败后二次人工关节置换与初次人工关节置换手术预后的比较少有报道，但有学者在移位型股骨颈骨折内固定失败后改行挽救性人工关节置换手术的病例中发现，这些患者二次手术的预后较初次人工关节置换术患者的预后差^[27-28]。因此，临床医生在术中应充分复位骨折端，避免股骨头缺血坏死。在术中对股骨头后倾进行充分复位，不但有利于降低术后并发症的发生率，对于患者术后疼痛、肢体短缩程度和功能恢复也有明显帮助^[17,29-30]。PARK 等^[31]研究表明解剖复位不仅有助于恢复患者长度，其术后髋关节功能评分也显著提高。

综上所述,对于术前股骨头后倾角 $\geq 20^\circ$ 的非移位型股骨颈骨折患者,特别是合并有术后股骨头缺血性坏死高危因素,如骨折后手术时间 >48 h、股骨颈头下型骨折的患者,内固定前必须将骨折断端进行满意复位,这是临床医生需要关注的重点。

3.4 不同性别患者骨折发生情况的评估

统计学分析显示,女性相比男性更易发生 Garden I、II 型股骨颈骨折,这可能主要是由于女性在绝经后,体内雌激素水平降低,导致骨量减少及骨组织结构变化^[32-33]。在此基础上,由于 65 岁是临床选择闭合复位螺钉内固定治疗或人工股骨头置换术的分界点,因此本研究将 65 岁作为分界点,比较了不同性别患者 65 岁前骨折的发生情况,发现相比男性,女性群体在 65 岁前更易发生 Garden I、II 型股骨颈骨折。因此有理由认为,女性在 65 岁前的抗骨质疏松治疗相比男性,更为重要。

3.5 年龄、性别和骨折类型对后倾角的影响

本研究发现,后倾 $\geq 20^\circ$ 的患者与前倾或后倾 $< 20^\circ$ 的患者相比在年龄、性别和骨折分型(Garden I、II 型)构成比上并无显著差异,因此,年龄、性别和骨折分型不是非移位型股骨颈骨折患者术前后倾角是否 $>20^\circ$ 的影响因素。对于任何年龄段和不同性别的 Garden I、II 型股骨颈骨折患者,都应该进行规范准确的术前后倾角评估,以指导治疗方案的选择从而改善患者预后。

3.6 研究的局限性

为了术前准确评估后倾角大小,在进行术前髋关节 X 线检查时,除了常规拍摄髋关节正位片外,还应考虑到拍摄侧位片,并指导患者体位的摆放。但由于髋部体位的倾斜,大转子遮挡了股骨颈最窄部分的视线,这会影响后倾角的测量。且髋关节 10° 内旋至 40° 外旋、 $0^\circ\sim 30^\circ$ 屈曲范围内时,后倾角测量值可相差 $3.8^\circ\sim 9.8^\circ$ ^[34]。因此,在明确股骨颈骨折诊断后,有必要进一步行 CT 检查,因为 CT 对骨组织的结构显示较 X 线更清晰,有利于对骨折分型做更好的判断,并且 CT 测量后倾角也更准确。但即使测量准确,由于不同个体股骨头生理前倾角的不同,测量的后倾角与实际后倾角也会存在误差。不同的图像处理软件、角度测量软件和不同的医师之间一致性的差异都有可能会导致后倾角测量不准确^[9]。

本研究是单中心回顾性分析,时间有限,病例数量有限。未来的研究有必要分别对进行内固定和关节置换手术的患者进行随访,对术后髋关节功能、骨折不愈合、术后并发症发生率、内固定治疗后股骨头坏死发生率等方面进一步研究。此外还可探究闭合复位内固定术后股骨头后倾角大小与预后的关系。

非移位型股骨颈骨折患者术前股骨头后倾的发生率较高(86.7%),其中后倾角 $\alpha\geq 20^\circ$ 30 例。股骨颈骨折患者术前评估后倾角格外重要,对于术前股骨头后倾角 $\geq 20^\circ$ 且合并其他导致股骨头缺血性坏死高危因素的非移位型股骨颈骨折应谨慎考虑闭合复位内固定术;对于行闭合复位内固定的患者,尤其是术前后倾角 $\geq 20^\circ$ 的患者,需要尽可能在内固定前将骨折断端复位至满意位置,以降低发生术后股骨头缺血性坏死的风险。女性是发生非移位型股骨颈骨折的高危人群,尤其对于年龄 <65 岁的女性,绝经后抗骨质疏松治疗是一项重要的预防措施。由于年龄、性别和骨折分型不是影响非移位型股骨颈骨折患者术前后倾角是否 $>20^\circ$ 的影响因素,因此对于不同年龄段和性别的 Garden I、II 型股骨颈骨折患者,术前评估后倾角都至关重要。

参考文献

- [1] YAMAMOTO T, KOBAYASHI Y, NONOMIYA H. Undisplaced femoral neck fractures need a closed reduction before internal fixation[J]. Eur J Orthop Surg Traumatol, 2019, 29(1): 73-78.
- [2] FLORSCHUTZ A V, LANGFORD J R, HAIDUKEWYCH G J, et al. Femoral neck fractures: current management[J]. J Orthop Trauma, 2015, 29(3): 121-129.
- [3] BLOMFELDT R, TÖRNKVIST H, PONZER S, et al. Comparison of internal fixation with total hip replacement for displaced femoral neck fractures[J]. J Bone Joint Surg Am, 2005, 87(8): 1680-1688.
- [4] OKIKE K, UDOGWU U N, ISAAC M, et al. Not all garden- I and II femoral neck fractures in the elderly should be fixed: effect of posterior tilt on rates of subsequent arthroplasty[J]. J Bone Joint Surg Am, 2019, 101(20): 1852-1859.
- [5] SJÖHOLM P, SUNDKVIST J, WOLF O, et al. Preoperative anterior and posterior tilt of Garden I - II femoral neck fractures predict treatment failure and need for reoperation in patients over 60 years [J]. JB JS Open Access, 2021, 6(4): e21.00045.
- [6] HONKANEN J S, EKMAN E M, HUOVINEN V K, et al. Preoperative posterior tilt increases the risk of later conversion to arthroplasty after osteosynthesis for femoral neck fracture[J]. J Arthroplasty, 2021, 36(9): 3187-3193.
- [7] KALSBECK J, VAN WALSUM A, ROERDINK H, et al. More than 20° posterior tilt of the femoral head in undisplaced femoral neck fractures results in a four times higher risk of treatment failure[J]. Eur J Trauma Emerg Surg, 2022, 48(2): 1343-1350.
- [8] NIELSEN L L, SMIDT N S, ERICHSEN J L, et al. Posterior tilt in nondisplaced femoral neck fractures increases the risk of reoperations after osteosynthesis. A systematic review and meta-analysis [J]. Injury, 2020, 51(12): 2771-2778.
- [9] 吴升辉, 梅炯. 非移位型股骨颈骨折的股骨头后倾角: 系统性文献综述[J]. 中国矫形外科杂志, 2021, 29(14): 1295-1299. WU S H, MEI J. Posterior tilt of femoral head in non-displaced femoral neck fractures: a systemic review[J]. Orthopedic J China, 2021, 29(14), 1295-1299. Chinese.
- [10] PALM H, GOSVIG K, KRASHENINNIKOFF M, et al. A new measurement for posterior tilt predicts reoperation in undisplaced

- femoral neck fractures; 113 consecutive patients treated by internal fixation and followed for 1 year[J]. *Acta Orthop*, 2009, 80(3): 303–307.
- [11] KAZLEY J M, BANERJEE S, ABOUSAYED M M, et al. Classifications in brief: garden classification of femoral neck fractures[J]. *Clin Orthop Relat Res*, 2018, 476(2): 441–445.
- [12] BHANDARI M, SWIONTKOWSKI M. Management of acute hip fracture[J]. *N Engl J Med*, 2017, 377(21): 2053–2062.
- [13] DUFFIN M, PILSON H T. Technologies for young femoral neck fracture fixation[J]. *J Orthop Trauma*, 2019, 33(Suppl 1): S20–S26.
- [14] BIGONI M, TURATI M, LEONE G, et al. Internal fixation of intracapsular femoral neck fractures in elderly patients: mortality and reoperation rate[J]. *Aging Clin Exp Res*, 2020, 32(6): 1173–1178.
- [15] MA H H, CHOU T F A, TSAI S W, et al. Outcomes of internal fixation versus hemiarthroplasty for elderly patients with an undisplaced femoral neck fracture: a systematic review and meta-analysis[J]. *J Orthop Surg Res*, 2019, 14(1): 320.
- [16] RICHARDS J T, OVERMANN A L, O'HARA N N, et al. Internal fixation versus arthroplasty for the treatment of nondisplaced femoral neck fractures in the elderly: a systematic review and meta-analysis[J]. *J Orthop Trauma*, 2020, 34(1): 42–48.
- [17] WANG Y, MA J X, YIN T, et al. Correlation between reduction quality of femoral neck fracture and femoral head necrosis based on biomechanics[J]. *Orthop Surg*, 2019, 11(2): 318–324.
- [18] GJERTSEN J E, FEVANG J M, MATRE K, et al. Clinical outcome after undisplaced femoral neck fractures[J]. *Acta Orthop*, 2011, 82(3): 268–274.
- [19] YE Y, HAO J D, MAUFFREY C, et al. Optimizing stability in femoral neck fracture fixation[J]. *Orthopedics*, 2015, 38(10): 625–630.
- [20] 刘冠虹, 吉万波, 刘锦涛, 等. 股骨颈骨折内固定术后股骨头坏死的相关因素分析及生活质量评价[J]. *中国骨伤*, 2020, 33(8): 750–757.
- LIU G H, JI W B, LIU J T, et al. Analysis of related factors and evaluation of quality of life of osteonecrosis of femoral head after internal fixation of femoral neck fracture[J]. *China J Orthop Traumatol*, 2020, 33(8): 750–757. Chinese.
- [21] SONG H K, CHOI H J, YANG K H. Risk factors of avascular necrosis of the femoral head and fixation failure in patients with valgus angulated femoral neck fractures over the age of 50 years[J]. *Injury*, 2016, 47(12): 2743–2748.
- [22] 战红旗, 马剑雄, 崔爽爽, 等. 三维测量嵌插型股骨颈骨折后倾角与股骨头坏死的相关性[J]. *中国组织工程研究*, 2023, 27(36): 5747–5752.
- ZHAN H Q, MA J X, CUI S S, et al. Correlation between three-dimensional measurement of posterior tilt of impacted femoral neck fracture and femoral head necrosis[J]. *Chin J Tissue Engin Res*, 2023, 27(36): 5747–5752. Chinese.
- [23] 郑美亮, 李克鹏, 帖小佳, 等. 股骨颈骨折患者空心螺钉内固定术后股骨头坏死的危险因素及其预测模型构建[J]. *创伤外科杂志*, 2023, 25(5): 354–360.
- ZHENG M L, LI K P, TIE X M, et al. Risk factors and prediction model construction for femoral head necrosis following cannulated screw fixation for femoral neck fractures[J]. *Trauma Surg*, 2023, 25(5): 354–360. Chinese.
- [24] 江宜松, 彭昊. 股骨颈骨折患者内固定术后发生股骨头坏死的相关因素分析[J]. *生物骨科材料与临床研究*, 2022, 19(5): 51–54, 60.
- JIANG Y S, PENG H. Analysis of related factors of femoral head necrosis after internal fixation in patients with femoral neck fracture[J]. *Orthop Biomech Mater Clin Study*, 2022, 19(5): 51–54, 60. Chinese.
- [25] MIN B W, KIM S J. Avascular necrosis of the femoral head after osteosynthesis of femoral neck fracture[J]. *Orthopedics*, 2011, 34(5): 349.
- [26] DOLATOWSKI F C, FRIHAGEN F, BARTELS S, et al. Screw fixation versus hemiarthroplasty for nondisplaced femoral neck fractures in elderly patients: a multicenter randomized controlled trial[J]. *J Bone Joint Surg Am*, 2019, 101(2): 136–144.
- [27] YANG Z Y, LIU H F, XIE X W, et al. Total hip arthroplasty for failed internal fixation after femoral neck fracture versus that for acute displaced femoral neck fracture: a comparative study[J]. *J Arthroplasty*, 2015, 30(8): 1378–1383.
- [28] BLOMFELDT R, T? RNKVIST H, PONZER S, et al. Displaced femoral neck fracture: comparison of primary total hip replacement with secondary replacement after failed internal fixation: a 2-year follow-up of 84 patients[J]. *Acta Orthop*, 2006, 77(4): 638–643.
- [29] STEINBERG E L, ALBAGLI A, SNIR N, et al. Addressing posterior tilt displacement during surgery to lower failure risk of sub-capital Garden types 1 and 2 femoral fractures[J]. *Arch Orthop Trauma Surg*, 2022, 142(8): 1885–1893.
- [30] AGAR A, UTKAN A. The effect of anatomical reduction on functional outcomes in femoral neck fracture: a novel modified garden index[J]. *Cureus*, 2021: e19863.
- [31] PARK Y C, UM K S, KIM D J, et al. Comparison of femoral neck shortening and outcomes between in situ fixation and fixation after reduction for severe valgus-impacted femoral neck fractures[J]. *Injury*, 2021, 52(3): 569–574.
- [32] FISCHER V, HAFFNER-LUNTZER M. Interaction between bone and immune cells: implications for postmenopausal osteoporosis[J]. *Semin Cell Dev Biol*, 2022, 123: 14–21.
- [33] Bhatnagar A, Kekatpure A L. Postmenopausal Osteoporosis: A Literature Review[J]. *Cureus*, 2022, 14: e29367.
- [34] HOELSBREKKEN S E, DOLATOWSKI F C. The influence of the hips position on measurements of posterior tilt in a valgus-impacted femoral neck fracture[J]. *Injury*, 2017, 48(10): 2184–2188.

(收稿日期: 2023-08-09 本文编辑: 王玉蔓)