

直接上方入路与后外侧入路在老龄股骨颈骨折半髁置换术中的早期疗效比较

彭祥, 双峰, 李浩, 邵银初, 胡炜, 单记春, 杨迪, 万得恩, 许文波
(中国人民解放军联勤保障部队第九〇八医院骨科, 江西 南昌 330002)

【摘要】 目的: 对比分析直接上方入路(direct superior approach, DSA)与后外侧入路(posterior lateral approach, PLA)在老龄股骨颈骨折半髁置换术中的早期临床疗效。方法: 回顾性分析 2020 年 1 月至 2021 年 12 月收治的 72 例接受半髁置换术老年股骨颈骨折患者的临床资料, 其中 36 例采用微创 DSA 入路, 男 10 例, 女 26 例, 年龄(82.82±4.05)岁; 36 例采用传统 PLA 入路, 男 14 例, 女 22 例, 年龄(82.79±3.21)岁。比较两组患者围手术期相关指标、不同时间点 Harris 评分。结果: DSA 组手术时间(79.41±17.39) min, 比 PLA 组(98.45±26.58) min 更短; 切口长度(8.33±2.69) cm, 比 PLA 组(11.18±1.33) cm 短; 术中失血量(138.46±71.58) ml, 比 PLA 组(173.51±87.17) ml 更少; 初次下地时间(3.04±0.95) d, 比 PLA 组(4.52±1.10) d 更早; 住院时长(8.70±1.89) d, 比 PLA 组(10.67±2.35) d 短($P<0.05$)。两组术前 Harris 评分差异无统计学意义($P>0.05$), 术后 1 个月 DSA 组 Harris 功能和总分高于 PLA 组($P<0.05$), 而术后 12 个月两组比较, 差异无统计学意义($P>0.05$)。结论: 在半髁置换手术中, DSA 入路较 PLA 入路在手术时间、术中出血量、切口长度、初次下地时间、住院时长以及术后 1 个月的 Harris 评分等临床指标更优, 在促进老龄股骨颈骨折患者术后早期康复上具有明显优势。

【关键词】 直接上方入路; 后外侧入路; 老龄股骨颈骨折; 半髁置换术; 早期临床疗效
中图分类号: R683.4

DOI: 10.12200/j.issn.1003-0034.2023.11.003

开放科学(资源服务)标识码(OSID):



Comparison of early clinical effects between direct superior approach and posterolateral approach in hemiarthroplasty of femoral neck fracture in the elderly

PENG Xiang, SHUANG Feng, LI Hao, SHAO Yin-chu, HU Wei, SHAN Ji-chun, YANG Di, WAN De-en, XU Wen-bo (Department of Orthopedics, 908th Hospital of PLA Joint Logistics Support Force, Nanchang 330002, Jiangxi, China)

ABSTRACT Objective To compare and analyze the early clinical effect of direct superior approach (DSA) and posterior lateral approach (PLA) in hemiarthroplasty for elderly patients with femoral neck fracture. **Methods** The clinical data of 72 elderly patients with femoral neck fracture who underwent hemiarthroplasty from January 2020 to December 2021 were retrospectively analyzed. Among them, 36 patients were operated through minimally invasive DSA including 10 males and 26 females with an average age of (82.82±4.05) years old; the other 36 patients underwent traditional PLA including 14 males and 22 females with an average age of (82.79±3.21) years old. The perioperative related indexes and Harris scores during follow-up between two groups were compared. **Results** Comparison of operation time between two groups, (79.41±17.39) min of DSA group was shorter than (98.45±26.58) min of PLA group; incision length (8.33±2.69) cm was shorter than (11.18±1.33) cm of PLA group; intraoperative blood loss (138.46±71.58) ml was less than (173.51±87.17) ml of PLA group, initial landing time (3.04±0.95) d was earlier than (4.52±1.10) d of PLA group, hospitalization time (8.70±1.89) d was shorter than (10.67±2.35) d of PLA group ($P<0.05$). There was no statistical difference in Harris score between two groups before operation ($P>0.05$), but Harris score in DSA group was higher than that of PLA group at 1 month after operation ($P<0.05$), but at 12 months after operation, the difference was not statistically significant between two groups ($P>0.05$). **Conclusion** Compared with PLA, DSA is superior in clinical indexes such as operation time, intraoperative blood loss, incision length, first landing time, length of hospitalization and Harris score in the first month after operation in hemi hip replacement, and has comparative advantages in promoting early postoperative rehabilitation of elderly patients with femoral neck.

KEYWORDS Direct superior approach; Posterolateral approach; Femoral neck fracture in the elderly; Hemiarthroplasty; Early clinical effect

基金项目: 江西省卫健委课题(编号: 20163018, 202211373, 202211380); 第九〇八医院苗子基金课题(编号: 2022YNKT030)

Fund program: Project of Jiangxi Provincial Health Commission (NO. 20163018, 202211373, 202211380)

通讯作者: 双峰 E-mail: 47160843@qq.com

Corresponding author: SHUANG Feng E-mail: 47160843@qq.com

随着发病率逐年增加,股骨颈骨折已成为主要的健康问题之一。髋关节功能障碍和生活质量下降会增加患者死亡率,这些损伤大多需要手术治疗以防止卧床并发症^[1]。现在治疗老年移位型股骨颈骨折最有效的方法是髋关节置换术,包括全髋关节置换术(total hip arthroplasty,THA)和半髋关节置换术(hemiarthroplasty,HA),其治疗效果已得到了广大医生及患者的普遍认同。后外侧入路(posterior lateral approach,PLA)是髋关节置换术中最常用的入路^[2],该方法是许多关节外科医生所熟悉的,并在文献中广泛发表^[3-4]。直接上方入路(direct superior approach,DSA)是近年新发展的一种微创手术入路^[5]。不同于传统的后外侧入路,DSA 入路保留了髂胫束和外旋肌群,特别是股方肌和闭孔外肌腱,对髋关节造成的软组织破坏较少,尤其是对臀小肌和阔筋膜张肌。目前国内主要报道 DSA 入路在 THA 中的疗效^[6-7],但未见其在 HA 中应用的报道。DSA 入路的显露特点在半髋置换中优势更明显。《中国骨质疏松性骨折诊疗指南》^[8]和《成人股骨颈骨折诊治指南》^[9]均推荐对于高龄、活动量不大、身体条件欠佳、合并症多、髋臼无明显退变的患者采用 HA。本文回顾性分析 72 例采用微创 DSA 入路与传统 PLA 入路行半髋置换手术的老年股骨颈骨折患者随访资料,分析比较两种入路早期临床疗效的差异。

1 资料与方法

1.1 病例选择

纳入标准:年龄≥70岁;患者临床症状符合股骨颈骨折相关诊断标准,并经影像学确诊为股骨颈骨折;患者的身体状况能耐受 HA 手术;已获得患者知情同意;髋臼退变程度轻,对术后活动量要求不高。排除标准:伴有恶性肿瘤、心肾功能不全患者;伴有严重糖尿病、高血压等基础疾病不能耐受手术的患者;患有精神疾病不能配合完成手术的患者。

1.2 一般资料

2020 年 1 月至 2021 年 12 月在联勤保障部队第九〇八医院骨科关节病区收治的 72 例并获得至少 1 年随访的有移位的股骨颈骨折患者,骨折分型均为 Garden III 型或 IV 型^[10],其中行 DSA 入路半髋关节置换 36 例,行 PLA 入路髋关节置换 36 例。术前既往史以原发性高血压病、糖尿病、心脏病为主。全部患者由同一组临床医师完成手术。两组患者性别、年龄、部位、身体质量指数(body mass index, BMI)等一般资料比较,差异无统计学意义($P>0.05$),具有可比性。见表 1。该研究方案经医院伦理委员会批准(编号:2020LL007),所有患者同意并签署知情同意书。

表 1 两组老年股骨颈骨折患者术前一般资料比较
Tab.1 Comparison of preoperative general data between two groups of elderly patients with femoral neck fracture

组别	例数	性别/例		年龄($\bar{x}\pm s$) /岁	部位/例		BMI($\bar{x}\pm s$)/ ($\text{kg}\cdot\text{m}^{-2}$)
		男	女		左侧	右侧	
DSA 组	36	10	26	82.82±4.05	20	16	22.82±2.75
PLA 组	36	14	22	82.79±3.21	13	23	23.02±3.28
检验值		$\chi^2=1.000$		$t=0.230$	$\chi^2=2.006$		$t=-0.960$
P 值		0.317		0.818	0.157		0.339

注:DSA 为直接上方入路,PLA 为后外侧入路。下同

1.3 手术方法

所有手术采用腰硬联合麻醉或全身麻醉,两组患者均采用生物型假体,常规不放置引流管。

1.3.1 DSA 入路^[11] 患者取侧卧位,切口自大转子中后 1/3 交界处,向后、向上 45°延伸 6~8 cm。依次切开皮肤、皮下组织,钝性分离臀大肌,注意保护外侧髂胫束,显露并牵开臀中肌。于股骨侧止点离断梨状肌及联合肌腱,显露后关节囊后,沿臀小肌后缘“L”形切开后关节囊。远端沿大转子向下延伸至股骨颈上缘,避免股方肌、闭孔外肌损伤。脱位股骨头后,行股骨颈截骨并取出股骨头。将患肢 40°屈曲、40°内旋和 40°外展,并向近端推送髋关节,显露股骨颈,于股骨颈内、外、前放置板钩,使股骨近端截骨面得到充分显露,注意保护闭孔外肌及股方肌,小转子上 1.5 cm 位置截取股骨颈,股骨髓腔扩髓磨挫至合适大小,置入股骨假体柄。安装股骨头试模,复位髋关节,测试稳定性及各方向的活动度,满意后置入股骨头假体复位。缝合后关节囊,重建外旋肌群至大转子。典型病例影像和手术切口图片见图 1。

1.3.2 PLA 入路 患者取侧卧位,切口始于大转子中点约 10 cm 处,沿臀大肌纤维方向向远端及外侧延伸至大转子后缘,然后向股骨干远端延长约 10 cm。沿皮肤切口方向显露并切开阔筋膜张肌和髂胫束,钝性分离臀大肌并牵开,显露并切断大转子后缘外旋肌群。暴露关节囊,沿股骨颈方向切开后关节囊,屈髋屈膝并内旋,暴露骨折端,取出股骨头。小转子上 1.5 cm 位置截取股骨颈,股骨头取出并测量大小,清理干净股骨颈的骨残余并进行修整,股骨髓腔扩髓磨挫至合适大小,置入股骨假体柄。安装股骨头试模,复位髋关节,测试稳定性及各方向的活动度,满意后置入股骨头假体复位。逐层缝合关节囊、股外侧肌臀中肌止点及髂胫束。

1.3.3 术后处理 两组患者术后均常规预防感染、镇痛、预防下肢深静脉血栓形成等对症治疗,麻醉清醒后进行踝关节、膝关节屈伸,髋外展运动,术后 2~

4 d 指导患者在助行器辅助下站立及行走。

1.4 观察项目与方法

观察比较两组患者的手术时间、术中出血量、切口长度、初次下地时间及住院时长。随访 1 年,记录术前、术后 1 和 12 个月的髋关节功能 Harris 评分^[12]和并发症发生情况(如伤口感染、伤口脂肪液化、下肢深静脉血栓形成、假体脱位等)。Harris 评分标准从疼痛、功能、畸形及运动等方面评价髋关节功能,满分 100 分,总分越高功能越好。

1.5 统计学处理

应用 SPSS 20.0 软件进行统计分析。手术时间、术中出血量、切口长度、外展角、前倾角、Harris 评分等正态分布定量资料以均数±标准差($\bar{x}\pm s$)表示,组间比较采用成组设计定量资料独立样本 *t* 检验;两组性别、部位等定性资料比较采用 χ^2 检验。以 $P < 0.05$ 为差异有统计学意义。

2 结果

2.1 术后随访情况

两组患者均获得随访,时间 12~16 个月,随访期间无失访及死亡者。患者术后 1、12 个月随访复查 X 线及行髋关节功能评分。DSA 组出现 1 例伤口脂肪

液化,经换药后愈合。PLA 组出现 2 例伤口感染,经抗感染、清创换药等处理后愈合;1 例术后脱位,予以手法复位、卧床 4 周后未再出现脱位;1 例肌间静脉血栓,经抗凝治疗后痊愈。两组间并发症比较,差异无统计学意义($\chi^2=0.860, P=0.354$)。

2.2 围手术期相关指标比较

DSA 组手术时间、切口长度、初次下地时间、住院时间均短于 PLA 组($P < 0.05$);DSA 组术中失血量少于 PLA 组($P < 0.05$)。见表 2。

2.3 Harris 评分比较

两组患者术前 Harris 评分比较,差异无统计学意义($P > 0.05$);但在术后 1 个月 DSA 组 Harris 评分中功能评分和总分高于 PLA 组($P < 0.05$);术后 12 个月,两组 Harris 评分比较,差异无统计学意义($P > 0.05$)。见表 3。

3 讨论

髋部骨折是老年患者最常见的骨折之一,据估计,到 2050 年每年发生的髋部骨折将达到 450 万例^[13]。因此,骨科医生找到降低此类骨折并发症发生率和患者死亡率的外科手术治疗方法至关重要^[14]。在髋关节置换手术中,后外侧入路是最受欢迎的,因

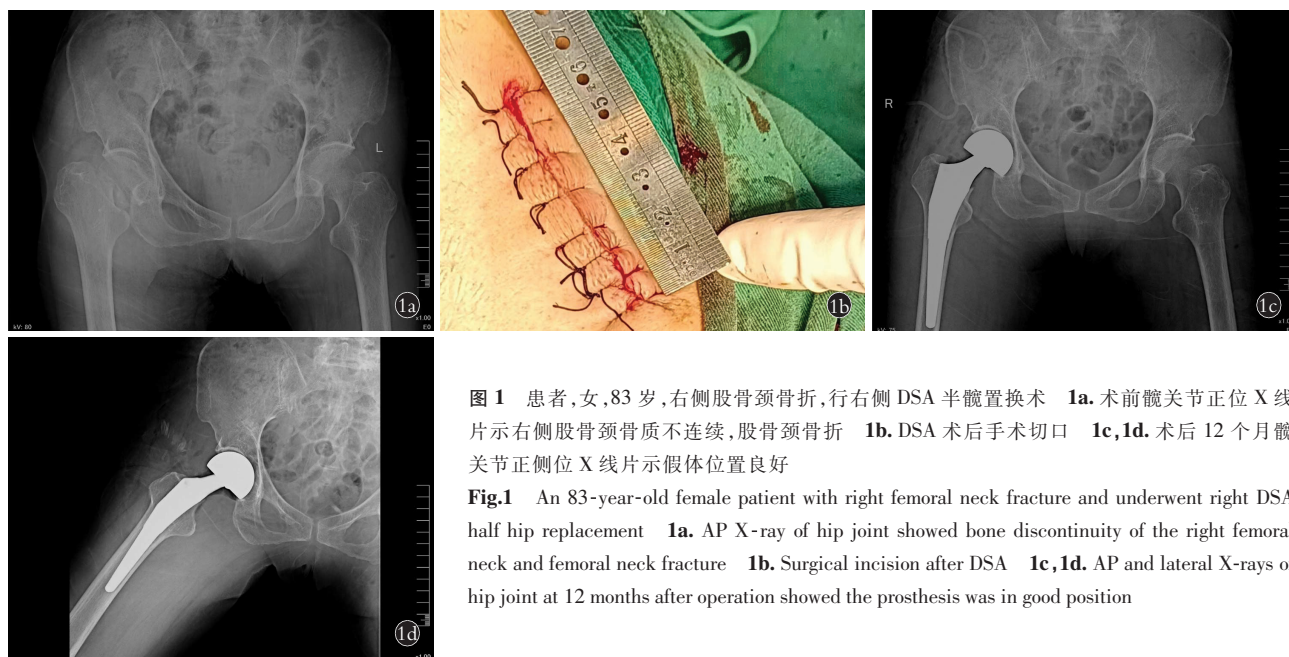


图 1 患者,女,83 岁,右侧股骨颈骨折,行右侧 DSA 半髋置换术 1a. 术前髋关节正位 X 线片示右侧股骨颈骨质不连续,股骨颈骨折 1b. DSA 术后手术切口 1c,1d. 术后 12 个月髋关节正侧位 X 线片示假体位置良好

Fig.1 An 83-year-old female patient with right femoral neck fracture and underwent right DSA half hip replacement 1a. AP X-ray of hip joint showed bone discontinuity of the right femoral neck and femoral neck fracture 1b. Surgical incision after DSA 1c,1d. AP and lateral X-rays of hip joint at 12 months after operation showed the prosthesis was in good position

表 2 两组老年股骨颈骨折患者围手术期相关指标比较($\bar{x}\pm s$)

Tab.2 Comparison of perioperative related indicators between two groups of elderly patients with femoral neck fracture($\bar{x}\pm s$)

组别	例数	手术时间/min	切口长度/cm	术中失血量/ml	初次下地时间/d	住院时间/d
DSA 组	36	79.41±17.39	8.33±2.69	138.46±71.58	3.04±0.95	8.70±1.89
PLA 组	36	98.45±26.58	11.18±1.33	173.51±87.17	4.52±1.10	10.67±2.35
<i>t</i> 值		-22.582	-37.285	-11.817	-7.827	-24.717
<i>P</i> 值		<0.001	<0.001	<0.001	<0.001	<0.001

表 3 两组老年股骨颈骨折患者手术前后 Harris 评分比较($\bar{x}\pm s$)

Tab.3 Comparison of Harris scores before and after surgery between two groups of elderly patients with femoral neck fracture($\bar{x}\pm s$)

		单位:分					
组别	例数	疼痛			功能		
		术前	术后 1 个月	术后 12 个月	术前	术后 1 个月	术后 12 个月
DSA 组	36	13.16±5.14	39.32±4.03	41.52±2.08	15.50±3.69	40.88±2.66	41.16±1.89
PLA 组	36	11.55±4.79	38.40±3.85	41.25±1.18	15.16±3.65	38.27±4.34	40.38±2.03
<i>t</i> 值		0.972	0.698	0.562	0.272	2.174	1.194
<i>P</i> 值		0.338	0.490	0.578	0.787	0.037	0.241

组别	例数	畸形			关节活动度		
		术前	术后 1 个月	术后 12 个月	术前	术后 1 个月	术后 12 个月
DSA 组	36	3.17±0.51	3.65±0.31	3.75±0.25	2.93±0.43	4.09±0.69	4.31±0.55
PLA 组	36	2.92±0.46	3.61±0.29	3.70±0.23	3.02±0.44	3.84±0.51	4.29±0.31
<i>t</i> 值		1.563	0.449	0.625	-0.612	1.198	0.148
<i>P</i> 值		0.127	0.659	0.536	0.544	0.239	0.883

组别	例数	总分		
		术前	术后 1 个月	术后 12 个月
DSA 组	36	34.05±3.02	86.33±2.80	90.06±2.26
PLA 组	36	32.94±2.07	83.78±3.57	89.88±1.64
<i>t</i> 值		1.288	2.386	0.253
<i>P</i> 值		0.207	0.023	0.802

为它提供了髌臼和股骨的良好暴露,但也存在因肌肉软组织广泛剥离导致的术后疼痛与假体易脱位等问题。随着微创外科的发展和手术器械的改进催生了多种新的后方手术入路,同时对于高龄且合并症较多的患者,采用半髌置换损伤相对较小,不失为一种合适的选择。DSA 保留了髂胫束和外旋肌群,减少了对臀小肌和阔筋膜张肌的破坏,有助于减少术后疼痛,改善功能恢复,更好地恢复髌关节生物力学。通过外旋肌群进行有限的剥离也可能有助于改善术后步态,增加髌关节的稳定性,并降低脱位的风险。研究证实 DSA 入路可减少医源性关节周围软组织损伤^[15]。SuperPATH 入路与 DSA 入路相仿,通过梨状肌和臀小肌间隙进入关节囊,术中无须脱位即可进行股骨侧操作,同样能够有效保留髌关节周围软组织,减少对关节囊的损伤^[16]。但此入路需要借助特定器械才能完成,应用范围较为局限,而 DSA 入路相较 SuperPATH 入路对手术器械的要求低,可以使用国内外不同厂家的假体,给患者提供了多种选择,使用的普及性更高。

本研究验证了 DSA 相较于 PLA 在早期临床疗效上具有明显优势:(1)DSA 的手术时间与住院时间更短、术中出血量更少,这与较少的软组织剥离密切相关,研究结果同 LEROY 等^[17]和 LEONARD 等^[18]报道结果相似,同时 SILJANDER 等^[6]通过对 5 341 例直接前入路(direct anterior approach,DAA)、DSA、

PLA 三种手术入路的比较,发现 DSA 入路手术时间最短,DAA 手术时间最长,DAA 和 DSA 组的住院时间比 PLA 组更短,三种入路术后早期并发症发生率差异无统计学意义。(2)DSA 术后 Harris 评分更高,且在术后 1 个月表现更为明显。PENENBERG 等^[19]对 250 例接受 DSA 髌关节置换手术的患者进行了至少 2 年的随访,发现 Harris 髌关节评分由术前的 47.71 分改善到术后 3~6 个月的 95.6 分,这与笔者的研究结果相似。关于 DSA 的学习曲线问题,文献报道的结果不尽相同。RASULI 等^[20]报道其学习曲线为 40 例,EZZIBDEH 等^[21]报道 DSA 学习曲线少于 20 例,DUIJNISVELD 等^[22]报道此手术入路无可测量的学习曲线,也不会增加并发症。笔者的经验是对于熟悉 PLA 的关节外科医生来说,开展 DSA 的学习曲线很短,在 5 例左右即可熟悉掌握。

本研究的不足之处:第一,目前国内对外对 DSA 的研究主要集中在全髌关节置换中,鲜有其在半髌置换中应用的文献和报道,可提供的参考资料与数据较少;第二,仅报道了两种入路的早期临床疗效,中长期结果仍需要进一步的随访;第三,本研究纳入的病例数有限,可能影响数据的准确性和手术并发症的观察。

参考文献

[1] CHANG J Z,XIAO Y P,LI L,et al. The efficacy of dynamic compression locking system vs. dynamic hip screw in the treatment of

- femoral neck fractures;a comparative study[J]. *BMC Musculoskelet Disord*,2022,23(1):661.
- [2] MEERMANS G,KONAN S,DAS R,et al. The direct anterior approach in total hip arthroplasty:a systematic review of the literature[J]. *Bone Joint J*,2017,99-B(6):732-740.
- [3] MORGAN P. What's new in hip replacement[J]. *J Bone Joint Surg Am*,2022,104(18):1599-1604.
- [4] MILLER L E,GONDUSKY J S,BHATTACHARYYA S,et al. Does surgical approach affect outcomes in total hip arthroplasty through 90 days of follow-up? A systematic review with meta-analysis[J]. *J Arthroplasty*,2018,33(4):1296-1302.
- [5] ROGER D J,HILL D. Minimally invasive total hip arthroplasty using a transpiriformis approach;a preliminary report[J]. *Clin Orthop Relat Res*,2012,470(8):2227-2234.
- [6] SILJANDER M P,WHALEY J D,KOUEITER D M,et al. Length of stay, discharge disposition, and 90-day complications and revisions following primary total hip arthroplasty:a comparison of the direct anterior, posterolateral, and direct superior approaches[J]. *J Arthroplasty*,2020,35(6):1658-1661.
- [7] 冯宾,王英杰,朱威,等. 直接上方入路与后外侧入路全髋关节置换术早期临床疗效的随机对照研究[J]. *中华骨与关节外科杂志*,2021,14(5):399-404.
FENG B,WANG Y J,ZHU W,et al. Comparison of early clinical outcome between direct superior approach and posterolateral approach in total hip arthroplasty:a randomized controlled study[J]. *Chin J Bone Jt Surg*,2021,14(5):399-404. Chinese.
- [8] 邱贵兴,裴福兴,胡俊明,等. 中国骨质疏松性骨折诊疗指南(全文)(骨质疏松性骨折诊断及治疗原则)[J]. *中华关节外科杂志(电子版)*,2015,9(6):795-798.
QIU G X,PEI F X,HU Z M,et al. Guidelines for diagnosis and treatment of osteoporotic fractures in China (full text)(principles of diagnosis and treatment of osteoporotic fractures)[J]. *Chin J Jt Surg Electron Ed*,2015,9(6):795-798. Chinese.
- [9] 中华医学会骨科学分会创伤骨科学组,中国医师协会骨科医师分会创伤专家工作委员会. 成人股骨颈骨折诊治指南[J]. *中华创伤骨科杂志*,2018,20(11):921-928.
TRAUMA ORTHOPEDICS GROUP OF ORTHOPEDICS BRANCH OF CHINESE MEDICAL ASSOCIATION,TRAUMA EXPERT WORKING COMMITTEE OF ORTHOPEDICS BRANCH OF CHINESE MEDICAL DOCTOR ASSOCIATION. Guidelines for diagnosis and treatment of adult femoral neck fractures[J]. *Chin J Orthop Trauma*,2018,20(11):921-928. Chinese.
- [10] GARDEN R S. Stability and union in subcapital fractures of the femur[J]. *J Bone Joint Surg Br*,1964,46:630-647.
- [11] KAYANI B,KONAN S,TAHMASSEBI J,et al. The direct superior approach versus posterior approach for total hip arthroplasty:study protocol for a prospective double-blinded randomised control trial[J]. *Trials*,2020,21(1):546.
- [12] 邓闽军,孙振国,闵继康,等. 生物型加长柄关节置换治疗高龄股骨转子间不稳定骨折的中期疗效分析[J]. *中国骨伤*,2020,33(4):322-326.
DENG M J,SUN Z G,MIN J K,et al. Medium term efficacy of bio lengthened stem arthroplasty in the treatment of unstable intertrochanteric femoral fractures in elderly patients[J]. *China J Orthop Traumatol*,2020,33(4):322-326. Chinese.
- [13] SCHWARZ G M,HAJDU S,WINDHAGER R,et al. The top fifty most influential articles on hip fractures[J]. *Int Orthop*,2022,46(10):2437-2453.
- [14] DAVIS R A,HENNINGSSEN J D,HUFF S,et al. Primary hemiarthroplasty for the treatment of basicervical femoral neck fractures[J]. *Cureus*,2022,14(5):e25210.
- [15] AMANATULLAH D F,MASINI M A,ROGER D J,et al. Greater inadvertent muscle damage in direct anterior approach when compared with the direct superior approach for total hip arthroplasty[J]. *Bone Joint J*,2016,98-B(8):1036-1042.
- [16] DELLA TORRE P K,FITCH D A,CHOW J C. Supercapsular percutaneously-assisted total hip arthroplasty:radiographic outcomes and surgical technique[J]. *Ann Transl Med*,2015,3(13):180.
- [17] LEROY T E,HAYDEN B L,DESMARAIS J,et al. Early outcome comparison of the posterior approach and the superior approach for primary total hip arthroplasty[J]. *Arthroplast Today*,2020,6(3):508-512.
- [18] LEONARD H J,OHLY N E. Direct superior approach for total hip arthroplasty[J]. *Bone Joint J*,2021,103-B(3):500-506.
- [19] PENENBERG B L,BOLLING W S,RILEY M. Percutaneously assisted total hip arthroplasty (PATH):a preliminary report[J]. *J Bone Joint Surg Am*,2008,90(Suppl 4):209-220.
- [20] RASULI K J,GOFTON W. Percutaneously assisted total hip (PATH) and Supercapsular percutaneously assisted total hip (SuperPATH) arthroplasty:learning curves and early outcomes[J]. *Ann Transl Med*,2015,3(13):179.
- [21] EZZIBDEH R M,BARRETT A A,ARORA P,et al. Learning curve for the direct superior approach to total hip arthroplasty[J]. *Orthopedics*,2020,43(4):e237-e243.
- [22] DUIJNISVELD B J,VAN DEN HOUT J A A M,WAGENMAKERS R,et al. No learning curve of the direct superior approach in total hip arthroplasty[J]. *Orthop Surg*,2020,12(3):852-860.

(收稿日期:2023-5-26 本文编辑:王玉蔓)