

- [43] Del Vecchio JJ, Ghioldi ME, Uzair AE, et al. Percutaneous, intra-articular, chevron osteotomy (PeICO) for the treatment of hallux valgus: a cadaveric study [J]. *Foot Ankle Int*, 2019, 40 (5): 586–595.
- [44] Malagelada F, Sahirad C, Dalmau-Pastor M, et al. Minimally invasive surgery for hallux valgus: a systematic review of current surgical techniques [J]. *Int Orthop*, 2018, 43 (3): 625–637.
- [45] 耿翔, 王之枫, 王晨, 等. 微创 Chevron 合并外侧软组织松解治疗轻中度拇外翻畸形的短期疗效分析 [J]. *中国骨伤*, 2022, 35 (9): 830–835.
GENG X, WANG ZF, WANG C, et al. Short-term results of minimally invasive Chevron osteotomy with lateral soft tissue release in treating mild to moderate hallux valgus [J]. *Zhongguo Gu Shang/China J Orthop Trauma*, 2022, 35 (9): 830–835. Chinese with abstract in English.
- [46] Baravarian B, Ben-Ad R. Revision hallux valgus: causes and correction options [J]. *Clin Podiatr Med Surg*, 2014, 31 (2): 291–298.
- [47] Kilmartin TE, O’Kane C. Combined rotation scarf and Akin osteotomies for hallux valgus: a patient focussed 9 year follow-up of 50 patients [J]. *J Foot Ankle Res*, 2010, 2: 1–12.
- [48] McBride ED. The conservative operation for “bunions” end results and refinements of technic [J]. *J Am Med Assoc*, 1935, 105 (15): 1164–1168.

(收稿日期: 2022-11-04 本文编辑: 李宜)

· 临床研究 ·

两种方法整复合并 Hill-Sacks 损伤的难复性肩关节喙突下脱位

张如意, 云才, 杨涛, 张易, 朱建华, 刘峰, 张立超, 苏鹏

(首都医科大学石景山教学医院北京市石景山医院骨创伤科, 北京 100043)

【摘要】 目的: 评价对抗牵引法整复合并 Hill-Sacks 损伤的难复性肩关节喙突下脱位的临床疗效。方法: 回顾性分析 2013 年 12 月至 2020 年 6 月收治的 56 例合并 Hill-Sacks 损伤的难复性肩关节前脱位患者, 脱位类型均为喙突下脱位。在肩关节腔注射麻醉下分别采用对抗牵引法(试验组)和传统 Hippocrates 法(对照组)进行复位, 各 28 例。其中试验组男 11 例, 女 17 例; 年龄(61.95±19.32)岁; 左侧 9 例, 右侧 19 例。对照组男 12 例, 女 16 例; 年龄(63.13±12.75)岁; 左侧 11 例, 右侧 17 例。治疗前后分别对两组疗效进行评价, 包括复位成功率、复位时长、复位成功距离受伤时间、并发症和功能恢复情况(肩关节 Constant 评分)。结果: 试验组和对照组复位成功率分别为 92.86%(26/28)和 67.86%(19/28), 差异有统计学意义($P < 0.05$); 单纯复位时长分别为(4.25±2.13) min 和(6.31±1.69) min, 差异有统计学意义($P < 0.05$); 复位成功距离受伤时间分别为(9.16±0.94) h 和(8.94±1.31) h, 差异无统计学意义($P > 0.05$)。试验组无血管神经损伤和骨折等并发症发生, 对照组 2 例腋神经损伤, 1 例肱骨头骨折。试验组和对照组肩关节 Constant 评分分别为(92.34±5.62)分和(90.91±4.73)分, 差异无统计学意义($P > 0.05$)。结论: 采用肩关节腔注射麻醉下对抗牵引法整复合并 Hill-Sacks 损伤的难复性肩关节喙突下脱位的成功率高, 并发症相对较少。

【关键词】 肩关节前脱位; 喙突下脱位; Hill-Sacks 损伤; 对抗牵引法; Hippocrates 法

中图分类号: R684.7

DOI: 10.12200/j.issn.1003-0034.2022.12.002

开放科学(资源服务)标识码(OSID):



Countertraction method for reduction of irreducible subcoracoid dislocation of the shoulder joint with Hill-Sacks lesion ZHANG Ru-yi, YUN Cai, YANG Tao, ZHANG Yi, ZHU Jian-hua, LIU Feng, ZHANG Li-chao, and SU Peng. Department of Orthopaedic Trauma, Shijingshan Teaching Hospital of Capital Medical University, Beijing Shijingshan Hospital, Beijing 100043, China

ABSTRACT Objective: To investigate clinical outcomes of countertraction method in treating irreducible subcoracoid dislocation of shoulder joint combined with Hill-Sacks injury. **Methods:** A total of 56 patients with irreducible subcoracoid dislocation of the shoulder joint combined with Hill-Sacks injury admitted from December 2013 to June 2020 were retrospectively analyzed. Under the anesthesia of shoulder joint cavity injection, the reduction was performed by using anti-traction method (experimental group) and traditional Hippocrates method (control group), 28 cases in each group. There were 11 males and 17

通讯作者: 张如意 E-mail: zhangry301@hotmail.com

Corresponding author: ZHANG Ru-yi E-mail: zhangry301@hotmail.com

females in experimental group, with an average age of (61.95±19.32) years old, 9 cases on the left side, and 19 cases on the right side. Twelve males and 16 females in control group, with an average age of (63.13±12.75) years old, 11 cases on the left side, 17 cases on the right side. The curative effects between two groups were evaluated before and after operation, including the success rate of reduction, the duration of reduction, the distance from successful reduction to injury, complications and functional rehabilitation (Constant score of shoulder joint). **Results:** The success rates of reduction in experimental group and control group were 92.86% (26/28) and 67.86% (19/28), respectively, and the difference was statistically significant ($P < 0.05$). The duration of simple reduction was (4.25±2.13) min and (6.31±1.69) min, the difference was statistically significant ($P < 0.05$); the time from successful reduction to injury was (9.16±0.94) h and (8.94±1.31) h, respectively, with no significant difference ($P > 0.05$). There were no complications such as vascular nerve injury and fracture in experimental group, 2 cases of axillary nerve injury and 1 case of humeral head fracture in control group. Constant scores of shoulder joint between experimental group and control group were (92.34±5.62) points and (90.91±4.73) points, respectively, with no significant difference ($P > 0.05$). **Conclusion:** For patients with irreducible subcoracoid dislocation of the shoulder joint with Hill-Sacks injury, the countertraction method under anesthesia of the shoulder joint cavity achieved a higher success rate and few complications.

KEYWORDS Anterior dislocation of the shoulder; Subcoracoid dislocation; Hill-sachs lesion; Countertraction method; Hippocrates

肩关节喙突下脱位是肩关节前脱位中最常见的一种类型, 占比可高达 92%^[1]。此类型脱位常合并 Hill-Sacks 损伤, 尤其好发于中老年骨质疏松患者人群, 损伤严重时可出现肱骨大结节骨折(约占 15%)^[1]。闭合手法复位难度较大, 且复位过程中常发生医源性骨折^[2]。因此, 合并 Hill-Sacks 损伤的喙突下肩关节前脱位也是难复性肩关节中最常见的一个类型^[3]。目前文献报道的复位方法有 Hippocrates 法、坐位杠杆法、吴门屈曲外旋法等, 各有优劣^[4-6]。本研究回顾性分析自 2013 年 12 月至 2020 年 6 月收治的 56 例合并 Hill-Sacks 损伤的难复性肩关节前脱位患者, 入院后在肩关节腔注射麻醉下随机采用对抗牵引法和 Hippocrates 法进行复位, 现将两种复位方法的临床疗效比较汇报如下。

1 资料与方法

1.1 病例选择

诊断标准: 有明确的外伤史, 结合患者体征和影像学检查显示为肩关节前脱位, 且入院前均进行了 2 次以上的手法复位, 未获得成功, 属于难复性肩关节前脱位; 根据肩关节 CT 扫描确诊为合并 Hill-Sacks 损伤的肩关节喙突下脱位。

纳入标准: 急性肩关节脱位; 通过 X 线诊断为

肩关节喙突下脱位; 通过 CT 诊断为肩关节喙突下脱位合并有 Hill-Sacks 损伤; 告知复位风险并签署知情同意书。

排除标准: 合并大结节骨折、肱骨近端骨折、肩胛骨骨折、锁骨骨折; 合并同侧肋骨骨折; 合并有血管神经损伤; 先天性肩关节或上肢发育不良、肩关节畸形, 及肩关节其他手术史; 合并严重心脑血管等内科基础病; 依从性差, 不能满足定期功能康复及随访。

1.2 临床资料

本研究共纳入 56 例患者, 均为新鲜的初次肩关节前脱位。其中 28 例采用肩关节腔注射麻醉下对抗牵引法进行复位(试验组), 另外 28 例在同样麻醉下行 Hippocrates 法复位(对照组)。两组患者术前一般资料比较差异无统计学意义($P > 0.05$), 具有可比性。见表 1。

1.3 治疗方法

1.3.1 试验组 患者坐位行肩关节腔注射麻醉(1%利多卡因 20 ml), 10 min 后取仰卧位, 避免患者在无麻醉状态下变换体位时增加痛苦。术者立于患者患侧, 用双手握住患肢的腕手部, 顺势(对外展角度和上肢内外旋不做要求)对患肢沿其长轴进行牵引, 牵引时维持肩关节前屈 15°~20°, 且在牵引初期

表 1 两组初次肩关节脱位患者术前一般资料比较

Tab.1 Comparison of preoperative general data of patients with irreducible subcoracoid dislocation of the shoulder joint between two groups

组别	例数	性别(例)		年龄($\bar{x} \pm s$, 岁)	侧别(例)		受伤至初次尝试复位时间($\bar{x} \pm s$, h)	入院前尝试复位次数($\bar{x} \pm s$, 次)
		男	女		左侧	右侧		
试验组	28	11	17	61.95±19.32	9	19	4.01±0.69	2.11±0.26
对照组	28	12	16	63.13±12.75	11	17	3.94±0.83	2.09±0.31
检验值		$\chi^2=1.814$		$t=1.563$	$\chi^2=4.139$		$t=0.275$	$t=0.916$
P 值		0.656		0.077	0.071		3.149	0.213

不做任何的内外旋转，以免在未解锁骨性交锁前进行此操作增加患者痛苦；助手用床单绕患者腋下于健侧行对抗牵引，对抗牵引的着力点在患者胸壁上。随着牵引力量和维持时长增加，术者适当内外旋患肢，观察患者有无明显的痛苦表情以判断是否解锁，解锁后逐渐外旋并外展患肢至 45°，维持对抗牵引 3 min，此时适度内收、内旋，可听到肩关节弹响、触及肱骨头弹跳感，杜加氏征阴性，提示复位成功。

1.3.2 对照组 麻醉方法同试验组，麻醉成功后在患者腋窝垫棉垫，术者立于患者患侧，用同侧足跟置于患者的腋窝(尽量贴近胸壁)，同时用双手握住患者腕手部行外展外旋位牵引，足跟顶住腋下形成反牵引力(图 1)，维持牵引 3~4 min 后缓慢内收、内旋上肢，肱骨头经关节囊前方的破口滑入肩盂内，听到弹响声后提示复位成功。内收内旋操作时注意观察患者的表情变化，如果患者症状加重，说明牵引不够充分，需继续维持牵引。

1.3.3 复位标准 方肩畸形消失；肩关节疼痛明显缓解，弹性固定解除；Dugas 征阴性；X 线片检查示肩盂关节对位良好。

1.3.4 复位后处理 复位后患肩于内收内旋位、肘关节功能位贴胸悬吊固定 3 周，固定期间可行肘关节和腕手关节的功能锻炼。3 周后解除悬吊固定，开始进行肩关节的功能康复锻炼，术后 6 周评价肩关节功能恢复情况。

1.4 观察项目与方法

观察两组患者的复位成功率、单纯复位时长、复位并发症和 Constant 评分^[6]。其中单纯复位时长指从复位牵引开始至听到肱骨头复位弹响声的时间；复位并发症指在复位中和复位后出现的医源性骨折及神经血管损伤；Constant 评分评价复位后 6 周时患者肩关节功能的恢复情况。

肩关节 Constant 评分系统从疼痛(15 分)，日常生活活动(20 分)，主动活动范围(40 分)，肌力(25 分)4 方面，总分 100 分；90~100 分为优，80~89 分为良，70~79 分为可，70 分以下为差。

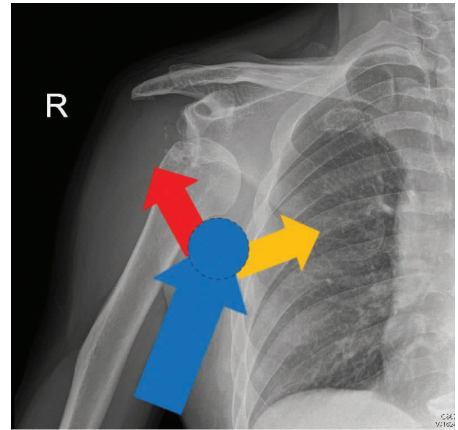


图 1 Hippocrates 法中对抗牵引力的着力点位置在胸壁和肱骨头之间，其中蓝色圆代表足跟的位置，蓝色箭头代表足跟对抗前臂牵引发力的方向，红色箭头代表足跟对抗力在肱骨头方向上的分力，黄色箭头代表在胸壁上的分力

Fig.1 In Hippocrates, the focal point for resistance to traction is between chest wall and humerus head. The blue circle represents the position of the heel, the blue arrow represents the direction of heel against forearm traction, the red arrow represents portion of heel against humerus head, and the yellow arrow represents portion of chest wall

1.5 统计学处理

采用 SPSS 20.0 软件进行统计学分析，定性资料(性别、侧别、复位成功率和并发症发生率)比较采用 χ^2 检验；符合正态分布的定量资料以均数±标准差($\bar{x} \pm s$)表示，采用成组设计定量资料的 *t* 检验。以 $P < 0.05$ 为差异有统计学意义。

2 结果

2.1 两组手术后各项观测指标比较

两组术后治疗结果见表 2。试验组的复位成功率高于对照组($\chi^2=5.543, P=0.044$)；试验组中 2 例改为静脉麻醉下对抗牵引法复位获得成功，其中 1 例是患者肌肉过于发达，另 1 例是患者高度紧张无法配合复位。对照组中 5 例改为对抗牵引法复位成功，3 例改为静脉麻醉下 Hippocrates 法复位成功。试验组患者无血管神经损伤和骨折等并发症发生；对照组 2 例腋神经损伤患者在 3 个月后康复，1 例出现

表 2 两组初次肩关节脱位患者术后治疗结果比较

Tab.2 Comparison of postoperative treatment result of patients with irreducible subcoracoid dislocation of shoulder joint between two groups

组别	例数	单纯复位时长 ($\bar{x} \pm s$, min)	复位成功距受伤时间 ($\bar{x} \pm s$, h)	Constant 评分 ($\bar{x} \pm s$, 分)	复位成功 [例(%)]	发生并发症 [例(%)]
试验组	28	4.25±2.13	9.16±0.94	92.34±5.62	26(92.86)	0
对照组	28	6.31±1.69	8.94±1.31	90.91±4.73	19(67.86)	3(10.71)
检验值		<i>t</i> =5.216	<i>t</i> =0.273	<i>t</i> =0.262	$\chi^2=5.543$	$\chi^2=3.170$
<i>P</i> 值		<0.001	3.152	1.037	0.044	0.236

肱骨头骨折改为切开复位内固定；但两组并发症发生率比较,差异无统计学意义($\chi^2=3.170, P=0.236$)。试验组单纯复位时长小于对照组($t=5.216, P<0.001$)；而复位成功距受伤时间两组比较差异无统计学意义($t=0.273, P=3.152$)。

2.2 两组肩关节 Constant 评分比较

两组复位后 6 周时肩关节 Constant 各项评分结果见表 3, 两组总分比较, 差异无统计学意义 ($P>0.05$)。典型病例见图 2。

3 讨论

肩关节前脱位在参与体育活动的年轻男性中发

生率最高,其次是遭受低能量损伤的老年女性^[7],发病率可高达 96%~98%^[8]。其中喙突下脱位在肩关节前脱位的占比为 60%~90%,而在难复性肩关节前脱位中的占比更高^[1,4-6]。难复性肩关节前脱位是指采用常规复位手法很难整复成功的肩关节前脱位,类型多为陈旧性脱位或特殊类型的新鲜脱位,可能需要切开复位的前脱位等^[9]。而当前对难复性肩关节前脱位定义是:脱位至首次尝试复位的时间间隔不超过 2 d,且经历过 2 次及以上的门急诊复位,无论采取何种复位方法最终均未复位成功的肩关节前脱位^[3]。流行病学调查显示:肩关节前脱位中遭受低能

表 3 两组初次肩关节脱位患者复位后 6 周时肩关节 Constant 评分比较($\bar{x}\pm s$, 分)

Tab.3 Comparison of Constant scores of patients with irreducible subcoracoid dislocation of shoulder joint between two groups($\bar{x}\pm s$, score)

组别	例数	疼痛	日常生活活动	主动活动	肌力	总分
试验组	28	13.68±2.13	18.26±3.42	37.14±3.52	23.59±2.29	92.34±5.62
对照组	28	13.51±1.95	17.96±3.37	36.75±2.95	22.78±1.83	90.91±4.73*

注:与试验组比较, * $t=0.262, P=1.037$

Note: Compared with experimental group, * $t=0.262, P=1.037$

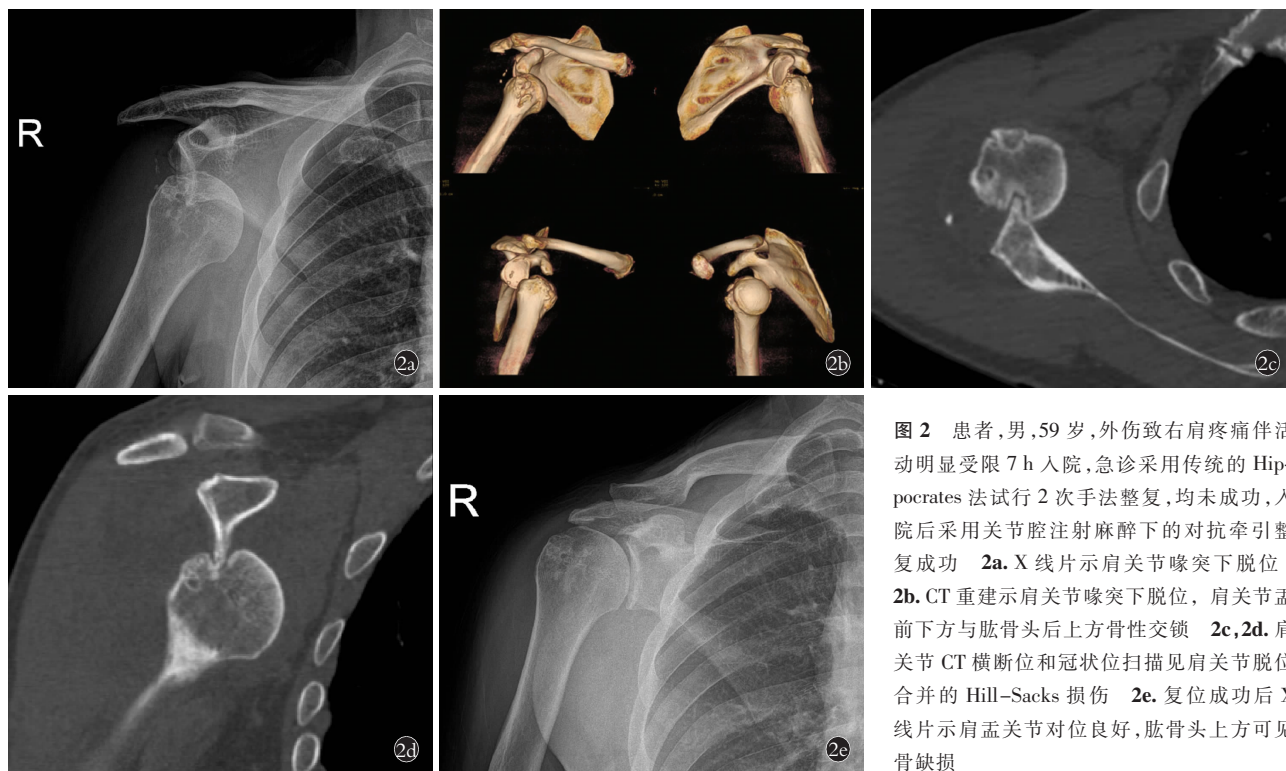


图 2 患者,男,59 岁,外伤致右肩疼痛伴活动明显受限 7 h 入院,急诊采用传统的 Hippocrates 法试行 2 次手法整复,均未成功,入院后采用关节腔注射麻醉下的对抗牵引整复成功 2a. X 线片示肩关节喙突下脱位 2b. CT 重建示肩关节喙突下脱位,肩关节孟前方与肱骨头后上方骨性交锁 2c,2d. 肩关节 CT 横断位和冠状位扫描见肩关节脱位合并的 Hill-Sacks 损伤 2e. 复位成功后 X 线片示肩孟关节对位良好,肱骨头上方可见骨缺损

Fig.2 A 59-year-old male patient was admitted to hospital with right shoulder pain and significant limitation of movement for 7 hours caused by trauma. After two attempts of maneuver by Hippocrates in emergency department, both attempts were unsuccessful 2a. X-ray showed subcoracoid dislocation of shoulder 2b. CT reconstruction showed subcoracoid dislocation of shoulder, osteolocking occurred in anterior lower part of shoulder glenoid and posterior upper part of humeral head 2c,2d. CT scans on transverse and coronal of the shoulder showed shoulder dislocation with Hill-Sacks lesion 2e. X-ray showed good alignment of shoulder joint after successful reduction and bone defect over the humeral head

量损伤的老年人在难复性前脱位患者中的占比相对较高,尤其是喙突下前脱位常合并 Hill-Sacks 损伤^[7,10],且在整复过程中常因方法不当发生医源性骨折^[2]。Hill-Sacks 损伤是由美国放射科医生 Sack 首次于 1940 年在 X 线片上发现并命名的一种损伤,好发于习惯性肩关节脱位患者和老年骨质疏松患者。发病机制是肩关节脱位损伤时锐利的肩关节孟前下缘撞击骨质疏松的肱骨头颈的后上方,导致后者发生压缩骨折,撞击严重或者有其他外在暴力时则引起大结节骨折。影像学表现为肱骨头颈后上方的沟槽状骨缺损(图 2),文献^[11]报道其在肩关节前脱位的发生率为 47%~70%。这与肩关节喙突下脱位的发生率相似,因此肩关节发生孟下前脱位时一定要警惕 Hill-Sacks 损伤,尤其是老年骨质疏松患者^[6]。CT 检查能极大地提高 Hill-Sacks 损伤的诊断阳性率,但目前我国急诊肩关节脱位的术前检查尚未将肩关节 CT 作为常规检查,降低了喙突下肩关节前脱位合并 Hill-Sacks 损伤的确诊率。

此类型脱位的手法复位关键在于如何将发生 Hill-Sacks 损伤时的肩关节孟和肱骨头安全解锁,因此复位前的对抗牵引至关重要。目前国内急诊室针对肩关节脱位的复位法仍以传统的 Hippocrates 法为主流,且诊断和复位操作多由骨科低年资住院医师承担。这就极大地增加了复位失败率和肩关节周围骨折(肱骨解剖颈骨折、肱骨外科颈骨折和肱骨干骨折)并发症的发生率^[2,12]。但当前针对合并 Hill-Sacks 损伤的喙突下肩关节前脱位尚无明确推荐的闭合复位方法。文献^[7]报道针对肩关节前脱位的闭合手法复位方法众多,大致可分为 3 大类:一是牵引法(对抗牵引法和 Stimson 法为代表),二是杠杆法(Kocher 法和 Milch 法为代表),三是肩胛骨复位法。常用的有经典的 Hippocrates 法(手牵足蹬法)、对抗牵引法(牵引推拿法)、椅背复位法、Kocher 法(牵引回旋复位法)等,各有优劣,复位成功率为 70%~95%^[13]。既往多数学者将传统的 Hippocrates 法归类为牵引复位方法中,但笔者认为 Hippocrates 法应该同时采用了第一类和第二类方法,而对抗牵引法则单纯属于第一大类。两组复位方法对抗力的着力点不同,Hippocrates 法是在胸壁和肱骨头之间,而对抗牵引法仅在胸壁。前者的抵抗力有将肱骨头向外推挤的趋势,因此持续增加的牵引力也造成了股骨头后上方的 Hill-Sacks 损伤向内侧挤压肩关节孟的前下方,骨质之间的压缩造成患者的疼痛进一步加重,导致了解锁的难度加大,形成了恶性循环(图 1)。而后的对抗力量主要集中在胸壁上,牵引初期对上肢的外展角度不做要求,顺势牵引即可,同时不做任

何的内外旋转;持续牵引 3 min 后(用于对抗患者的肌肉痉挛),适度外展和外旋(操作过程中观察患者的表情变化,同时感觉内外旋的阻力),维持牵引下内旋,圆滑的肱骨头可顺势滑进肩关节孟窝,可听到弹响,触及弹跳感,此时完全内收内旋,杜加氏征阴性,表明复位成功。该方法成功的关键是在持续对抗牵引的基础上适度外展外旋,然后内收内旋肩关节。个别病例复位困难时,可考虑由另一助手用床单在上臂靠近腋窝处垂直上臂轴线向外侧牵引辅助复位。

本研究肩关节腔注射麻醉下对抗牵引法的复位成功率明显高于传统的 Hippocrates 法。试验组虽有 2 例复位失败改为静脉麻醉下对抗牵引法复位成功,但原因是其中 1 例患者肌肉过于发达,术者和助手无法对抗患者肌肉痉挛的力量;另 1 例是患者高度紧张无法配合复位。而对照组则有 9 例复位失败,其中 5 例改为肩关节腔注射麻醉下对抗牵引法,3 例改为静脉麻醉下 Hippocrates 法后复位成功。究其原因,笔者认为肩关节腔注射麻醉下 Hippocrates 法对抗肌肉痉挛的力量有限,且其对抗牵引的着力点在肱骨头和胸壁之间,实施复位时该力量有将肱骨头向外推挤的分力,导致骨质之间的压缩(Hill-Sacks 损伤)和患者的疼痛加重,反而增加了解锁难度,尤其是在合并 Hill-Sacks 损伤严重需要较大牵引力量时,这就导致了采用 Hippocrates 法复位此类型脱位时难度比较大,成功率比较低;另外 1 例在复位过程中发生肱骨头骨折,分析可能是由于牵引力量不足造成的肩关节孟和肱骨头没有安全解锁,在此基础上想通过杠杆力量而过早的内收内旋导致了医源性骨折;此外,由于伤痛的影响,急诊很难获得患者配合而拍摄理想的肩关节正侧位 X 线片,况且二维成像的 X 线片也很难提供更详细的信息。因此,在复位操作之前,应尽可能地完善术前肩关节 CT 检查,该检查可以进一步明确肩关节脱位的类型,还可以发现肱骨近端隐匿性骨折(Robinson 3b 型-肱骨头外翻压缩分型),也可以发现解剖颈隐性的骨折线^[14-15],减少医源性骨折发生的概率。对照组中还有 2 例患者出现了腋神经损伤,分析原因可能是 Hippocrates 法复位时足跟抵在腋窝卡压造成的,而对抗牵引法的对抗着力点则是在胸壁,避免了腋神经损伤的发生。

综上所述,对于合并 Hill-Sacks 损伤的难复性肩关节喙突下前脱位,可选择肩关节腔注射麻醉下对抗牵引法进行闭合手法复位。该方法可由骨科医生在急诊室或操作室完成,复位成功率高,并发症少。

参考文献

- [1] Maity A, Roy DS, Mondal BC. A prospective randomised clinical trial comparing FARES method with the Eachempati external rota-

- tion method for reduction of acute anterior dislocation of shoulder [J]. *Injury*, 2012, 43: 1066-1070.
- [2] Guo J, Liu Y, Jin L, et al. Size of greater tuberosity fragment: a risk of iatrogenic injury during shoulder dislocation reduction [J]. *Int Orthop*, 2019, 43: 1215-1222.
- [3] 朱坤, 许刚, 叶雨辰, 等. 改良希波克拉底法复位难复性肩关节前脱位 78 例 [J]. *华北理工大学学报(医学版)*, 2020, 22(2): 90-94.
ZHU K, XU G, YE YC, et al. Modified Hippocrates method in reduction of 78 cases of intractable anterior shoulder dislocation [J]. *Hua Bei Li Gong Da Xue Xue Bao (Yi Xue Ban)*, 2020, 22(2): 90-94. Chinese.
- [4] 戴国达, 沈杰枫, 李荣华, 等. 静脉麻醉下采用 Hippocrates 法复位难复性肩关节前脱位 [J]. *临床骨科杂志*, 2021, 21(3): 262.
DAI GD, SHEN JF, LI RH, et al. Reduction of irreducible anterior dislocation of shoulder joint by Hippocrates method under intravenous anesthesia [J]. *Lin Chuang Gu Ke Za Zhi*, 2021, 21(3): 262. Chinese.
- [5] 景元伟, 陆健祖, 陆祖安, 等. 坐位杠杆整复法治疗难复性肩关节前脱位 30 例 [J]. *中国骨伤*, 2011, 24(3): 211-212.
JING YW, LU JZ, LU ZA, et al. Treatment of anterior dislocation of shoulder joint with lever manipulation method: a report of 30 patients [J]. *Zhongguo Gu Shang/China J Orthop Trauma*, 2011, 24(3): 211-212. Chinese with abstract in English.
- [6] 陆斌杰, 陆楨, 沈晓峰. 吴门医派骨伤手法治疗肩关节前脱位 [J]. *中国骨伤*, 2019, 32(12): 1165-1167.
LU BJ, LU Z, SHEN XF. Treatment of anterior glenohumeral dislocations with manual reduction of WU medical school [J]. *Zhongguo Gu Shang/China J Orthop Trauma*, 2019, 32(12): 1165-1167. Chinese with abstract in English.
- [7] Dong H, Jenner EA, Theivendran K. Closed reduction techniques for acute anterior shoulder dislocation: a systematic review and meta-analysis [J]. *Eur J Trauma Emerg Surg*, 2021, 47(2): 407-421.
- [8] Orbach H, Rozen N and Rubin G. New technique for reduction of irreducible anterior glenohumeral shoulder dislocation [J]. *J Int Med Res*, 2020, 48: 300060518811270.
- [9] Lam SJ. Irreducible anterior dislocation of the shoulder [J]. *J Bone Joint Surg Br*, 1966, 48: 132-133.
- [10] Shields DW, Jefferies JG, Brooksbank AJ, et al. Epidemiology of glenohumeral dislocation and subsequent instability in an urban population [J]. *J Shoulder Elbow Surg*, 2018, 27: 189-195.
- [11] 赵喆, 舒衡生, 马宝通. Hill-Sachs 损伤的诊疗现状 [J]. *中国矫形外科杂志*, 2015, 23(18): 1676-1679.
ZHAO Z, SHU HS, MA BT. Current diagnosis and treatment of Hill-Sachs injury [J]. *Zhongguo Jiao Xing Wai Ke Za Zhi*, 2015, 23(18): 1676-1679. Chinese.
- [12] 吴腾飞, 汪方, 王秋根, 等. 复位盂肱关节前脱位时医源性肱骨近端骨折的成因分析和对策 [J]. *中华创伤骨科杂志*, 2016, 1: 86-88.
WU TF, WANG F, WANG QG, et al. Analysis and countermeasures of iatrogenic fracture of proximal humerus following reduction of anterior glenohumeral dislocation [J]. *Zhonghua Chuang Shang Gu Ke Za Zhi*, 2016, 1: 86-88. Chinese.
- [13] Furuhashi R, Kamata Y, Matsumura N, et al. Risk factors for failure of reduction of anterior glenohumeral dislocation without sedation [J]. *J Shoulder Elbow Surg*, 2021, 30: 306-311.
- [14] Robinson CM, Longino D, Murray IR et al. Proximal humerus fractures with valgus deformity of the humeral head: the spectrum of injury, clinical assessment and treatment [J]. *J Shoulder Elbow Surg*, 2010, 19: 1105-1114.
- [15] Wu J, Han Z, Wang Q et al. Inferior displacement of greater tuberosity fracture suggests? an occult humeral neck fracture: a retrospective single-centre study [J]. *Int Orthop*, 2019, 43: 1429-1434.

(收稿日期: 2022-01-18 本文编辑: 连智华)