

· 病例报告 ·

全髋置换治疗髋臼骨折内固定术后异位骨化并股骨头坏死 1 例

唐海¹, 尹纪光²

(1. 山东中医药大学, 山东 济南 250014; 2. 山东中医药大学附属医院, 山东 济南 250014)

关键词 髋臼; 骨化, 异位性; 关节成形术, 置换, 髋; 骨折固定术, 内

中图分类号: R683.3

DOI: 10.12200/j.issn.1003-0034.2021.09.017

开放科学(资源服务)标识码(OSID):



Heterotopic ossification and necrosis of femoral head after internal fixation of acetabular fractures treated with total hip replacement: a case report TANG Hai and YIN Ji-guang*. *Affiliated Hospital of Shandong University of Traditional Chinese Medicine, Jinan 250014, Shandong, China

KEYWORDS Acetabulum; Ossification, heterotopic; Arthroplasty, replacement, hip; Fracture fixation, internal

患者,女,53岁。因“左髋臼骨折内固定术后半年,左髋部活动不利5个月”入院。半年前因车祸于外院住院治疗,髋关节正位X线片示左髋臼前壁骨折(图1a),诊断为“左髋臼骨折”并行左髋臼骨折内固定术,术后恢复良好,左髋臼骨折复位(图1b),术后定期随访。5个月前,无明显诱因出现左髋部偶有疼痛、活动不利,遂来我院就诊。入院时跛行步态,行走、蹲起、上下楼梯困难,伴左下肢沉重无力感。患者无特殊既往病史。查体:左侧髋关节前外侧有一长约18cm纵行切口,愈合好,左侧髋关节疼痛、僵硬和骨性突出,髋关节活动度严重受限,前屈约25°,后伸约10°,内收约30°,外展约20°,并伴有腹股沟疼痛,双下肢轻度肌萎缩,四肢肌张力正常,双下肢肌力4级以上,双下肢足背动脉可触及,远肢端感觉、血运、活动可。左髋Tomas征阳性,“4”字试验阳性。入院后查髋关节正位X线片示:左侧髋臼区骨质见金属内固定影,左侧髋关节周围见骨化样高密度影,股骨近端骨质形态欠规整,密度不均匀,显示BrookerⅣ型异位骨化(图1c);CT及三维重建示桥接异位骨化的侧方和后方范围以及髋关节间隙(图1d,1e,1f,1g)。诊断为“左髋臼骨折内固定术后异位骨化并股骨头坏死”。

入院第4天腰硬联合麻醉下进行手术治疗。患者取右侧卧位,于左髋关节后外侧做切口长约

20cm,依次切开皮肤、皮下组织及深筋膜,纵向切开阔筋膜,锐性和钝性分开,暴露股骨大转子,见大量异位骨化形成的骨赘和瘢痕增生(图1h),测试髋关节活动度差。清除大量骨赘和瘢痕,切开关节囊并切除关节孟唇,保留股骨矩15cm,截断股骨颈,切除股骨头、颈,见左股骨头塌陷、碎裂,坐骨神经被骨赘包围(图1i),逐步清除坐骨神经周围骨赘,暴露坐骨神经并牵开保护(图1j)。依次取出螺钉8枚,重建钢板2块,空心钉1枚。于转子间嵴切断外旋肌群止点,扩大显露髋臼,按外展45°,前倾15°逐级研磨髋臼至直径48mm,显露良好松质骨床,冲洗后,见髋臼骨折后壁未愈合,于白底打压植骨,取直径48mm骨金属多孔髋臼杯,按上述角度以压配方式置入,白底贴合紧密,打入3枚钛合金自攻螺钉以加强固定,置入聚乙烯髋臼衬垫。在股骨上端按前倾15°开髓后,逐级扩大骨髓腔至10号锉,冲洗后,取L10号LCU股骨柄,按上述角度置入,于大转子处行打压植骨。测试软组织张力后,安装32mm标准颈长(-4mm)陶瓷球头,复位关节,测试稳定性与灵活性皆好。清除异位骨化后,髋关节活动度为屈曲110°,外展40°,外旋45°,内旋15°。冲洗切口,分层缝合。术后X线片示假体位置良好(图1k)。术后常规应用抗生素24h,术后2周伤口愈合拆线,嘱患者加大间歇性被动活动度,以防止挛缩复发,并嘱患者住院期间进行踝泵自我锻炼和气压足底泵治疗以预防下肢血栓形成,于术后3d下地活动。术后3个月口服吲哚美辛预防治疗。术后5个月查髋关节正位X线片示:左髋关节假体位置良好(图1l)。患者未诉患肢疼痛及任何不适,髋关节活动度:前屈90°,后伸30°,

基金项目:山东省中医药科技发展计划项目(编号:2019-0141)
Fund program: Traditional Chinese Medicine Science and Technology Development Program of Shandong Province (No. 2019-0141)
通讯作者: 尹纪光 E-mail: yjg070715@163.com
Corresponding author: YIN Ji-guang E-mail: yjg070715@163.com

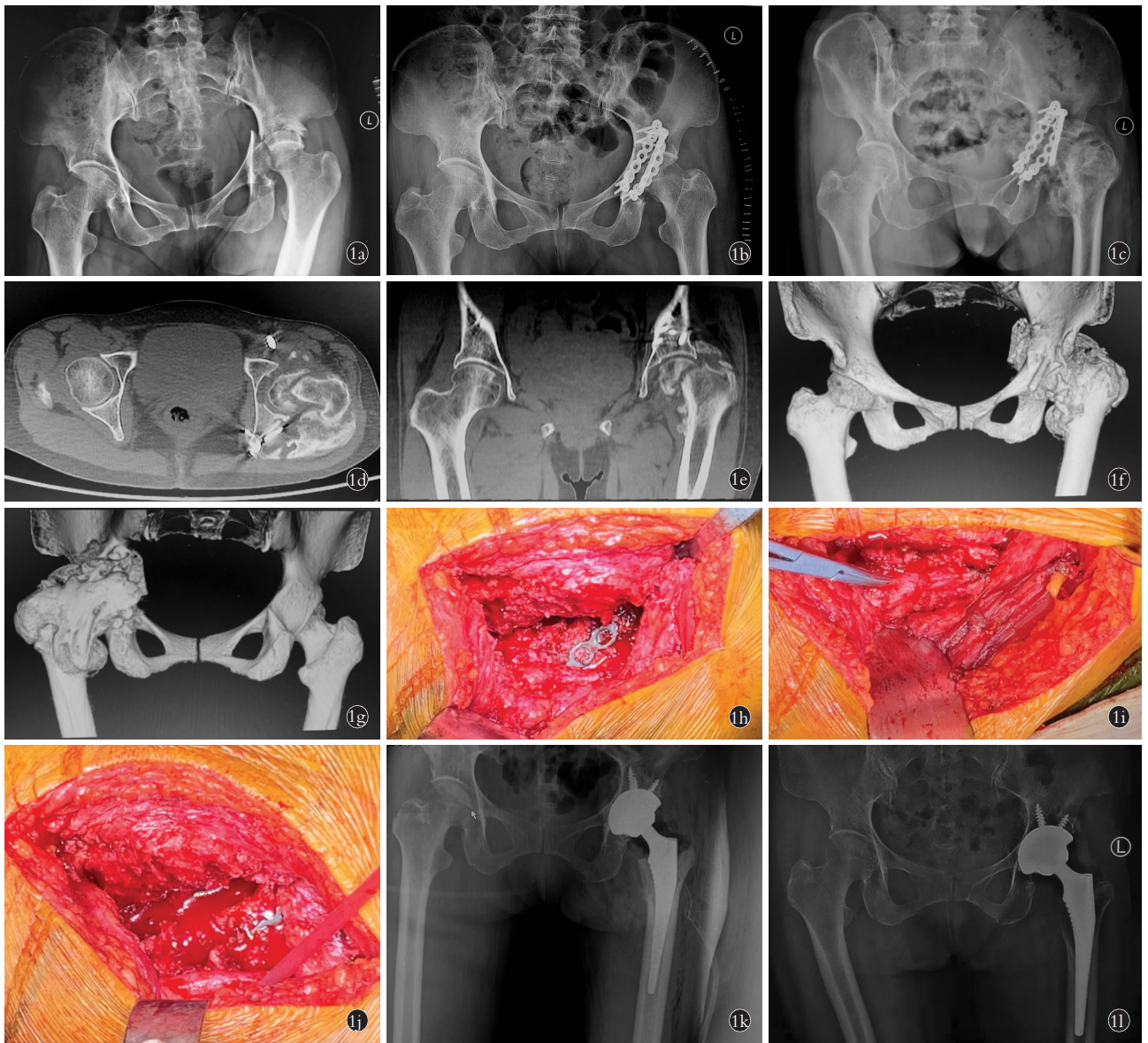


图 1 患者,女,53 岁,左髋臼骨折内固定术后异位骨化并股骨头坏死 **1a**. 初次入院髋关节正位 X 线片示左髋臼骨折并脱位,股骨头、颈未见骨折 **1b**. 初次入院行左髋部骨折切开复位内固定术后 1 周正位 X 线片 **1c**. 初次内固定术后 5 个月髋关节正位 X 线片示左侧股骨头坏死,异位骨化从髂骨到股骨外侧颈、小转子均桥接 **1d, 1e, 1f, 1g**. 术前 2 d CT 示髋关节后外侧大量异位骨形成,髋臼骨折未愈合,股骨头坏死并骨折,股骨向外上方移位 **1h, 1i, 1j**. 术中所见大量增生异位骨和游离出的坐骨神经 **1k**. 术后 1 d 髋关节正位 X 线片示异位骨完全清除,假体位置良好 **1l**. 术后 5 个月髋关节正位 X 线片示假体位置良好

Fig.1 Female, 53-year-old, heterotopic ossification and necrosis of femoral head after internal fixation of left acetabular fractures **1a**. AP X-ray of hip joint on the first admission showed fracture and dislocation of left acetabulum without fracture of femoral head or neck **1b**. AP X-ray after open reduction and internal fixation of left hip fracture on the first admission **1c**. AP X-ray of the hip joint at 5 months after initial internal fixation showed necrosis of the left femoral head, heterotopic ossification was bridged from iliac crest to lateral neck of femur and lesser trochanter **1d, 1e, 1f, 1g**. Preoperative CT at 2 days showed massive heterotopic bone formation in the posterolateral hip, non-union of acetabular fractures, necrosis of femoral head with fracture, and displacement of femur outwards and outwards **1h, 1i, 1j**. A large number of ectopic bone hyperplasia and sciatic nerve detachment were observed during the operation **1k**. Postoperative AP X-ray of hip joint at 1 day showed complete removal of the ectopic bone and good position of prosthesis **1l**. Postoperative AP X-ray of hip joint at 5 months showed the prosthesis was on good position

外展 40°, 内收 30°, 内外旋 20°。

讨论

异位骨化的产生是由于异位骨在骨外组织 (肌肉、肌腱或其他软组织) 的沉积^[1], 其发病机制和病

理生理学原因还未完全清楚, 有文献表明^[2]其发病依赖于 3 个因素: 成骨前体细胞的募集、创伤后炎症环境中存在的多种诱导剂和允许成骨的局部组织。髋关节是异位骨化中最常见的受累关节, 其形成的

危险因素包括髌臼骨折的后路固定、髌关节脱位和大脑或脊髓损伤^[3]。本例患者是车祸外伤,短暂昏迷,提示异位骨化的发生可能与大脑或脊髓的损伤有关,且髌臼骨折后从后侧入路行切开复位内固定术,提示异位骨化的发生可能与髌臼骨折的后路固定,软组织损伤导致骨诱导生长因子释放也有关系。

股骨头坏死是髌臼骨折的严重并发症之一,多发生在损伤后 6 个月以上,最多 2 年,可导致股骨头塌陷、碎裂和继发性髌关节骨性关节炎,需要进一步全髌关节置换^[4]。本例患者股骨头坏死原因考虑为车祸高能量损伤,股骨头直接撞击髌臼后壁,造成髌关节的创伤性脱位,损伤股骨头和髌臼的关节软骨。股骨头内血循环异常,以及骨折切开复位使股骨头的血供减少,最终导致股骨头缺血性坏死,并出现股骨头骨折。

髌关节异位骨化中异位骨可以跨越肌肉和组织层之间的解剖平面,撞击甚至包围神经血管结构,也可能因压迫上层皮肤和皮下组织或压迫邻近结构,临床表现为髌周软组织瘢痕严重,肌肉广泛萎缩,而引起疼痛,严重的异位骨化可导致关节运动受限^[5]。临床关于异位骨化的治疗主要包括药物、物理治疗及手术等多种方法,其中吲哚美辛对轻度异位骨化有确切疗效。当达到较高程度的骨化(Brooker 分级为 IV)时,患者会感到疼痛和活动范围的减少^[6],可通过手术切除异位骨,以释放僵硬的关节和夹住的神经,改善关节功能^[7],恢复患者日常生活活动的的能力。何明长等^[8]报道了 21 例髌臼骨折术后创伤性关节炎的患者,发现全髌关节置换可重建一个接近正常、无痛的髌关节。本例患者是髌臼骨折内固定术后异位骨化并股骨头坏死,初期出现髌周疼痛,后期由于异位骨桥接影响髌关节活动,导致髌关节活动受限,影像学显示髌臼骨折不愈合,股骨头坏死、碎裂,故给予左髌臼内固定物寄留取出+人工全髌关节置换术。

髌臼骨折术后,髌周挛缩瘢痕组织增生,异位骨的形成包含高度血管化的、成熟的、含有成脂骨髓的松质骨,切除会导致过度出血(特别是在股骨),同时内固定物的暴露和去除可导致解剖结构辨认困难,一定程度上增加手术时间和术中出血量^[9],因此该手术术前应充足备血。神经和血管可以移位或包裹在异位骨组织中,使这些结构在异位骨内和周围很难观察到,须充分暴露手术视野,以分辨自体骨和异位骨之间的界限,从而更好地保护重要神经、血管。本例患者异位骨的数量较多,体积较大,特别是髌关节周围,术中用骨刀逐步凿开包绕坐骨神经的异位

骨,从邻近软组织中分离异位骨并切除,向后牵开保护其下坐骨神经。

考虑到异位骨化与手术切除相关的潜在并发症,如大量失血、感染、术后疼痛、康复延迟和复发^[10]。对于有异位骨化发生高危因素的患者,需要临床医师具有丰富的围手术期临床管理经验和精湛的手术技巧,以及患者术后合理的预防措施。

参考文献

- [1] García-Arpa M, Flores-Terry MA, Franco-Muñoz M, et al. Report of a man with heterotopic ossification of the legs[J]. *Reumatol Clin*, 2020, 16(4):300-302.
- [2] Montgomery T, Pearson J, Agarwal A, et al. Thrombin hemostatic matrix reduces heterotopic ossification in acetabular fractures fixed through the kocher-langenbeck approach[J]. *J Orthop Trauma*, 2020, 34(9):451-454.
- [3] Behery OA, Dai AZ, McLaurin TM. Posttraumatic heterotopic ossification of the hip[J]. *J Orthop Trauma*, 2018, 32(Suppl 1):S18-S19.
- [4] Scaglione M, Fabbri L, Celli F, et al. Hip replacement in femoral head osteonecrosis: current concepts[J]. *Clin Cases Miner Bone Metab*, 2015, 12(Suppl 1):5.
- [5] William R, Barfield PhD, Robert E, et al. Heterotopic ossification in trauma[J]. *Orthop Clin North Am*, 2017, 48(1):35-46.
- [6] Cai L, Wang Z, Luo X, et al. Optimal strategies for the prevention of heterotopic ossification after total hip arthroplasty: a network meta-analysis[J]. *Int J Surg*, 2019, 62:74-85.
- [7] 曾林如, 罗滢, 朱芳兵, 等. 异位骨化预防与治疗的研究进展[J]. *中国骨伤*, 2020, 33(3):283-287.
ZENG LR, LUO G, ZHU FB, et al. Research progress in the prevention and treatment of heterotopic ossification[J]. *Zhongguo Gu Shang/China J Orthop Trauma*, 2020, 33(3):283-287. Chinese with abstract in English.
- [8] 何明长, 曾祥鑫, 陈志达, 等. 人工全髌关节置换术治疗髌臼骨折术后创伤性关节炎的中远期疗效[J]. *骨科*, 2021, 12(1):56-62.
HE MC, ZENG XX, CHEN ZD, et al. Clinical efficacy of total hip arthroplasty in the treatment of traumatic arthritis after acetabular fracture[J]. *Gu Ke*, 2021, 12(1):56-62. Chinese.
- [9] 俞磊, 张成欢, 郭亭, 等. 全髌关节置换术治疗髌臼骨折继发创伤性关节炎和股骨头坏死中远期疗效观察[J]. *中国骨伤*, 2016, 29(2):109-113.
YU L, ZHANG CH, GUO T, et al. Total hip arthroplasty for the treatment of traumatic arthritis of the hip and femoral head necrosis following acetabular fracture[J]. *Zhongguo Gu Shang/China J Orthop Trauma*, 2016, 29(2):109-113. Chinese with abstract in English.
- [10] Pavey GJ, Polfer EM, Nappo KE, et al. What Risk factors predict recurrence of heterotopic ossification after excision in combat-related amputations[J]. *Clin Orthop Relat Res*, 2015, 473(9):2814-2824.

(收稿日期:2021-03-14 本文编辑:李宜)