

经跗骨窦入路微创锁定钢板治疗跟骨关节内骨折疗效对比研究

尤炯鸣, 吴银生, 王锋, 李峰, 王勇

(浙江中医药大学附属温州中西医结合医院骨科, 浙江 温州 325000)

【摘要】 目的: 比较经跗骨窦入路使用微创锁定钢板与解剖型锁定钢板治疗跟骨关节内骨折的临床疗效。方法: 回顾性分析 2016 年 7 月至 2017 年 6 月采用跗骨窦入路治疗的 48 例跟骨关节内骨折患者的临床资料, 根据内固定方式不同分为微创锁定钢板组和解剖型锁定钢板组, 每组 24 例。微创锁定钢板组, 男 14 例, 女 10 例; 年龄 27~46(38.70±5.58) 岁; 骨折 Sanders 分型, II 型 18 例, III 型 6 例。解剖型锁定钢板组, 男 17 例, 女 7 例; 年龄 26~46(37.10±6.44) 岁; 骨折 Sanders 分型, II 型 16 例, III 型 8 例。观察并比较两组患者手术时间, 视觉模拟评分 (visual analogue scale, VAS), 术后并发症情况, 比较术后 1 周及末次随访时 Böhler 角、Gissane 角、跟骨宽度和高度变化情况, 采用 Maryland 足部功能评分进行功能评价。结果: 所有患者获得随访, 时间 12~18(14.10±1.94) 个月。48 例患者获得骨性愈合, 愈合时间 8~16(10.60±2.25) 周。微创锁定钢板组手术时间、VAS 评分、并发症分别为 (69.50±7.51) min、(2.80±1.07) 分、2 例, 解剖型锁定钢板组分别为 (77.50±7.15) min、(3.80±1.09) 分、8 例, 两组比较差异有统计学意义 ($P<0.05$)。两组术后 1 周及末次随访时 Böhler 角、Gissane 角、跟骨宽度、高度比较差异无统计学意义 ($P>0.05$)。两组 Maryland 足部功能评分比较差异无统计学意义 ($P>0.05$)。结论: 对于 Sanders II、III 型跟骨关节内骨折, 经跗骨窦入路使用微创锁定钢板治疗可以达到与解剖型锁定钢板相似的牢靠固定及功能恢复, 其操作更简便, 手术时间更短, 术后早期疼痛更轻, 术后并发症更少。

【关键词】 跟骨; 骨折固定术, 内; 微创外科手术; 病例对照研究

中图分类号: R683.42

DOI: 10.12200/j.issn.1003-0034.2021.09.002

开放科学 (资源服务) 标识码 (OSID):



Comparative study on curative effect of minimally invasive locking plate for the treatment of intra-articular calcaneal fractures via sinus tarsi approach YOU Jiong-ming, WU Yin-sheng, WANG Feng, LI Feng, and WANG Yong. Department of Orthopaedics, Wenzhou Hospital of Integrated Traditional Chinese and Western Medicine Affiliated to Zhejiang Chinese Medical University, Wenzhou, 325000, Zhejiang, China

ABSTRACT Objective: To compare clinical efficacy of minimally invasive locking plate and anatomic locking plate in treating intra-articular calcaneal fractures via sinus tarsi approach. **Methods:** A retrospective analysis was conducted of 48 patients with intra-articular calcaneal fractures treated with surgery via sinus tarsi approach from July 2016 to June 2017. According to different methods of internal fixation, the patients were divided into minimally invasive locking plate group and anatomic locking plate group. In minimally invasive locking plate group, there were 14 males and 10 females, aged from 27 to 46 years old with an average age of (38.70±5.58) years old, 18 patients were type II and 6 patients were type III according to Sanders classification. In anatomic locking plate group, there were 17 males and 7 females, aged from 26 to 46 years old with an average age of (37.10±6.44) years old, 16 patients were type II and 8 patients were type III according to Sanders classification. Operative time, visual analogue scale (VAS), postoperative complications between two groups were compared, and Böhler angle, Gissane angle, calcaneal width and height were recorded and compared between two groups at 1 week after operation and final follow-up. The functional effect was assessed according to Maryland foot function score at final follow-up. **Results:** All patients were followed up for (14.10±1.94) months (ranged 12 to 18 months). All patients were obtained bone union from 8 to 16 weeks with an average of (10.60±2.25) weeks. Operation time, VAS score and complication rate in minimally invasive locking plate group were (69.50±7.51) min, (2.80±1.07) and 2 cases respectively, and (77.50±7.15) min, (3.80±1.09) and 8 cases in anatomic locking plate group respectively, there were statistical difference between two groups ($P<0.05$). However, there were no statistically differences in Maryland foot function score, Böhler angle, Gissane angle, calcaneal width and height at 1

基金项目: 温州市科技计划项目 (编号: Y20180324)

Fund program: Science and Technology Planning Project of Wenzhou (No. Y20180324)

通讯作者: 王勇 E-mail: wy118@163.com

Corresponding author: WANG Yong E-mail: wy118@163.com

week after operation and final follow-up between two groups ($P>0.05$). **Conclusion:** Compare with anatomic locking plate, minimally invasive locking plate via sinus tarsi approach for Sanders type II and III intra-articular calcaneal fractures could obtain similar reliable fixation and functional recovery with more simple operation, shorter operative time, lighter postoperative pain and less complications.

KEYWORDS Calcaneus; Fracture fixation, internal; Minimal surgical procedure; Case-control studies

对于跟骨关节内骨折,使用外侧扩大的“L”形入路切开复位内固定术被认为是标准术式^[1]。虽然该切口可以提供良好的跟骨外侧壁及关节面的暴露,但是其较高的切口并发症率却不容忽视。为了解决切口并发症的问题,各种跟骨微创手术入路被报道,其中经跗骨窦微创入路应用最为广泛,且疗效满意^[2]。由于跗骨窦入路创口较小,且无法大范围暴露跟骨外侧壁,使得解剖型锁定钢板置入较为困难。但随着内固定器械的发展,与跗骨窦入路相匹配的跟骨微创锁定钢板也逐渐在临床得到应用。虽然经跗骨窦入路使用微创锁定钢板更利于手术操作,但是否可以达到解剖型锁定钢板的牢靠固定等问题仍未有明确报道。鉴于此,本次研究回顾性对比经跗骨窦入路使用微创锁定钢板与解剖型锁定钢板治疗跟骨关节内骨折的术中及术后情况,探讨微创锁定钢板的临床疗效,现报告如下。

1 资料与方法

1.1 病例选择

纳入标准:按照 Sanders^[3]分型为 II、III 型跟骨骨折;单足闭合新鲜骨折;不伴有神经及血管损伤;能够独立完成问卷;病例资料完整。**排除标准:**陈旧性或病理性骨折;跟骨先天畸形;伴有其他部位损伤影响足踝功能评判;未获得随访患者。

1.2 临床资料

回顾性分析 2016 年 7 月至 2017 年 6 月经跗骨窦入路治疗的 48 例跟骨关节内骨折患者的临床资料,根据内固定方式不同分为微创锁定钢板组和解剖型锁定钢板组,每组 24 例。微创锁定钢板组,男 14 例,女 10 例,年龄 27~46(38.70±5.58)岁;骨折 Sanders 分型,II 型 18 例,III 型 6 例;受伤至手术时间 2~5(3.30±0.91) d。解剖型锁定钢板组,男 17 例,女 7 例;年龄 26~46(37.10±6.44)岁;骨折 Sanders 分

型,II 型 16 例,III 型 8 例;受伤至手术时间 2~5(3.20±0.83) d。两组患者术前性别、年龄、骨折分型、受伤至手术时间比较差异无统计学意义 ($P>0.05$),具有可比性。见表 1。

1.3 治疗方法

所有患者入院后进行常规术前检查及准备,如术前 X 线片及 CT 检查,了解跟骨骨折情况,做好术前规划。对患肢局部采用患肢抬高、冰敷、药物脱水等消肿措施。患者采用硬膜外麻醉联合蛛网膜下腔阻滞麻醉或静脉全身麻醉,麻醉成功后,患者取侧卧位,常规消毒铺巾,使用气囊止血带。本组患者均采用经跗骨窦微创入路钢板内固定术治疗,均由同一组医生完成。

1.3.1 微创锁定钢板组 于跗骨窦处做一长 3~5 cm 横形切口,起自外踝下缘约 1 cm 处,沿腓骨肌腱长短肌上缘至第四跖骨基底部。切开皮肤及皮下组织,显露腓骨长短肌腱鞘。分离腓骨长短肌腱、腱鞘和跟骨外侧壁,向下方牵拉,注意保护腓肠神经及伴行血管。清理跗骨窦内脂肪及血肿,暴露后关节面。掀开外侧壁后,显露塌陷的后关节面,自内向外撬拨复位,使得关节面对合严密,平整,并与距骨下关节面平行吻合,克氏针临时固定。如存在跟骨内外翻、短缩等情况,可在跟骨结节下方打入 1 枚斯氏针,通过向下牵引、内外翻等方式,纠正畸形,恢复跟骨高度和力线。如跟骨存在增宽,可通过双侧挤压的方式,恢复宽度。X 线透视评价跟骨后关节面及形态恢复情况。复位满意后,选用倒“7”字形跟骨微创锁定钢板(山东威高骨科材料股份有限公司,GC12Z08),适当折弯、塑形。使用骨膜剥离器于腓骨长短肌腱鞘后方建立皮下“隧道”,自隧道内插入。采用“排钉”技术,将钢板置于后关节面下方,关节面下置入螺钉固定。按照“三点固定”原理,利用锁定钢板、螺钉固定

表 1 两组跟骨关节内骨折患者术前一般资料比较

Tab.1 Comparison of preoperative clinical data of patients with intra-articular calcaneal fractures between two groups

组别	例数	性别(例)		年龄($\bar{x}\pm s$,岁)	Sanders 分型(例)		受伤至手术时间($\bar{x}\pm s$,d)
		男	女		II 型	III 型	
微创锁定钢板组	24	14	10	38.70±5.58	18	6	3.30±0.91
解剖型锁定钢板组	24	17	7	37.10±6.44	16	8	3.20±0.83
检验值		$\chi^2=0.82$		$t=0.91$	$\chi^2=0.41$		$t=0.33$
P 值		0.365		0.367	0.525		0.742

跟骨前部及体部骨折块。如关节面粉碎严重,可附加钢板外的关节面下空心加压螺钉横向固定到对侧骨块或载距突。如存在跟骨结节部骨折或内侧结构不稳,需增加结节处或内侧的空心加压螺钉,加强固定。术中可根据关节面下骨缺损情况,酌情植骨。

1.3.2 解剖型锁定钢板组 跗骨窦切口及手术复位技术基本同微创锁定钢板组。由于解剖型锁定钢板(浙江广慈医疗器械有限公司, YSDZ31)较大,置入困难,跗骨窦切口可能需适当延长,跟骨外侧壁及腓骨长短肌腱鞘需剥离较多,创口皮缘牵拉程度大、时间久。跟骨结节部多枚螺钉需增加多个皮肤小切口,才能将螺钉拧入。

1.3.3 术后处理 术后 48 h 内常规使用抗生素预防感染,定期换药。术后拍摄跟骨侧位、轴位 X 线片,了解复位及内固定情况。术后 48 h 指导患者积极功能锻炼,定期随访。

1.4 观察项目与方法

观察并记录两组患者手术时间、骨折愈合情况和术后并发症情况。比较术后 1 周和末次随访两组 Böhler 角、Gissane 角、跟骨宽度、高度变化情况。采用视觉模拟评分法 (visual analogue scale, VAS)^[4] 进行疼痛缓解程度评价。末次随访时,采用 Maryland 足部功能评分^[5] 进行疗效评价,包括疼痛、长距离走、稳定性、支撑、跛行、穿鞋、上台阶、地形、外观、运动,满分 100 分;总分 90~100 分为优,75~89 分为良,50~74 分为可,50 分以下为差。

1.5 统计学处理

采用 SPSS 17.0 软件进行统计学分析,定量资料采用均数±标准差($\bar{x} \pm s$)表示,先采用 Shapiro-Wilk 检验行正态分布检验,对于符合正态分布且方差齐的采用独立样本 *t* 检验;定性资料采用卡方检验或 Fisher 精确检验。以 $P < 0.05$ 差异有统计学意义。

2 结果

2.1 术后一般情况比较

48 例患者获得随访,时间 12~18(14.10±1.94)个月。所有患者达到骨性愈合,愈合时间 8~16(10.60±

2.25)周。术后均未发现内固定断裂、松动、脱落等情况。两组患者手术时间、VAS 评分比较差异有统计学意义($P < 0.05$)。微创锁定钢板组 2 例出现关节僵硬,经物理及药物治疗后改善;解剖型锁定钢板组 8 例出现并发症,其中 2 例创口皮缘部分坏死,经清创换药后愈合;1 例创口周围异物感;2 例腓骨肌腱鞘炎和 3 例关节僵硬,经物理和药物治疗后改善。两组并发症比较差异有统计学意义($P < 0.05$)。见表 2。

表 2 两组跟骨关节内骨折患者手术时间、VAS 评分、并发症比较

Tab.2 Comparison of operation time, VAS score, complications of patients with intra-articular calcaneal fractures between two groups

组别	例数	手术时间 ($\bar{x} \pm s$, min)	VAS 评分 ($\bar{x} \pm s$, 分)	并发症(例)	
				有	无
微创锁定钢板组	24	69.50±7.51	2.80±1.07	2	22
解剖型锁定钢板组	24	77.50±7.15	3.80±1.09	8	16
检验值		$t=-3.777$	$t=-3.469$	$\chi^2=4.547$	
<i>P</i> 值		0.00	0.001	0.033	

2.2 影像学指标比较

两组患者术后 1 周和末次随访时跟骨 Böhler 角、Gissane 角、跟骨高度、跟骨宽度比较差异无统计学意义($P > 0.05$)。见表 3。

2.3 Maryland 评分比较

末次随访时微创锁定钢板组 Maryland 评分为(90.75±3.89)分,解剖型锁定钢板组为(89.29±4.55)分,两组比较差异无统计学意义($P > 0.05$)。见表 4。微创锁定钢板组优 15 例,良 9 例;解剖型锁定钢板组优 14 例,良 10 例;两组比较差异无统计学意义($\chi^2=0.087, P > 0.05$)。典型病例见图 1-2。

3 讨论

3.1 跗骨窦入路在跟骨关节内骨折中的应用

手术治疗跟骨关节内骨折可减少骨关节炎、畸形愈合等并发症,获得更满意的功能恢复,已越来越

表 3 两组跟骨关节内骨折患者术后 1 周和末次随访时影像学指标比较($\bar{x} \pm s$)

Tab.3 Comparison of imaging indexes at 1 week after operation and last follow-up of patients with intra-articular calcaneal fractures between two groups($\bar{x} \pm s$)

组别	例数	术后 1 周				末次随访			
		Böhler 角(°)	Gissane 角(°)	高度(mm)	宽度(mm)	Böhler 角(°)	Gissane 角(°)	高度(mm)	宽度(mm)
微创锁定钢板组	24	29.80±4.11	131.10±8.56	38.60±4.35	30.60±3.28	30.10±4.92	130.70±7.23	37.70±4.58	31.30±3.14
解剖型锁定钢板组	24	31.20±5.13	130.00±9.14	37.10±5.38	29.50±3.34	32.00±4.30	129.60±7.72	36.90±4.76	31.40±2.70
<i>t</i> 值		-1.087	0.424	1.062	1.221	-1.437	-1.437	0.588	-0.99
<i>P</i> 值		0.283	0.674	0.294	0.228	0.157	0.618	0.792	0.922

受到推崇。经外侧扩大“L”形入路是切开复位内固定术的首选入路,该入路具有暴露范围广、操作方便等优势。但是其术后创口皮缘坏死、内固定外露等并发症,对手术的效果造成了极为不利的影 响。随着骨折微创技术的快速发展,各种微创入路在跟骨关节内骨折治疗中得到应用,其中以跗骨窦入路的应该用最为广泛。相比于传统的“L”形入路,该入路具有软组织损伤小、切口并发症少、可直视复位后关节面等优点^[2]。Mehta 等^[6]通过对 11 项(1 131 例患者)两种切口的对比研究进行 Meta 分析发现,跗骨窦入路可以显著减少如创口感染、皮缘坏死等手术并发症,降低再手术率,缩短术前等待时间。虽然跗骨窦入路的优点较多,但是它的应用也存在一定的适应证。一般认为,该入路主要适用于跟骨 Sanders II 型和部分简单的 Sanders III 型患者^[7]。在内固定选择上,相关研究^[8-10]显示解剖型锁定钢板、空心钉、微创锁定钢板结合跗骨窦入路治疗跟骨 Sanders II、III 型的骨折均能提供牢固的固定。但是,目前关于几种内固定装置之间的临床对比研究还相对较少。

3.2 经跗骨窦入路使用解剖型锁定钢板和微创锁定钢板的优缺点

解剖型锁定钢板是临床治疗跟骨关节内骨折最常用、最可靠的内固定装置,其优点包括稳定性好、对关节面支撑作用强及内支架功能等,基本可适用于各种类型的跟骨关节内骨折^[11]。但是,通过跗骨窦入路置入解剖型锁定钢板时却存在一些不足之处:(1)钢板置入困难,塑形不方便,贴附效果差。(2)外侧壁广泛剥离,腓骨长短肌腱鞘损伤风险高。(3)长时间及过度牵拉切口容易产生皮缘坏死。本研究解剖型锁定钢板组中 8 例患者出现并发症,其中 2 例创口皮缘部分坏死,1 例创口周围异物感和 2 例腓骨肌腱鞘炎,考虑可能与解剖型锁定钢板置入过程中切口皮缘牵拉时间长、钢板塑形不佳和腓骨肌腱鞘损伤有关。

为了解决内固定匹配的问题,适合跗骨窦微创

入路的“7”字形微创锁定钢板得到研发和应用。该钢板本身具有解剖型设计、关节面向下“排钉”技术、符合跟骨“三点固定”原理、角稳定性好等特点。本研究通过与解剖型锁定钢板对比,发现其在应用中具有以下优势:(1)术中软组织损伤小。在术中置入微创锁定钢板时,无须普通钢板的大范围剥离外侧壁,仅在外侧分离一皮下隧道即可。这种操作更符合微创手术的理念,同时也有效降低了创口感染、坏死、肌腱神经损伤等风险。本研究中微创锁定钢板组患者术后未发生创口坏死、腓骨肌腱鞘炎、腓肠神经损伤等并发症。(2)手术时间短。由于微创钢板本身解剖型设计及置入的便利性,术中无须反复调试,使得手术时间有效缩短。本研究中微创锁定钢板所需手术时间显著少于普通解剖型锁定钢板。(3)术后早期疼痛较轻。相比于解剖型锁定钢板,微创锁定钢板对骨膜、软组织的干扰更少,术后早期疼痛程度更轻。虽然微创锁定钢板结合跗骨窦入路优点较多,但是也存在一些缺点:(1)适用范围局限。微创锁定钢板适用于以累及跟骨后关节面为主的跟骨骨折。对于骨折累及多个关节面、跟骨体部粉碎、内侧结构粉碎及 3 个固定点粉碎等情况并不适用。(2)钢板上螺钉孔数有限。由于微创锁定钢板体积较小、螺钉孔数有限,对于部分后关节面粉碎及结节处舌形骨折的情况,有时需加用钢板外的螺钉。(3)骨折块间加压能力不足。微创锁定钢板的螺钉分布集中于三点连线上,通过钢板加压骨折的能力弱于解剖型锁定钢板,跟骨宽度的恢复更多的需依靠闭合复位技术。

3.3 跟骨微创锁定钢板治疗跟骨关节内骨折的疗效评价

虽然研究显示微创锁定钢板治疗 Sanders II、III 型的跟骨骨折疗效满意^[10,12],但是否可以达到解剖型锁定钢板的疗效仍未清楚。本研究采用同一入路应用两种钢板进行对比,结果发现应用微创锁定钢板治疗 Sanders II、III 型的跟骨骨折可以获得与解剖型锁定钢板相似的牢固固定、骨折愈合和功能恢

表 4 两组跟骨关节内骨折患者末次随访时 Maryland 评分比较($\bar{x}\pm s$,分)

Tab.4 Comparison of Maryland scores at final follow-up of patients with intra-articular calcaneal fractures between two groups($\bar{x}\pm s$, score)

组别	例数	疼痛	长距离走	稳定性	支撑	跛行	穿鞋	上台阶	地形	运动	外观	总分
微创锁定钢板组	24	41.25±	8.96±	3.5±	3.58±	3.79±	9.58±	3.38±0.5	3.71±	3.92±	9.08±	90.75±
		2.21	0.99	0.51	0.50	0.42	0.50		0.69	0.50	1.02	
解剖型锁定钢板组	24	40.83±	8.83±	3.46±	3.33±	3.71±	9.46±	3.33±	3.67±	3.88±	8.79±	89.29±
		1.90	1.52	0.51	0.48	0.46	0.72	0.48	0.76	0.45	1.29	
t 值		0.700	0.336	0.283	1.758	0.656	0.696	0.296	0.199	0.303	0.872	1.193
P 值		0.488	0.738	0.778	0.085	0.515	0.490	0.769	0.843	0.763	0.388	0.239

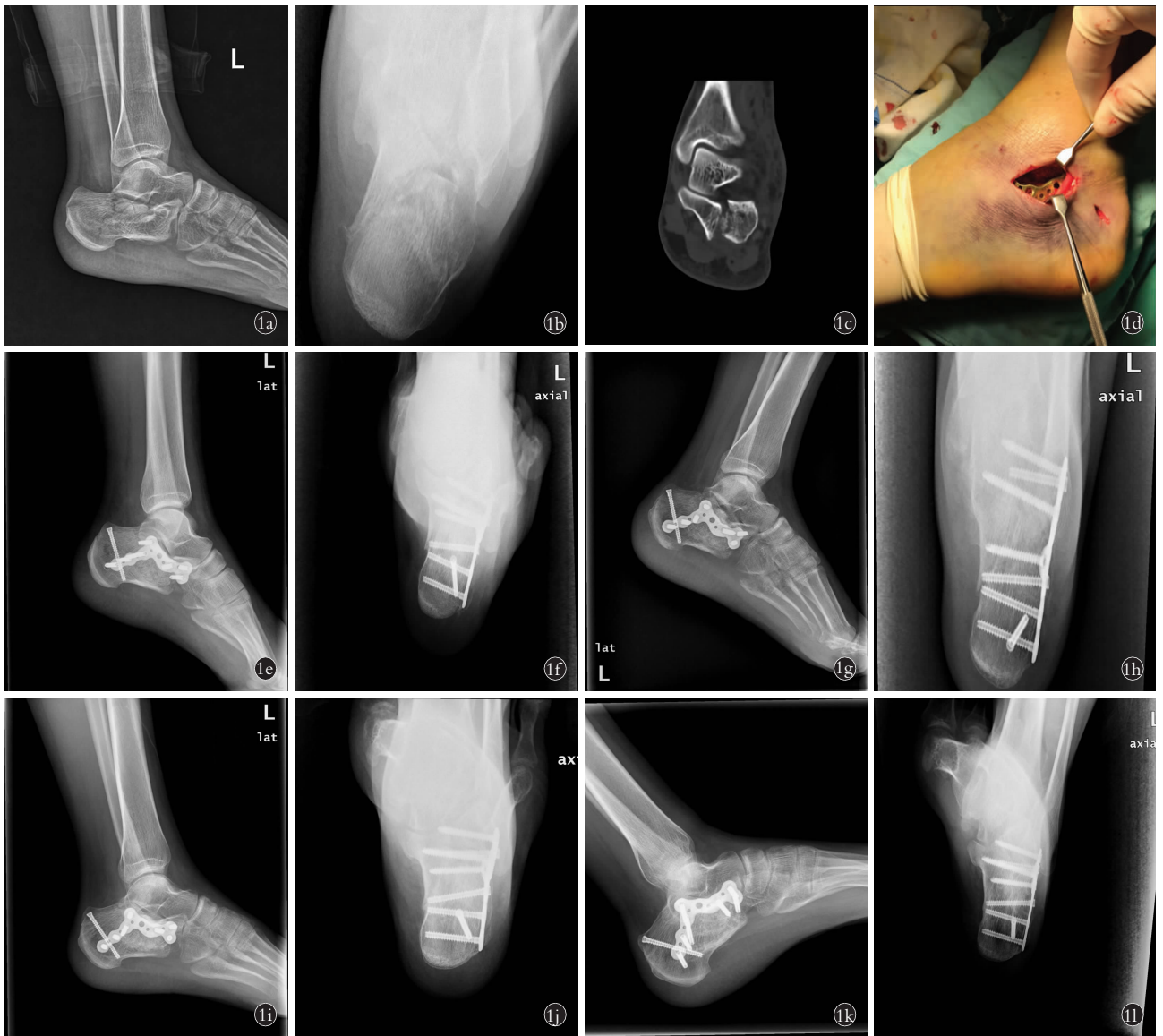

图 1 患者,女,28 岁,左跟骨骨折 **1a,1b**. 术前跟骨侧位及轴位 X 线片示跟骨关节内骨折,关节面塌陷,宽度增宽,高度变低 **1c**. 术前冠状位 CT 示跟骨关节面碎裂、移位,属于 Sanders II 型 **1d**. 经跗骨窦入路应用微创锁定钢板对跟骨关节内骨折进行固定 **1e,1f**. 术后第 2 天跟骨侧位及轴位 X 线片示跟骨关节面平整,宽度、高度恢复 **1g,1h**. 术后 1 个月跟骨侧位及轴位 X 线片示骨折线模糊,复位未见丢失 **1i,1j**. 术后 6 个月跟骨侧位及轴位 X 线片示骨折线消失,复位无丢失 **1k,1l**. 术后 1 年跟骨侧位及轴位 X 线片示骨折愈合

Fig.1 A 28 years old female patient with left calcaneal fracture **1a,1b**. Preoperative lateral and axial X-rays showed intra-articular fractures of calcaneus with collapse of articular surface, widening in width and decreasing in height **1c**. Preoperative CT on coronal position showed fragmentation of articular surface, displacement of fracture, and was considered as Sanders type II **1d**. Intra-articular calcaneal fractures were fixed with a minimally invasive locking plate via sinus tarsi approach **1e,1f**. Postoperative lateral and axial calcaneal X-rays on the second day showed calcaneal joint surface was flat, and the width and height of calcaneal joint were restored **1g,1h**. Postoperative lateral and axial X-rays at 1 month showed fracture line was blurred, and the reduction was not lost **1i,1j**. Postoperative lateral and axial X-rays at 6 months showed fracture line was disappeared without loss of reduction **1k,1l**. Postoperative lateral and axial X-rays at 1 year showed fracture healed well

复。在骨折固定可靠性上,微创锁定钢板的关节面下“排钉”可以对关节面进行固定,同时可以对跟骨前部、跟骨结节进行支撑固定。研究中通过与解剖型锁定钢板术后影像学对比,发现微创锁定钢板组患者的 Böhler 角、Gissane 角、跟骨宽度、高度在随访过程中未发生明显丢失。在骨折愈合上,两组患者均获得

骨性愈合,未发生内固定松动、断裂等情况。术后足部的功能恢复上,通过 Maryland 评分对比发现跟骨微创锁定钢板获得与解剖型锁定钢板相似的功能恢复,两者优良率差异无统计学意义。

3.4 应用体会和注意事项

跗骨窦入路的应用体会和注意事项:(1)严格掌

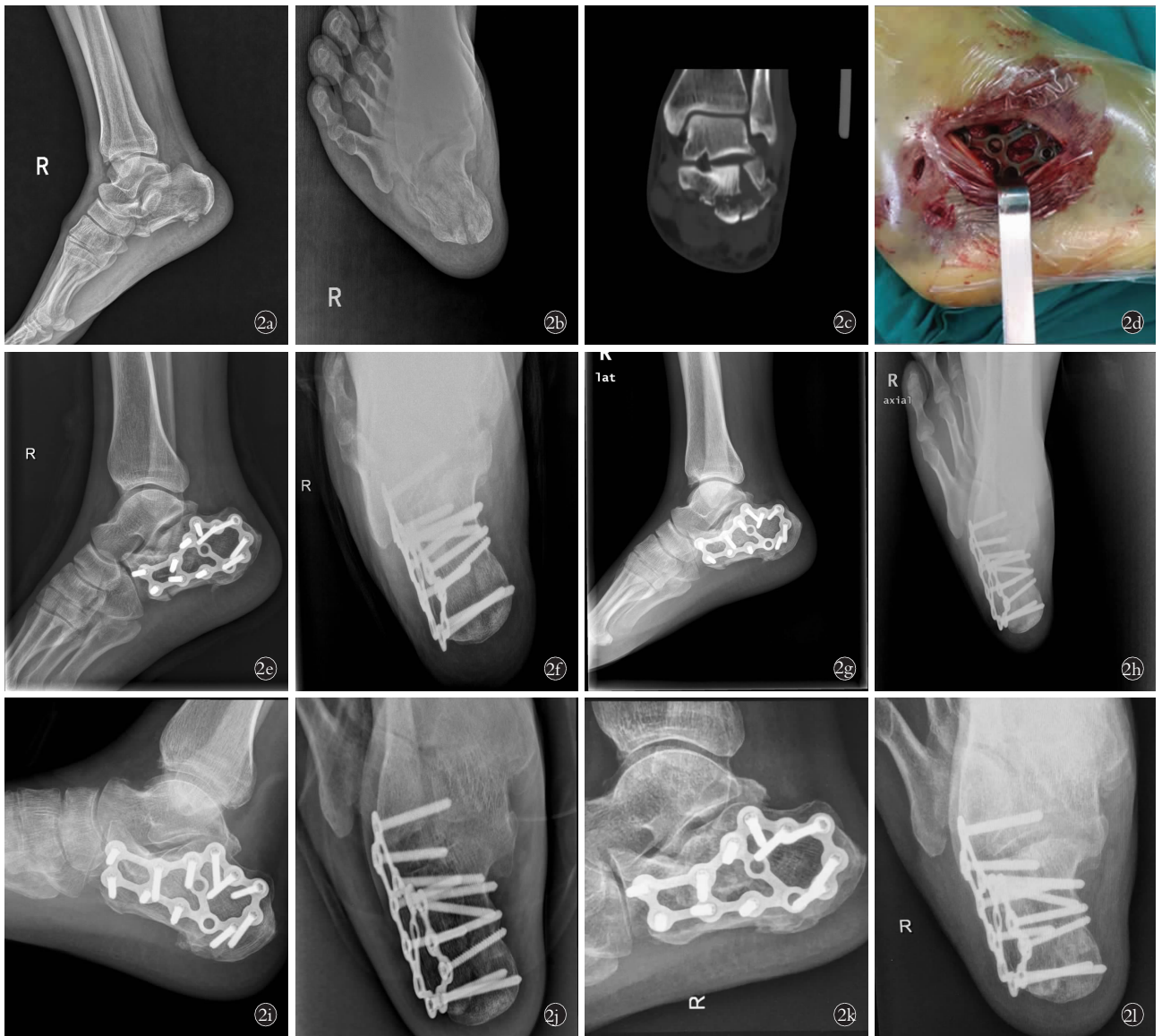


图 2 患者,男,45 岁,右跟骨骨折 **2a,2b**. 术前跟骨侧位及轴位 X 线片示跟骨关节内骨折,关节面塌陷,宽度增宽,高度变低 **2c**. 术前冠状位 CT 示跟骨关节面碎裂、移位,属于 Sanders II 型 **2d**. 经跗骨窦入路应用解剖型锁定钢板对跟骨关节内骨折进行固定 **2e,2f**. 术后第 2 天跟骨侧位及轴位 X 线片示跟骨关节面平整,宽度、高度恢复 **2g,2h**. 术后 1 个月跟骨侧位及轴位 X 线片示骨折线模糊,复位未见丢失 **2i,2j**. 术后 6 个月跟骨侧位及轴位 X 线片示骨折线消失,复位无丢失 **2k,2l**. 术后 1 年跟骨侧位及轴位 X 线片示骨折愈合

Fig.2 A 45 years old male patient with right calcaneal fracture **2a,2b**. Preoperative lateral and axial X-rays showed intra-articular fractures of calcaneus with collapse of articular surface, widening in width and decreasing in height **2c**. Preoperative CT on coronal position showed fragmentation of articular surface, displacement of fracture, and was considered as Sanders type II A **2d**. Intra-articular calcaneal fractures were fixed with an anatomic locking plate via the sinus tarsi approach **2e,2f**. Postoperative lateral and axial X-rays on the second day showed calcaneal joint surface was flat, and the width and height of calcaneus were restored **2g,2h**. Postoperative lateral and axial X-rays at 1 month showed fracture line was blurred, and the reduction was not lost **2i,2j**. Postoperative lateral and axial X-rays at 6 months showed fracture line was disappeared without loss of reduction **2k,2l**. Postoperative lateral and axial X-rays at 1 year showed fracture healed well

握跗骨窦入路的适应证^[7],即 Sanders II、III 型跟骨关节内骨折,骨折主要累及跟骨后关节面。(2)对于累及多个关节面的跟骨严重粉碎骨折和骨质疏松的老年患者应避免使用。(3)需具备良好跟骨骨折闭合复位技巧。(4)建议有一定跟骨骨折手术经验的医师实施。

微创锁定钢板的应用体会上主要包括:(1)伴有跟骨结节舌形骨块、骨折累及内侧及部分后关节面粉碎的情况需辅助额外空心加压螺钉固定。(2)钢板中间需放置后关节面下,螺钉尽可能朝向载距突以增加稳定性。(3)钢板后方的钉孔应避免在骨折线上,钢板前方勿超越跟骰关节。

总之,对于 Sanders II、III 型跟骨关节内骨折,经跗骨窦入路使用跟骨微创锁定钢板可以获得与解剖型锁定钢板相似的牢固固定及功能恢复,同时具有操作简单,手术时间短,术后早期疼痛轻,术后相关并发症低等特点。但是,跗骨窦入路及微创锁定钢板本身也存在一些限制,充分理解骨折类型及内固定设计原理,严格掌握适应证,采用个体化治疗方案,最终才能获得满意的疗效。本研究为回顾性研究、样本量少、随访时间也相对较短,未来仍需大样本、前瞻性、多中心的中长期随访研究,进一步明确经跗骨窦入路使用微创锁定钢板治疗跟骨关节内骨折的临床疗效。

参考文献

- [1] Wei N, Zhou Y, Chang W, et al. Displaced intra-articular calcaneal fractures: classification and treatment[J]. *Orthopedics*, 2017, 40(6): e921-e929.
- [2] Park J, Che JH. The sinus tarsi approach in displaced intra-articular calcaneal fractures[J]. *Arch Orthop Trauma Surg*, 2017, 137(8): 1055-1065.
- [3] Sanders R. Intra-articular fractures of the calcaneus: present state of the art[J]. *J Orthop Trauma*, 1992, 6(2): 252-265.
- [4] Woodforde JM, Merskey H. Some relationships between subjective measures of pain[J]. *J Psychosom Res*, 1972, 16(3): 173-178.
- [5] Sanders R, Fortin P, DiPasquale T, et al. Operative treatment in 120 displaced intraarticular calcaneal fractures. Results using a prognostic computed tomography scan classification[J]. *Clin Orthop Relat Res*, 1993, (290): 87-95.
- [6] Mehta CR, An VVG, Phan K, et al. Extensile lateral versus sinus tarsi approach for displaced, intra-articular calcaneal fractures: a meta-analysis[J]. *J Orthop Surg Res*, 2018, 13(1): 243.
- [7] 武勇. 跟骨骨折的治疗进展[J]. *中国骨伤*, 2017, 30(12): 1077-1079.
WU Y. Progress on treatment for calcaneal fracture[J]. *Zhongguo Gu Shang/China J Orthop Trauma*, 2017, 30(12): 1077-1079. Chinese.
- [8] 杨彬, 王德成, 张兴国, 等. 改良跗骨窦切口解剖型锁定钢板内固定治疗 Sanders III-IV 型跟骨骨折[J]. *中国骨伤*, 2018, 31(7): 599-603.
YANG B, WANG DC, ZHANG XG, et al. Improved anatomical locking plate internal fixation through tarsal sinus incision in treating Sanders III-IV calcaneal fractures[J]. *Zhongguo Gu Shang/China J Orthop Trauma*, 2018, 31(7): 599-603. Chinese with abstract in English.
- [9] Kir MC, Ayanoglu S, Cabuk H, et al. Mini-plate fixation via sinus tarsi approach is superior to cannulated screw in intra-articular calcaneal fractures: a prospective randomized study[J]. *J Orthop Surg*, 2018, 26(3): 2309499018792742.
- [10] Weinraub GM, David MS. Sinus tarsi approach with subcutaneously delivered plate fixation for displaced intra-articular calcaneal fractures[J]. *Clin Podiatr Med Surg*, 2019, 36(2): 225-231.
- [11] Chu CH, Chen YY, Lin KP, et al. Anatomic locking plate for displaced intraarticular calcaneal fracture: design and application[J]. *J Foot Ankle Surg*, 2017, 56(6): 1165-1169.
- [12] 周霖, Mohammad TI, Surajit S, 等. 经跗骨窦入路结合解剖板治疗 Sanders II/III 型跟骨骨折[J]. *实用骨科杂志*, 2020, 26(1): 27-30.
ZHOU L, Mohammad TI, Surajit S, et al. Sinus tarsi approach combined with anatomical plate for Sanders II/III calcaneal fractures[J]. *Shi Yong Gu Ke Za Zhi*, 2020, 26(1): 27-30. Chinese.
(收稿日期: 2020-06-01 本文编辑: 李宜)