

· 基础研究 ·

快速成形 3D 导板辅助下置入下颈椎前路椎弓根螺钉与徒手置钉的对比研究

李杰¹, 赵刘军², 郑敏哲¹, 干开丰¹, 陈意磊^{3,4}, 冯宗贤¹, 潘凌霄¹, 徐君翔¹, 范腾迪¹, 陈景阳¹, 赵凤东^{3,4}
(1. 宁波市医疗中心李惠利医院骨科, 浙江 宁波 315000; 2. 宁波市第六医院脊柱外科, 浙江 宁波 315000; 3. 浙江大学医学院附属邵逸夫医院骨科, 浙江 杭州 310016; 4. 浙江省骨骼肌肉退变与再生修复转化研究重点实验室, 浙江 杭州 310016)

【摘要】目的: 比较快速成形 3D 导板辅助下和徒手置入下颈椎前路椎弓根螺钉的位置差异, 评价两种置钉方法的安全性。**方法:** 8 具甲醛浸泡后的成人下颈椎尸体标本, 男 4 具, 女 4 具; 年龄 32~65 (40.3±5.6) 岁, 行 X 线片检查排除骨质破坏和畸形后, 随机选取其中 4 具 (3D 导板组) 行 CT 扫描后获得 DICOM 格式数据, 导入 Mimics 软件建模, 设计颈椎前路椎弓根螺钉 (anterior cervical transpedicular screw, ATPS) 理想进钉点和钉道, 获得钉道的个性化导板后以 STL 数据导出, 通过快速成形和 3D 打印技术打印个性化导板, 依次在 3D 导板辅助下在之前选取的 4 具下颈椎尸体标本上一对一的个性化置入 ATPS 螺钉, 另外 4 具 (徒手组) 下颈椎尸体标本采用徒手技术置入 ATPS 螺钉。术后对所有标本行 CT 薄层扫描加三维重建, 采用 Tomasino 法分别在 CT 横断位和矢状位图像上评价螺钉的安全性, 以明确是否有椎弓根下缘、内缘皮质穿破。根据 CT 评级结果 I 级和 II 级是安全, III-V 级为危险, 记录并统计分析两组 ATPS 螺钉的准确性评级情况。**结果:** 8 具尸体分别在 C₃-C₇ 节段, 每节置入 2 枚螺钉。共计置入螺钉 80 枚, 3D 导板组 40 枚, 徒手组 40 枚。根据 Tomasino 螺钉评级法进行螺钉的安全性评级, 3D 导板组 I 级 21 枚, II 级 14 枚, III 级 3 枚, IV 级 1 枚, V 级 2 枚; 徒手组 I 级 14 枚, II 级 8 枚, III 级 8 枚, IV 级 6 枚, V 级 2 枚; 螺钉的安全率 3D 导板组为 87.5%, 徒手组为 55.0% ($\chi^2=8.7, P=0.003$)。**结论:** 3D 打印快速成形导板辅助下置入下颈椎前路椎弓根螺钉, 可明显提高置钉的准确性和安全性, 为后期临床应用提供理论依据。

【关键词】 颈椎; 前路椎弓根螺钉; 快速成形; 3D 导板

中图分类号: R319

DOI: 10.12200/j.issn.1003-0034.2021.01.009

开放科学 (资源服务) 标识码 (OSID):



Comparative study between 3D guide plate assisted and free-hand insertion of anterior cervical transpedicular screw
LI Jie, ZHAO Liu-jun, ZHENG Min-zhe, GAN Kai-feng, CHEN Yi-lei, FENG Zong-xian, PAN Ling-xiao, XU Jun-xiang, FAN Teng-di, CHEN Jing-yang, and ZHAO Feng-dong*. *Department of Orthopaedics, Sir Run Run Shaw Hospital Affiliated to Zhejiang University School of Medicine, Hangzhou 310016, Zhejiang, China

ABSTRACT Objective: To compare accuracy of anterior cervical pedicle screws between assist of rapid prototyping 3D guide plate and free-hand insertion, and evaluate the safety of two methods. **Methods:** Eight adult cervical cadaver specimens after formaldehyde immersion, including 4 males and 4 females, aged 32 to 65 (40.3±5.6) years old. After X-ray examination to exclude bone damage and deformity, 4 of them (3D guide plate group) randomly selected were for CT scan to obtain DICOM format data, and the data was imported into Mimics software for model, designed the ideal entry point and nail path for anterior cervical transpedicular screw (ATPS). After obtaining the personalized guide plate of the nail channel, it was exported as STL data, and the individual guide plate was printed by rapid prototyping and 3D printing technology. In turn, with the assistance of 3D guide plates, one-to-one personalized ATPS screws were placed on the four lower cervical cadaver specimens. Another 4 (free-hand group) lower cervical cadaver specimens were implanted with ATPS screws using free-hand technique. All specimens were performed CT thin-layer scanning and three-dimensional reconstruction after operation. The Tomasino method was used to evaluate the safety of the screws on the CT cross-sectional and sagittal images, to determine whether there was a cortical puncture of the lower and inner edges of the pedicle. According to the CT rating results, grade I and II were safe, and grade III-V were dangerous. And the accuracy of screws was recorded and analyzed between two groups. **Results:** Two screws were in-

基金项目: 浙江省医药卫生科技项目 (编号: 2018KY725)

Fund program: Medical and Health Technology Program of Zhejiang Province (No. 2018KY725)

通讯作者: 赵凤东 E-mail: zhaofengdong@zju.edu.cn

Corresponding author: ZHAO Feng-dong E-mail: zhaofengdong@zju.edu.cn

serted in each segment from C₃ to C₇ in 8 adult cadavers. A total of 80 screws were inserted, 40 in the 3D guide plate group, and 40 in the free-hand group. The Tomasino screw rating method was used to evaluate the safety of screw, 21 screws were grade I, 14 screws were grade II, 3 screws were grade III, 1 screw was grade IV, 2 screws were grade V in 3D guide plate group, while 14 screws were grade I, 8 screws were grade II, 8 screws were grade III, 6 screws were grade IV, 2 screws were grade V in free-hand group. The safety rate of 3D guide plate group was 87.5%, and 55.0% of the free-hand group ($\chi^2=8.7, P=0.003$).

Conclusion: The 3D printing rapid prototyping guide plate assisted insertion of the anterior cervical pedicle screw can significantly improve the accuracy and safety, and provide a theoretical basis for further clinical application.

KEYWORDS Cervical spine; Anterior cervical transpedicular screw; Rapid prototyping; 3D guide plate

颈椎后路椎弓根螺钉固定能获得“三柱”稳定,然而颈椎疾病和创伤压迫多来自椎管前方,单纯后路不能直接彻底的减压。为了达到 I 期坚强固定和前路彻底减压的目的,有学者提出了下颈椎前路椎弓根螺钉内固定 (anterior cervical transpedicular screw, ATPS) 技术,并在尸体标本上进行轴向拔出力测试,结果显示 ATPS 的抗拔出力 (467.8 N) 是传统前路椎体螺钉 (181.6 N) 的 2.5 倍^[1]。ATPS 技术可以通过前路提供相当于后路椎弓根螺钉的坚强固定,但是由于颈椎椎弓根周围毗邻重要神经血管;另外,前路椎弓根螺钉的钉道较后路明显延长,虽然进钉点一般较容易确定,但是相比短钉道而言进钉角度不容易把握,易发生偏差,而螺钉偏差将会对脊髓神经和椎动脉造成损伤,导致严重的后果^[2]。因此,如何精确地置入前路椎弓根螺钉是该技术成功的关键。为了提高 ATPS 置钉的安全性,笔者拟利用快速成形 3D 打印技术制作出数字个体化导向模板,在尸体标本上分别采用 3D 个体化导板辅助和 X 线透视下徒手置入下颈椎 ATPS 螺钉,然后对所有下颈椎尸体标本行 X 线摄片和 CT 扫描三维重建,对比两种方法的置钉准确性,为下一步数字化导向模板辅助下颈椎前路椎弓根螺钉的临床应用奠定基础。

1 材料与方法

1.1 标本制备

选取甲醛浸泡后的成人尸体颈椎标本 8 具,男 4 具,女 4 具,年龄 32~65 (40.3±5.6) 岁,行 X 线片检查,排除肿瘤、畸形、骨质破坏等病变情况。逐步剔除椎前组织,切开椎前筋膜,显露椎体,剥离宽度直至双侧钩椎关节。用双层遮光塑料袋密封保存于 -20℃ 冰箱,试验前 24 h 取出,常温下解冻后使用。

1.2 导航导板制作

对 8 具颈椎标本编号,然后随机选取其中 4 具并标记作为 3D 导板设计的 CT 数据,行螺旋 CT 扫描 (SIEMENS, 德国),层厚 1 mm,层间距 0.5 mm,球管电压为 120 kV,电流为 280 mA,窗宽 1 000,窗位 300。将扫描的 CT 数据以 DICOM 格式导入 Mimics 17.0 软件中 (Materialise, 比利时),首先选取阈值,以正常骨质密度获取颈椎骨性结构,然后获得原始蒙

罩,阈值范围为 226~3 000 亨氏单位。通过蒙罩编辑系统逐层填补骨性结构中的空隙。将获得的新蒙罩通过计算和三维重建获得 3D 模型。在 MedCAD 系统中选取 2 个直径为 3.5 mm 的圆柱体代替螺钉进行模拟置钉。下颈椎三维模型透明化并拖动旋转角度观察圆柱体与骨性结构的位置关系。缓慢移动圆柱体保证其完全位于椎弓根皮质内。同时注意左右圆柱体不重合,初步设计出下颈椎前路椎弓根螺钉的理想钉道。将模型以 STL 格式导入到 UG Image-ware 软件 (EDS, 美国),转动三维模型观察是否存在危险区并微调,设置编辑导航导杆内外径参数。将原来 3.5 mm 的圆柱体直径改至 2.5 mm,外径设置为 5 mm,导板内径与外径长度分别设置为 80 mm、70 mm。将椎体表面及横突前面骨性结构反向增厚 2.5 mm 形成与颈椎形态完全契合的阴模,后通过布尔运算 (Boolean Operation) 将导杆空心化,连接基面完成导板设计。以 STL 格式导入 3D 打印机,利用光固化 3D 打印技术用光敏树脂 (丙烯酸-苯乙烯-丁二烯共聚物) 打印成 3D 模型,完成导航导板的制作 (图 1)。

1.3 螺钉置入

剔除颈前软组织,充分显露椎体等骨质结构后,按照之前编号,选取用于导板制作的 4 具下颈椎标本,依次在预先编号的 3D 导板辅助下一一对应置钉,首先,用直径 2.5 mm 的克氏针插入导板并与电钻相连接,确认进钉点和方向无误后直接钻入椎体直至克氏针从后方穿出 (图 2)。开路过程中确保 3D 导板紧贴椎体并不出现移动的情况。探针探钉道壁是否完整,同时观察椎弓根上下外缘骨皮质是否有穿破的情况,CT 扫描无误的置入 ATPS 螺钉。另外 4 具下颈椎尸体标本采用徒手技术置入,按照 Zhao 等^[3]介绍的直视下在 C 形臂 X 线机和克氏针引导下逐步进钉,在 X 线透视下置入 ATPS 螺钉。

1.4 观察项目与方法

螺钉安全性评价:螺钉置入后拍摄颈椎正侧位、斜位 X 线片,并进行 CT 扫描及三维重建,在横断面采用 Tomasino 螺钉评级法评价螺钉的安全性 (图 3)。具体评定方法: I 级,螺钉在椎弓根中心,最多引

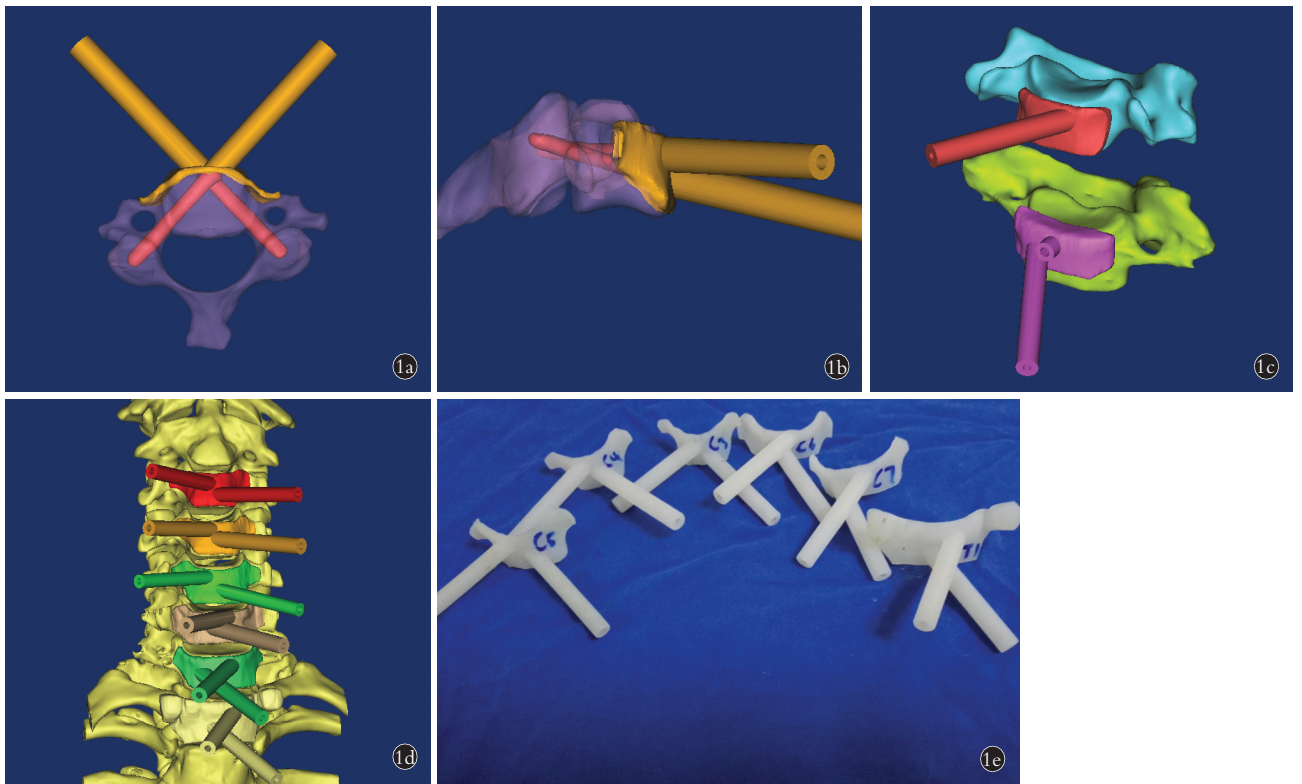


图 1 前路椎弓根螺钉 3D 导板的设计和制作 1a,1b. 钉道设计横断面和侧面观 1c,1d. 设计出与下颈椎椎体前缘贴合的导板 1e. 3D 打印的 ATPS 导板

Fig.1 Design and manufacture of ATPS 3D guide plate 1a,1b. The transverse and lateral views of ATPS channel design 1c,1d. A 3D guide plate has been designed to fit the anterior margin of the lower cervical vertebra 1e. 3D printed ATPS guide plate

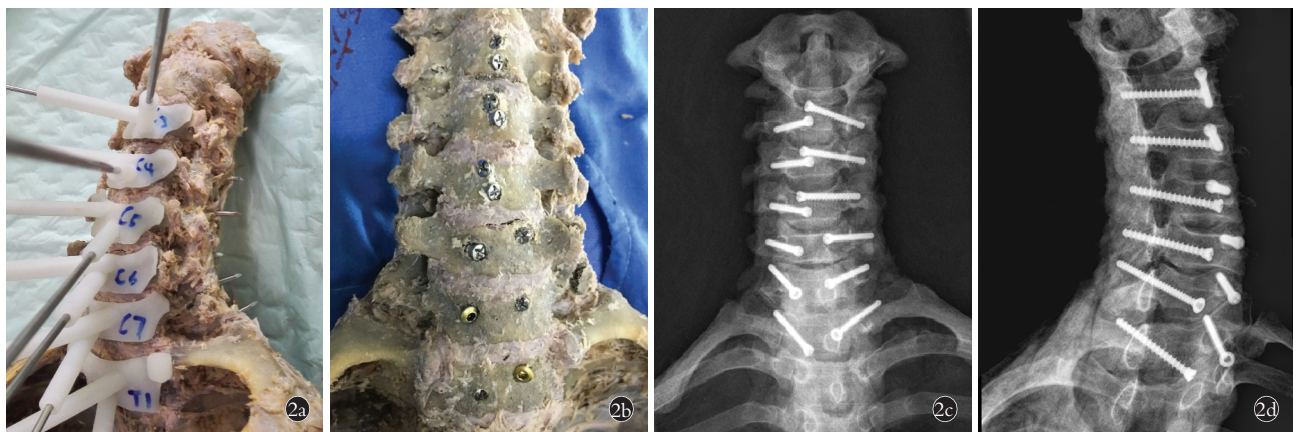

图 2 3D 导板辅助下置入下颈椎前路椎弓根螺钉 2a. 在导板辅助下置入克氏针 2b. 螺钉置入 2c,2d. 螺钉置入后正位及斜位 X 线片

Fig.2 Insertion of subaxial cervical ATPS assisted by 3D guide plate 2a. K-wire was inserted assisted by 3D guide plate 2b. ATPS has been inserted 2c,2d. X-rays on normal and oblique position after ATPS insertion

起椎弓根皮质的弹性变形; II 级, 小于螺钉 1/3 螺纹穿透皮质(<1.2 mm, 直径为 3.5 mm 螺钉); III 级, 螺钉 1/3 至 1/2 的螺纹穿透皮质(>1.2 mm, <2.0 mm); IV 级, 螺钉 1/2 以上的螺纹穿透皮质(>2.0 mm); V 级, 螺钉螺纹完全穿透皮质。I 级和 II 级是安全的, III-V 级表明存在危险。比较两组在横断面和矢状面上螺钉在每个节段(C₃-C₇)的评级情况及分布特点、

螺钉安全情况的差异。

1.5 统计学处理

采用 SPSS 22.0 统计软件包对数据进行统计学处理, 在横断面和矢状面上两组间螺钉的安全数量和危险数量, 采用卡方检验, 检验水准 α 值取 0.05, 即 $P < 0.05$ 表示差异有统计学意义。所有检验水准 α 值取双侧。

2 结果

制作导板 20 个,分别在 4 具下颈椎尸体标本上采用 3D 导板辅助下和徒手技术在 C₃-C₇ 共置入 80 枚螺钉,3D 导板组 40 枚,徒手组 40 枚,螺钉长度 30~40 mm,直径 3.5 mm,按照 Tomasino 螺钉评级法,术后螺钉在不同节段的位置分级见表 1。3D 导板组和徒手组在安全螺钉的数量相比 ($\chi^2=8.7, P=0.003, P<0.05$),差异有统计学意义。

3 讨论

3.1 3D 导板辅助下 ATPS 螺钉置入的研究背景

颈椎退变疾病和创伤治疗的主要目的是解除神经和脊髓的压迫,然后重建其稳定性。颈椎前路减压植骨融合术 (anterior cervical decompression with fusion, ACDF) 能直接有效地切除椎管前方的致压物,是目前治疗颈椎退变疾病和创伤的有效方法^[4]。ACDF 采用的是单皮质椎体螺钉 (vertebral screws,

VBS) 固定,而椎体主要以松质骨为主,对于单节段手术的患者固定强度尚可。但对于需要颈椎多节段切除减压,特别是在多节段颈椎椎体次全切除的情况下,单皮质的椎体螺钉不足以重建多节段椎体切除后的稳定性,术后容易发生内固定的松动导致手术失败。另外,若是再合并骨质疏松,这种手术失败的风险会进一步增加,给社会和家庭造成严重的负担^[5-8]。文献报道,多节段 ACDF 手术内固定松动失败的概率可高达 20%~50%,而其中 10%~20% 的患者需要进行翻修手术^[9-11]。

颈椎后路椎弓根螺钉固定技术自 1994 年 Abumi 等^[12]首次报道在下颈椎手术中的应用以来,已被公认为是固定强度最好的内固定方法,在临床上广泛应用。目前的生物力学和解剖学研究证实,该方法是一种即刻、安全、有效的内固定方法。后路手术虽然具有较好的稳定性,但不能直接解决椎管前方压

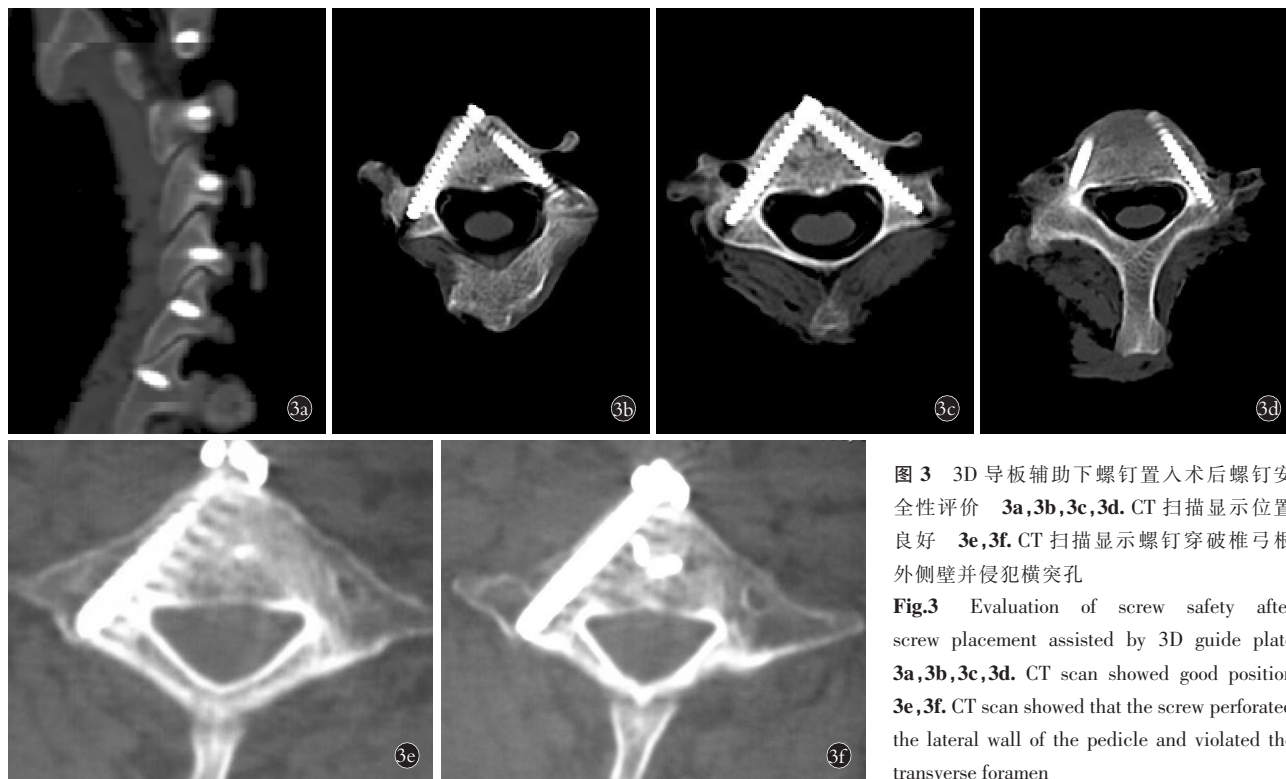


图 3 3D 导板辅助下螺钉置入术后螺钉安全性评价 3a,3b,3c,3d. CT 扫描显示位置良好 3e,3f. CT 扫描显示螺钉穿破椎弓根外侧壁并侵犯横突孔
Fig.3 Evaluation of screw safety after screw placement assisted by 3D guide plate 3a,3b,3c,3d. CT scan showed good position 3e,3f. CT scan showed that the screw perforated the lateral wall of the pedicle and violated the transverse foramen

表 1 两组术后螺钉在不同节段的位置情况(枚)
Tab.1 The accuracy verification of postoperative screw insertion at different levels(screws)

节段	3D 导板组(n=40)						徒手组(n=40)					
	总数	I 级	II 级	III 级	IV 级	V 级	总数	I 级	II 级	III 级	IV 级	V 级
C ₃	8	4	4	0	0	0	8	3	2	1	2	0
C ₄	8	3	2	1	1	1	8	3	3	1	0	1
C ₅	8	5	2	0	0	1	8	3	2	2	1	0
C ₆	8	4	3	1	0	0	8	2	1	2	2	1
C ₇	8	5	2	1	0	0	8	3	2	1	2	0

迫的问题,只能靠后路切除椎板和韧带结构后,利用“弓玄”效应,实现脊髓向后漂移,从而达到间接解除前方压迫的目的。因此,从颈椎前路切除致压物植骨融合后同期置入前路椎弓根螺钉内固定,能达到 I 期前路彻底减压和坚强固定的效果,较传统方法具有较大的优越性。

2008 年, Aramomi 等^[13]首先将该项技术应用到临床,随后 Yukawa 等^[14]和本课题组^[15-17]也进行了在 C 形臂 X 线引导下徒手成功置入 ATPS 的小样本临床应用的病例报道,而这些报道中螺钉位置不佳的情况并不少见。Koller 等^[18-19]首次从解剖学和影像学的角度证明了该技术的可行性,并在颈椎尸体标本上模拟置入下颈椎前路椎弓根螺钉 23 枚,术后行 CT 扫描,发现螺钉有 21.7% 的穿透率。王远政等^[20]在 18 具下颈椎尸体标本上置入前路椎弓根螺钉 144 枚,术后对标本行 CT 扫描和三维重建,显示椎弓根的损伤率从 C₃-C₇ 分别为 33.3% 到 8.3% 不等, C₃、C₄ 的损伤率明显高于其他节段。Patton 等^[21]的尸体标本研究证明,在计算机导航辅助下置入前路椎弓根螺钉的准确率为 66.7%,而 C 形臂 X 线引导透视下徒手置钉的准确率只有 42.6%。Bredow 等^[22]的尸体标本置钉研究证实,利用 3D 透视结合计算机辅助导航技术置入 ATPS 的准确率为 95%。因此,ATPS 虽然在少数临床病例中得到了成功的应用,结合上述体外尸体标本的置钉试验可以推测 ATPS 的置钉准确率可能并不高,而导航辅助下置钉可明显提高螺钉的准确性,从而降低脊髓、神经、椎动脉损伤的潜在风险。

但是,由于目前导航设备价格昂贵,操作复杂,手术时间长,精度不高,消毒不便等缺点,尚难以在国内临床普及推广。数字化快速成形 3D 导板技术为我们提供了简单化、立体化和个性化的置钉策略,其可利用实体模型进行模拟手术,在计算机上精确设计最佳置钉参数,通过导向模板引导置钉,从而提高置钉的精确性和手术效率。其中数字化导向模板由于其个体化的制作,临床上具有应用方便、定位准确、费用低廉、便于消毒等特点,尤其是不依赖于个人经验,为下颈椎前路椎弓根螺钉定位提供了一种全新的、标准化的方法。

3.2 快速成形 3D 导板辅助下 ATPS 置入的准确性

快速成形技术于 20 世纪 80 年代后期起源于美国,是集计算机、数控技术、激光技术和新材料等新技术而发展起来的一种基于离散堆积成形思想的新兴成形技术。目前,在胸腰椎和颈椎后路椎弓根螺钉置入中得到了较为广泛的应用。Lu 等^[23]在数字化导板辅助下对 25 例颈椎疾病的患者实施后路椎弓根

螺钉固定,术后行 CT 扫描三维重建评估螺钉的位置,共置入 88 枚螺钉,其中 71 枚螺钉位置良好,14 枚螺钉发生了 <2 mm 的穿透,1 枚螺钉穿透 > 2 mm,未发生螺钉误置的情况。Yu 等^[24]在 3D 数字化导板辅助下在 12 具下颈椎尸体标本上置入 164 枚后路椎弓根螺钉,术后采用 CT 薄层扫描评价螺钉的位置,结果显示螺钉的准确率可达 96.3%。Ma 等^[25]在尸体标本上直接对比在数字化导板辅助下和在 C 形臂 X 线引导徒手置入胸椎后路椎弓根螺钉的准确性,置钉后对所有标本进行 CT 扫描三维重建发现两组螺钉的准确率和螺钉穿透的风险率有明显差异,且导板辅助组的准确率明显高于徒手组。王建华等^[26]在数字化导向模板辅助下对 30 例患者(男 16 例,女 14 例)实施后路寰枢椎固定手术,共置入 60 枚寰椎椎弓根螺钉和 60 枚枢椎椎弓根螺钉,其中外伤性寰枢椎脱位 12 例,先天性游离齿突 8 例,枢椎椎弓根骨折 6 例,类风湿关节炎寰枢椎脱位 4 例。结果示 60 枚寰椎椎弓根螺钉及 60 枚枢椎椎弓根螺钉均位于设计的椎弓根钉道内,未出现向外偏入椎动脉孔及向内偏向椎管的现象,置钉成功率达 100%。本研究共置入前路椎弓根螺钉 80 枚,3D 导板组 40 枚,徒手组 40 枚。根据 Tomasino 螺钉评级法,3D 导板辅助下置入下颈椎前路椎弓根螺钉的安全率为 87.5%,而徒手组的安全率为 55.0%。本研究的 3D 导板组的螺钉安全率稍低于既往文献报道,可能与评价方法有关,也可能与前路椎弓根螺钉的钉道较长有关,理论上钉道越长,在置入螺钉时发生偏差的可能性越大,具体原因还需要在后续研究中进一步分析。

3.3 本研究的不足及展望

本研究能较好地反映出数字化导向模板的优越性,它能简化手术步骤,缩短置钉时间,提高置钉的准确性、安全性,减少并发症的发生。但它同样也存在一些问题,影响置钉的准确性,造成螺钉的偏差,比如导板固定需要助手协助,导板-椎体接触面的贴合不紧密等。另外,与徒手技术相比,个体化导板的制作需要一定的时间,可能会增加术前等待的时间,还有导板的使用会增加额外的住院费用,这些都是目前使用 3D 导板辅助置钉存在的不足。但是,随着 3D 打印技术和材料学的发展,相比未来导板辅助下置钉会更加的安全、快捷和便宜。

参考文献

- [1] Koller H, Acosta F, Tauber M, et al. Cervical anterior transpedicular screw fixation (ATPS)-Part II. Accuracy of manual insertion and pull-out strength of ATPS[J]. Eur Spine J, 2008, 17(4): 539-555.
- [2] Lee DH, Lee SW, Kang SJ, et al. Optimal entry points and trajectories for cervical pedicle screw placement into subaxial cervical ver-

- tebrae[J]. *Eur Spine J*, 2011, 20(6):905-911.
- [3] Zhao LJ, Xu RM, Jiang WY, et al. A new technique for anterior cervical pedicle screw implantation[J]. *Orthop Surg*, 2011, 3:193-198.
- [4] Kim MK, Kim SM, Jeon KM, et al. Radiographic comparison of four anterior fusion methods in two level cervical disc diseases; autograft plate fixation versus cage plate fixation versus stand-alone cage fusion versus corpectomy and plate fixation[J]. *Korean Neurosurg Soc*, 2012, 51(3):135-140.
- [5] Aramomi M, Masaki Y, Koshizuka S, et al. Anterior pedicle screw fixation for multilevel cervical corpectomy and spinal fusion[J]. *Acta Neurochirurgica*, 2008, 150(6):575-582.
- [6] Prasarn ML, Baria D, Milne E, et al. Adjacent-level biomechanics after single versus multilevel cervical spine fusion[J]. *J Neurosurgery Spine*, 2012, 16(2):172-177.
- [7] Song KJ, Lee KB, Song JH. Efficacy of multilevel anterior cervical discectomy and fusion versus corpectomy and fusion for multilevel cervical spondylotic myelopathy: a minimum 5-year follow-up study[J]. *Eur Spine J*, 2012, 21(8):1551-1557.
- [8] Ponnusamy KE, Iyer S, Gupta G, et al. Instrumentation of the osteoporotic spine: biomechanical and clinical considerations[J]. *Spine (Phila Pa 1976)*, 2011, 11(1):54-63.
- [9] Greiner PR, Allam Y, Ei SH, et al. Analysis of reoperations after surgical treatment of degenerative cervical spine disorders: a report on 900 cases[J]. *Cent Eur Neurosurg*, 2009, 70(1):3-8.
- [10] Brazenor GA. Comparison of multisegment anterior cervical fixation using bone strut graft versus a titanium rod and buttress prosthesis: analysis of outcome with long-term follow-up and interview by independent physician[J]. *Spine (Phila Pa 1976)*, 2007, 32(1):63-71.
- [11] Liu Y, Qi M, Chen H, et al. Comparative analysis of complications of different reconstructive techniques following anterior decompression for multilevel cervical spondylotic myelopathy[J]. *Eur Spine J*, 2012, 21(12):2428-2435.
- [12] Abumi K, Itoh H, Taneichi H, et al. Transpedicular screw fixation for traumatic lesions of the middle and lower cervical spine: description of the techniques and preliminary report[J]. *J Spinal Disord*, 1994, 7(1):19-28.
- [13] Aramomi M, Masaki Y, Koshizuka S, et al. Anterior pedicle screw fixation for multilevel cervical corpectomy and spinal fusion[J]. *Acta Neurochirurgica*, 2008, 150(6):575-582.
- [14] Yukawa Y, Kato F, Ito K, et al. Anterior cervical pedicle screw and plate fixation using fluoroscope-assisted pedicle axis view imaging: a preliminary report of a new cervical reconstruction technique[J]. *Eur Spine J*, 2009, 18(6):911-916.
- [15] 李杰, 赵刘军, 徐荣明, 等. 前路椎弓根螺钉重建术在下颈椎骨折脱位中的临床应用[J]. *中国骨伤*, 2014, 27(2):106-111.
LI J, ZHAO LJ, XU RM, et al. Clinical application of anterior transpedicular screw reconstruction in treating lower cervical spine fracture and dislocation[J]. *Zhongguo Gu Shang/China J Orthop Trauma*, 2014, 27(2):106-111. Chinese with abstract in English.
- [16] 赵刘军, 李杰, 蒋伟宇, 等. 下颈椎前路椎弓根螺钉固定系统与普通前路椎体螺钉固定系统的静力学比较[J]. *中国骨伤*, 2014, 27(2):118-122.
ZHAO LJ, LI J, JIANG WY, et al. Comparison of static characteristics between anterior transpedicular screws system and vertebral body screws system in lower cervical spine[J]. *Zhongguo Gu Shang/China J Orthop Trauma*, 2014, 27(2):118-122. Chinese with abstract in English.
- [17] 赵刘军, 徐荣明, 华群, 等. 下颈椎前路椎弓根螺钉最佳进钉点和进钉方向的影像学研究及其临床运用[J]. *中国骨伤*, 2012, 25(12):1030-1035.
ZHAO LJ, XU RM, HUA Q, et al. Radiological studies on the best entry point and trajectory of anterior cervical pedicle screw in the lower cervical spine[J]. *Zhongguo Gu Shang/China J Orthop Trauma*, 2012, 25(12):1030-1035. Chinese with abstract in English.
- [18] Koller H, Hempfing A, Acosta F, et al. Cervical anterior transpedicular screw fixation. Part I: Study on morphological feasibility, indications, and technical prerequisites[J]. *Eur Spine J*, 2008, 17(4):523-538.
- [19] Koller H, Hitzl W, Acosta F, et al. In vitro study of accuracy of cervical pedicle screw insertion using an electronic conductivity device(ATPS part III)[J]. *Eur Spine J*, 2009, 18(9):1300-1313.
- [20] 王远政, 刘洋, 邓忠良, 等. 下颈椎前路椎弓根螺钉置入的实验研究[J]. *第三军医大学学报*, 2012, 34(18):1839-1843.
WANG YZ, LIU Y, DENG ZL, et al. Insertion of lower cervical spine anterior pedicle screw in 18 cadavers[J]. *Di San Jun Yi Da Xue Xue Bao*, 2012, 34(18):1839-1843. Chinese.
- [21] Patton AG, Morris RP, Kuo YF, et al. Accuracy of fluoroscopy versus computer-assisted navigation for the placement of anterior cervical pedicle screws[J]. *Spine (Phila Pa 1976)*, 2015, 40(7):E404-E410.
- [22] Bredow J, Meyer C, Scheyerer MJ, et al. Accuracy of 3D fluoroscopy-navigated anterior transpedicular screw insertion in the cervical spine: an experimental study[J]. *Eur Spine J*, 2016, 25(6):1683-1689.
- [23] Lu S, Xu YQ, Lu WW, et al. A novel patient-specific navigational template for cervical pedicle screw placement[J]. *Spine (Phila Pa 1976)*, 2009, 34(26):E959-E966.
- [24] Yu Z, Zhang G, Chen X, et al. Application of a novel 3D drill template for cervical pedicle screw tunnel design: a cadaveric study[J]. *Eur Spine J*, 2017, 26:2348-2356.
- [25] Ma T, Xu YQ, Cheng YB, et al. A novel computer-assisted drill guide template for thoracic pedicle screw placement: a cadaveric study[J]. *Arch Orthop Trauma Surg*, 2012, 132(1):65-72.
- [26] 王建华, 尹庆水, 夏虹, 等. 数字骨科技术在寰枢椎个体化置钉手术中的应用[J]. *脊柱外科杂志*, 2011, 9(3):165-168.
WANG JH, YIN QS, XIA H, et al. Application of digital orthopaedic technique in personalized pedicle screw placement for upper cervical spine[J]. *Ji Zhu Wai Ke Za Zhi*, 2011, 9(3):165-168. Chinese.

(收稿日期:2019-12-14 本文编辑:王宏)