

斜外侧腰椎融合技术并发血管损伤的原因分析和预防策略

宋永兴¹, 俞伟¹, 张建乔¹, 曾忠友¹, 范顺武², 赵兴², 马维虎³, 何登伟⁴, 倪文飞⁵, 范时洋¹, 籍剑飞¹
(1.武警部队骨科医学中心 武警海警总队医院骨二科, 浙江 嘉兴 314000; 2.浙江大学附属邵逸夫骨科, 浙江 杭州 310016; 3.宁波市第六医院脊柱外科, 浙江 宁波 315040; 4.丽水市中心医院脊柱外科, 浙江 丽水 323000; 5.温州医科大学附属第二医院脊柱外科, 浙江 温州 325027)

【摘要】 目的: 总结斜外侧腰椎椎间融合术(oblique lateral interbody fusion, OLIF)治疗腰椎退行性疾病并发血管损伤的原因并提出预防措施。方法: 回顾性分析 2014 年 10 月至 2017 年 5 月在 5 家医院接受 OLIF 手术联合或不联合后路椎弓根钉棒系统内固定治疗腰椎退行性疾病 235 例患者的病例资料, 男 79 例, 女 156 例; 年龄 32~83 (61.9±13.5) 岁。7 例出现血管损伤, 其中 4 例节段血管损伤, 1 例左髂总动脉损伤, 1 例左髂总静脉损伤, 1 例卵巢静脉损伤。结果: 失访 5 例(单纯 OLIF 2 例, OLIF 联合后路椎弓根螺钉固定 3 例), 其余获得随访, 时间 6~36 (15.6±7.5) 个月, 随访过程中未出现椎弓根螺钉松动或断裂现象。患者腰痛 VAS 评分由术前的 (6.7±2.3) 分降至末次随访时的 (1.4±0.8) 分 ($t=7.21, P=0.033$); ODI 指数由术前的 (36.5±7.7)% 恢复至末次随访时的 (9.4±3.6)% ($t=8.11, P=0.025$)。结论: 斜外侧腰椎融合技术为微创腰椎内固定融合术提供了一种新的方法, 但在其广泛应用的同时尚存在并发血管损伤的风险。术前应严格掌握手术适应证, 术中要谨慎细致操作, 才能有效预防血管损伤的发生。

【关键词】 腰椎; 脊柱融合术; 内固定器; 微创外科手术; 血管损伤

中图分类号: R681.5

DOI: 10.12200/j.issn.1003-0034.2020.12.011

开放科学(资源服务)标识码(OSID)



Analysis on the causes and prevention strategies of the vascular injury caused by the oblique lateral lumbar fusion
SONG Yong-xing, YU Wei, ZHANG Jian-qiao, ZENG Zhong-you*, FAN Shun-wu, ZHAO Xing, MA Wei-hu, HE Deng-wei, NI Wen-fei, FAN Shi-yang, and JI Jian-fei. *The Second Department of Orthopaedics, General Hospital of Armed Police and Marine Police, Jiaxing 314000, Zhejiang, China

ABSTRACT Objective: To analyze the causes of vascular injury occurred in oblique lateral interbody fusion for treating lumbar degenerative diseases, and put forward preventive measures. **Methods:** There were 235 patients analyzed from October 2014 to May 2017 in five hospitals, who were treated with oblique lateral interbody fusion with or without posterior pedicle screw fixation. There were 79 males and 156 females with an average age of (61.9±13.5) years old (ranged from 32 to 83 years). There were 7 cases of vascular injury, including 4 cases of segmental vessel injury, 1 case of left common iliac artery injury, 1 case of left common iliac vein injury and 1 case of ovarian vein injury. **Results:** The follow-up time ranged from 6 to 36 months, averagely (15.6±7.5) months. There was no pedicle screw loosen or fracture. The low back pain VAS decreased from preoperative 6.7±2.3 to 1.4±0.8 at the latest follow-up, which was statistically difference ($t=7.21, P=0.033$). The ODI decreased from preoperative (36.5±7.7)% to (9.4±3.6)% at the latest follow-up, which was statistically difference ($t=8.11, P=0.025$). **Conclusion:** Oblique lateral interbody fusion technique provides a new method for minimally invasive fusion of lumbar internal fixation. However, it has a risk of vascular injury. In order to effectively prevent the occurrence of vascular injury, the operative indications and careful and meticulous operation should be strictly grasped.

KEYWORDS Lumbar vertebrae; Spinal fusion; Internal fixator; Minimal surgical procedures; Vascular injuries

斜外侧腰椎融合术(oblique lateral interbody fusion, OLIF)为法国 Silvestre 等^[1]于 2012 年最早报

基金项目:浙江省医药卫生科技计划项目(编号:2020KY968)
Fund program: Medicine Health Science Technology Project of Zhejiang Province (No.2020KY968)

通讯作者:曾忠友 E-mail: zjzengzy@126.com

Corresponding author: ZENG Zhong-you E-mail: zjzengzy@126.com

告,目前已用于腰椎退行性疾病的治疗^[2-4]。与传统腰椎后路手术相比,OLIF 技术完整保留了脊柱后方结构,避免了医源性腰痛的发生,同时 OLIF 技术无须打开椎管,避免了椎管内干扰和椎管内神经的损伤的相关并发症^[5-7]。与前路腰椎融合技术(anterior lumbar interbody fusion, ALIF)相比,OLIF 技术避免了前方大血管的牵拉,明显降低了腹腔脏器、腰前血管

损伤,逆行射精,肠粘连和腹疝的风险^[8-10]。与直接外侧椎间融合术(direct lateral interbody fusion, DLIF)或极外侧椎间融合术(extreme lateral interbody fusion, XLIF)比较,OLIF 避免了对腰大肌和腰丛神经的损伤^[6,11]。OLIF 同时还具有出血少、创伤小、稳定性好、手术时间短,及术后康复快等优点^[12]。虽然理论上讲 OLIF 是一种相对安全的手术技术,但是作为一种新技术,其同样存在学习曲线,面临并发症的问题^[13-14],特别是血管损伤。血管损伤在 OLIF 术中并非罕见^[15],但是一旦发生比较棘手^[1]。本研究通过系统性回顾分析武警海警总队医院、浙江大学附属邵逸夫医院、宁波市第六医院、温州医科大学附属第二医院和丽水市中心医院自 2014 年 10 月至 2017 年 5 月采用斜外侧腰椎融合技术或联合后路椎弓根螺钉固定治疗腰椎病变 235 例,术中 7 例出现血管损伤,发生率 2.98%。现回顾性分析 7 例血管损伤的病例资料,总结 OLIF 技术治疗腰椎退行性病变并发血管损伤的原因并提出预防措施,以更好地促进本技术的临床应用。

1 资料与方法

1.1 临床资料

纳入标准:(1)轻度腰椎管狭窄症。(2)椎间盘源性腰痛。(3)轻度腰椎滑脱症(I、II度)。(4)椎间隙炎。(5)退行性腰椎侧后凸畸形。排除标准:(1)腰椎管严重骨性狭窄,需要直接椎管减压者。(2)II度以上的腰椎滑脱症,包括退行性滑脱或峡部裂型椎体滑脱。(3)后方关节突关节自发性融合者。(4)合并严重的骨质疏松症。(5)手术节段腹部血管鞘与腰大肌间隙消失者。(6)既往有左侧腹部手术史。

本研究共纳入 235 例患者,男 79 例,女 156 例;年龄 32~83(61.9±13.5)岁。疾病类型:椎间盘退行性病变 44 例,腰椎管狭窄症 82 例,腰椎退行性滑脱症 49 例,腰椎峡部裂伴或不伴椎体滑脱症 16 例,腰椎退行性侧弯 19 例,椎间盘源性腰痛 21 例,原发性椎间隙炎 4 例。均经正规保守治疗无效者。融合节段数:单节段 190 例,2 个节段 11 例,3 个节段 21 例,4 个节段 13 例。融合节段:L_{1,2} 13 例,L_{2,3} 38 例,L_{3,4} 53 例,L_{4,5} 223 例。

1.2 治疗方法

采用全身麻醉,标准右侧卧位,保持轻度屈髋屈膝,用宽胶布固定。采用垂直透视,通过椎间盘的连线(平行椎间隙)和椎体连线(椎体中点连线)来定位手术节段。在体表标记定位线,确定定位线的交点。经过交点,沿腹外斜肌纤维走行方向画出 4 cm 的皮肤切口线,肥胖患者皮肤切口可扩大到 6 cm。沿肌纤维方向逐层顿性分离腹外斜肌、腹内斜肌、腹横

肌,暴露腹外侧壁。此区域中分布有第 10~12 肋的肋间神经、髂腹下神经及髂腹股沟神经,多走行于 L_{4,5} 以上腹内斜肌和腹横肌之间,支配腹直肌,操作时需注意保护。到达腹膜外间隙后,用 Langenbeck 拉钩和花生米样棉球向腹侧推开腹膜外脂肪和腹内脏器,显露腰大肌,用骨膜剥离器将腰大肌向背侧轻轻推开,用牵开器将腰大肌牵向背侧,显露病变节段椎间隙,于椎间隙前中 1/3 斜向插入导针。C 形臂 X 线机透视确定无误后逐级放置扩张套管和扩张通道,移除套管,扩张通道予以固定,做椎间盘切除。沿椎间隙垂直插入钝性绞刀,C 形臂 X 线机透视确定终板方向和融合器深度。可用钝性绞刀做椎间隙逐级撑开,刮除残余髓核和终板软骨,制作融合器床。C 形臂 X 线机透视确定所用融合器的高度和长度。将填入碎骨块的融合器(注:融合器填入骨块后可吸收缝线予以捆绑,以防止骨块在融合器植入椎间隙过程中脱落)垂直植入椎间隙,C 形臂 X 线机透视确定融合器位置良好,冲洗切口。探查切口内无活动性出血,撤除通道,再次探查并确认切口内无活动性出血后逐层缝合切口。根据术前计划,并结合术中终板骨质条件以及终板有无损伤情况进行单纯 OLIF 融合 91 例,联合后路椎弓根螺钉固定 144 例,其中 I 期后路椎弓根螺钉固定 137 例,II 期后路椎弓根螺钉固定 7 例。除 2 例(1 例左侧髂总动脉损伤、1 例左髂总静脉损伤分别做扩大切口血管修补或止血)放置了引流管,其余病例切口均未放置引流管。

1.3 观察项目与方法

1.3.1 临床观察和评价 观察并记录术中出血量、血管损伤、手术时间、切口皮肤坏死或切口感染情况,采用 VAS 评分^[16]评价术前和末次随访时腰痛情况;采用 Oswestry 功能障碍指数(Oswestry Disability Index, ODI)^[17]评估临床结果。

1.3.2 影像学评价 术后 3 d 及 1.5、3、6、12 个月行腰椎 X 线正侧位检查,术后 12 个月同时行腰椎过伸过屈位 X 线检查;术后 3 d、12 个月行 CT 平扫加三维重建,评价融合器位置、终板有无切割、融合器有无移位或沉降、椎间融合情况。

1.4 统计学处理

应用 SPSS20.0 统计学软件,定量资料以均数±标准差($\bar{x}±s$)表示,对术前和末次随访时的腰痛 VAS 评分和 ODI 指数的比较采用配对设计定量资料的 *t* 检验。以 *P*<0.05 为差异有统计学意义。

2 结果

2.1 临床情况

本组切口均无感染及皮肤坏死;手术时间 40~460 (115±66) min,其中 OLIF 手术时间 40~120

(55.2±14.6) min, 每个 OLIF 节段操作时间 (38.6±11.7) min。术中总出血量 20~720(120.0±72.5) ml(1 例因术中同侧髂动脉损伤予扩大切口做血管修补因而出血量较多,为 720 ml);其中 OLIF 操作出血量 20~720 (45.8±22.9) ml, 每个 OLIF 节段出血 (32.9±15.1) ml。术后 72 h 切口疼痛评分(1.4±0.7)分。失访 5 例 (单纯 OLIF 2 例,OLIF 联合后路椎弓根螺钉固定 3 例),其余均获随访,时间 6~36(15.6±7.5)个月。随访过程中未出现椎弓根螺钉系统松动或断裂现象。患者腰痛 VAS 评分由术前(6.7±2.3)分,降至末次随访时的(1.4±0.8)分($t=7.21, P=0.033$);ODI 指数由术前的 (36.5±7.7)%恢复至末次随访时的 (9.4±3.6)%($t=8.11, P=0.025$),见表 1。末次随访时除 9 例 (单纯 OLIF 4 例,OLIF 联合后路椎弓根螺钉固定 5 例)不能明确(椎间融合器内骨质稀疏,并可见透亮线)外,其余均获得椎间融合,融合率为 96.09% (按获得随访的 230 例计算),其中 OLIF 融合率 95.51%(85/89),OLIF 联合后路椎弓根螺钉固定融合率 96.45%(136/141)。

2.2 术中血管损伤并发症

术中血管并发症见表 2。4 例腰节段血管损伤(L₄ 节段 2 例,L₅ 节段 2 例),其中 1 例节段动脉损伤予以超声刀止血,3 例节段动脉损伤予以双节电凝止血。1 例左侧髂总动脉损伤(在处理 L_{4,5} 节段),立即予以扩大手术切口,游离腹主动脉并临时阻断,髂总动脉破口缝合修补。1 例左髂总静脉损伤(在处理 L_{4,5} 节段),予局部修补(血管外科医生协助)。1 例卵巢静脉损伤(在处理 L_{4,5} 节段)予明胶海绵和凝血酶加压填塞止血。7 例术后均愈合良好,无不良后果(图 1-2)。

3 讨论

3.1 血管损伤的原因

血管损伤是 OLIF 手术中严重的并发症,文献报道其发生率约 1.4%^[12], 主要见于腰椎节段动脉、髂总血管、髂腰静脉和腰升静脉等。Woods 等^[18]报道对 137 例行 OLIF 术治疗,共发现 4 例(1.69%)血管损伤,包括 2 例左髂总静脉、2 例髂腰静脉;Mehren

表 2 行斜外侧腰椎融合术治疗并获随访的 230 例患者术中血管损伤并发症发生情况

Tab.2 Complications of vascular injury during operation in 230 patients who were treated with oblique lateral lumbar fusion and followed up

项目	术中(例)	融合节段
节段血管损伤	4	L _{4,5}
髂总动脉损伤	1	L _{4,5}
髂总静脉损伤	1	L _{4,5}
卵巢静脉损伤	1	L _{4,5}

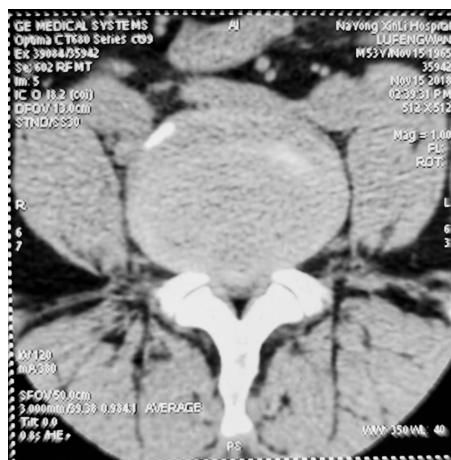

图 1 男,53 岁,行斜外侧腰椎融合术治疗。左侧髂总动脉与腰大肌间隙消失,在分离显露过程中避免将髂总动脉和腰大肌一起牵向背侧。本组髂总动脉损伤病例在显露过程中将髂总动脉和腰大肌一起牵向背侧,在放置通道固定钉的过程中将髂总动脉误伤

Fig.1 Male, 53-year-old, treated with oblique lateral lumbar fusion. The gap between the left common iliac artery and the psoas major muscle disappeared, and avoid pulling the common iliac artery and the psoas major muscle together to the dorsal side during the separation and exposure process. In this group of common iliac artery injury cases, the common iliac artery and the psoas major muscle were pulled together to the dorsal side during the exposure, and the common iliac artery was accidentally injured during the placement of the channel fixation needle

等^[19]对 812 例行 OLIF 术治疗,共发现 3 例(0.37%)血管损伤,包括 1 例左髂总静脉、1 例对侧髂总静脉及 1 例腹主动脉的破裂;Silvestre 等^[1]对 179 例行

表 1 行斜外侧腰椎融合术治疗并获随访的 230 例患者术前与术后 ODI 比较(x±s, %)

Tab.1 Comparison of ODI before and after operation in 230 patients who underwent oblique lateral lumbar fusion and were followed up(x±s, %)

时间	疼痛程度	日常生活能力	提物	行走	坐	站立	睡眠	性生活	社会活动	旅行	总分
术前	2.8±0.4	1.9±0.3	2.1±0.5	2.5±0.3	3.1±0.5	1.7±0.4	2.3±0.5	2.4±0.7	1.8±0.4	1.6±0.3	36.5±7.7
术后	0.8±0.2	0.7±0.1	1.1±0.2	1.2±0.4	0.9±0.1	0.8±0.3	1.0±0.4	0.9±0.2	0.8±0.2	1.1±0.3	9.4±3.6*

注:与术前比较,* $t=8.11, P=0.025$

Note: Compared with preoperative results, * $t=8.11, P=0.025$

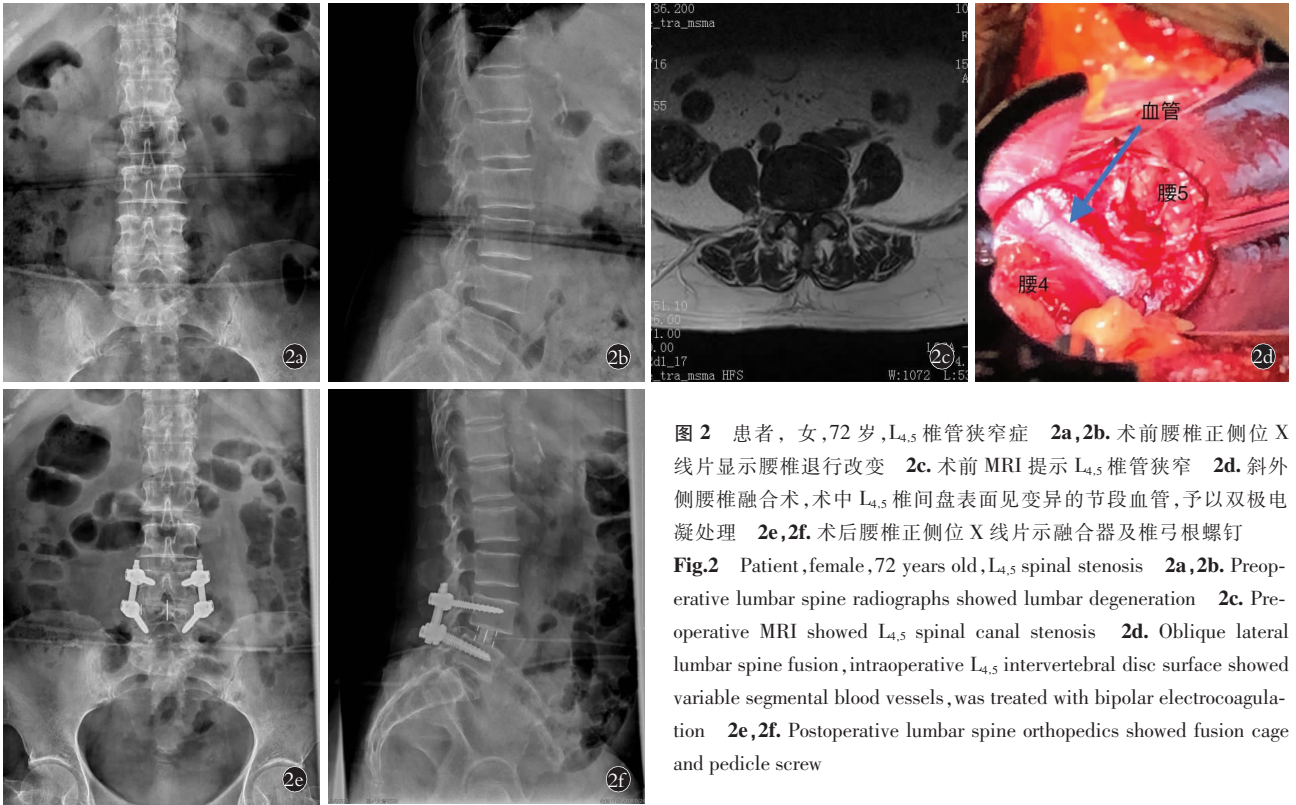


图 2 患者,女,72岁,L_{4,5}椎管狭窄症 **2a,2b**.术前腰椎正侧位X线片显示腰椎退行改变 **2c**.术前MRI提示L_{4,5}椎管狭窄 **2d**.斜外侧腰椎融合术,术中L_{4,5}椎间盘表面见变异的节段血管,予以双极电凝处理 **2e,2f**.术后腰椎正侧位X线片示融合器及椎弓根螺钉

Fig.2 Patient, female, 72 years old, L_{4,5} spinal stenosis **2a,2b**. Preoperative lumbar spine radiographs showed lumbar degeneration **2c**. Preoperative MRI showed L_{4,5} spinal canal stenosis **2d**. Oblique lateral lumbar spine fusion, intraoperative L_{4,5} intervertebral disc surface showed variable segmental blood vessels, was treated with bipolar electrocoagulation **2e,2f**. Postoperative lumbar spine orthopedics showed fusion cage and pedicle screw

OLIF 术治疗,共发现 3 例(1.68%)血管损伤,包括 1 例左髂静脉、1 例髂腰静脉及 1 例髂腰静脉损伤伴双侧股静脉深静脉血栓形成。本组共发生 7 例,发生率约 2.98%,均在 L_{4,5} 节段。

本组 OLIF 手术血管损伤主要发生于腰大肌与血管鞘间隙分离(节段动脉 2 例、卵巢静脉 1 例),同侧置通道固定钉(节段动脉 2 例、髂总动脉 1 例),椎间隙深部处理及椎间隙撑开(髂总静脉 1 例)等过程。本组血管损伤均发生在 L_{4,5} 节段,可能有患者的客观原因:(1)L_{4,5} 融合节段最多,本组约占 68.2%。(2)L_{4,5} 节段左侧腰大肌与髂总动脉间隙最窄^[20]。(3)L₅ 节段动脉和静脉变异较多^[21]。(4)腹主动脉分叉和静脉汇合层面个体差异较大^[22-23]。虽然术者遵循同一手术操作标准,但不同术者技术水平不一,可能有术者的主观因素:(1)对腰椎斜外侧解剖结构不熟悉,正常结构把握不清。(2)术前检查不充分或观察不仔细,没有及时发现或观察到血管的解剖变异。(3)术者粗暴操作致节段血管损伤或通道固定钉放置不合适。本组髂总动脉损伤病例,由于髂总动脉分叉较高,髂总动脉位于腰大肌表面且与腰大肌粘连,髂总动脉与腰大肌间隙消失,在显露过程中术者将髂总动脉牵向背侧,在放置通道固定针时损伤。

3.2 血管损伤的处理

术中发生血管损伤的处理方式:(1)腰椎节段血管损伤出血可以用钛夹夹闭或予以电凝止血(超声

刀或双极)。(2)腰升静脉、髂腰静脉和髂总静脉上的小裂口可以先用强效止血剂(如 Flo Seal、Baxter)压迫止血,如止血效果不佳,进而再次追加止血剂(如 TachoComb fleece, Nycomed Pharma)^[24],除非绝对需要,没有必要缝合。25%病例缝合髂总静脉会导致髂股血栓形成^[25-26]。(3)对于下腔静脉、髂总动脉的损伤应立即缝合(6-0 缝合线)。在严重出血的情况下,强烈建议扩大入路以获得处理并发症的良好术野。本组 4 例节段血管损伤,1 例通过超声刀电凝止血,3 例通过双节电凝止血。髂总动脉损伤予以扩大手术切口,显露动脉及损伤部位,予以修补。髂总静脉损伤予以修补(血管外科医生协助)。卵巢静脉损伤予以明胶海绵和蛋白酶压迫止血。

3.3 血管损伤的预防

针对血管损伤的处理最重要的是预防,可分为术中和术中预防。

(1)术前预防。在术前准备时,应尤其注意腹主动脉、下腔静脉及左侧的髂总血管的分布和走行。术前常规行 MRI 及 CT 检查,MR 及 CT 可提供椎前及椎体周围的解剖关系,尤其关于血管走行和动脉分叉及静脉汇合层面,还包括左侧髂血管^[18,20,23,27]。Chithrki 等^[22]报道腹主动脉分叉水平的范围在 L₃ 椎体上 1/3 至 L₅ 椎体中 1/3。Molinarie 等^[23]采用 MRI 进行研究,结果显示该范围起自 L₃ 椎体下 1/3 至 L₅ 椎体中 1/3,绝大多数(73%)在 L₄ 椎体水平。腹主动

脉在分为左、右髂总动脉后,由于髂动脉向左、右两侧走行,使其与腰大肌之间的距离逐渐减少,甚至消失(图 1),不利于 OLIF 手术通道的置入。Liu 等^[28]建议当左侧髂总动脉与腰大肌的间隙 $<1\text{ cm}$ 时,选择其它的融合方式。因此,若术前 MR 检查显示腹主动脉分叉水平较高,术中操作时要特别注意。本组左侧髂总动脉损伤原因为:髂总动脉分叉较高(在 L_3 椎体上缘),左侧髂总动脉与腰大肌间隙消失,同时手术入路偏腹侧,将髂总动脉牵向背侧,放置通道固定钉时损伤髂总动脉。

在许多病例中,可以辨别腰升静脉,也为应对术中风险提供了准备^[29]。对于不确定椎前血管位置的病例,CT 扫描很有帮助,自 2000 年起彩色 3D 血管 CT 的应用使其在这方面更有优势。

(2)术中预防。最重要的是强调直视下操作^[12],特别是一些大血管的分支和存在变异的患者。在到达腹膜外间隙后,将包含血管、输尿管、腹腔脏器的腹膜外脂肪组织等轻柔牵向内侧,显露腰大肌内侧,根据手术节段的不同及患者的个体差异,在此区域可看到不同的血管结构,包括左髂动脉、左髂静脉及腰升静脉。辨清血管等结构后轻柔牵拉,并确保定位针、扩张通道、牵开挡板的固定钉等置入时避开血管。王吉莹等^[12]通过病例分析总结和文献回顾,发现 OLIF 手术中节段动脉损伤在所有血管损伤并发症中约 34.8%。Orita 等^[21]通过解剖学研究发现 L_1 - L_3 的节段动脉由椎体上部分呈锐角向近端走行; L_4 、 L_5 的节段动脉靠近椎体上缘,呈钝角向远端走行。而且腰椎节段动脉可能存在变异,跨越椎间盘,特别是 L_4 和 L_5 节段动脉,因此直视下进行分离,置入定位针和建立工作通道对确保手术安全是非常必要的。同时由于节段动脉和腰升静脉走行区域常与下位牵开挡板的位置区域重叠^[12,29],因此常规只置入上位牵开挡板的固定钉而且尽量靠近终板。本组 2 例 L_5 节段动脉和 1 例卵巢静脉由于靠近椎间隙,早期未进行直视下放置定位针,在显露过程损伤;另外 2 例 L_4 节段动脉偏下,在放置通道固定钉时损伤。另外需要注意的是, L_5 椎体侧方还可能出现其他血管结构,如髂腰动脉和静脉,因此勿将通道定位钉固定于 L_5 椎体以避免损伤髂腰静脉和腰升静脉。血管损伤主要发生在手术侧,但文献报道有发生在对侧^[19,24],需要引起足够的重视。

手术结束时要密切注意手术区域的出血情况。先松开自由臂,以免在未松开自由臂的情况下先拆除固定钉后出现通道向上移位,误伤节段动脉。撤除通道后要再次检查并确认切口内无活动性出血。术后要严密监测患者生命体征,一旦出现血压快速下

降,须考虑血管损伤,应及时检查和处理。

本研究的不足之处在于是多中心研究,而且是多组医生的操作,每组医生的手术经验、操作技术以及术前对于病例的选择、术中的处理不尽相同,因而,每组医生血管损伤并发症的发生率亦不同,也必然影响术后的结果和数据的可比性。

总之,OLIF 技术作为一种新的脊柱微创手术治疗腰椎疾患的早期临床疗效满意,具有创伤小、出血少、安全性高等优点。但需要指出的是:OLIF 存在血管损伤的风险,特别是在开展的早期阶段,虽然血管损伤的发生率不高,但可能会带来灾难性的后果,必须引起重视。因此,开展 OLIF 技术需要特别强调:(1)术者必须具有丰富的腰椎解剖知识和腰椎前路或侧前路手术经验。(2)开展此项技术前必须接受全面系统的培训,包括理论学习、尸体操作、手术演示等,较为全面地掌握此项技术操作要点及可能发生并发症的预防和处理措施。(3)务必要将此项技术可视化^[12],即所有操作均在直视下进行,避免误伤正常或变异的组织结构。

参考文献

- [1] Silvestre C, Mac-Thiong JM, Hilmi R, et al. Complications and morbidities of mini-open anterior retroperitoneal lumbar interbody fusion: oblique lumbar interbody fusion in 179 patients [J]. *Asian Spine J*, 2012, 6(2): 89-97.
- [2] Kanno K, Ohtori S, Orita S, et al. Miniopen oblique lateral L_5 - S_1 interbody fusion: a report of 2 cases [J]. *Case Rep Orthop*, 2014, 2014: 603531.
- [3] 张建锋, 范顺武, 方向前, 等. 斜外侧椎间融合术在单节段腰椎间盘退行性疾病中的应用 [J]. *中华骨科杂志*, 2017, 37(1): 80-88.
ZHANG JF, FAN SW, FANG XQ, et al. Clinical value of one-level oblique lateral interbody fusion in the treatment of degenerative lumbar disc diseases [J]. *Zhonghua Gu Ke Za Zhi*, 2017, 37(1): 80-88. Chinese.
- [4] 王燕燕, 刘军辉, 范顺武, 等. 腰椎斜外侧融合联合后路椎弓螺钉内固定术中神经电生理监护模式的探讨及应用 [J]. *中华骨科杂志*, 2016, 36(24): 1568-1573.
WANG YY, LIU JH, FAN SW, et al. The study and application of intraoperative neurophysiological monitoring in oblique lateral interbody fusion combined with posterior pedicle internal fixation [J]. *Zhonghua Gu Ke Za Zhi*, 2016, 36(24): 1568-1573. Chinese.
- [5] 丁凌志, 范顺武, 胡志军, 等. 斜外侧腰椎椎间融合术间接减压治疗退行性腰椎管狭窄症 [J]. *中华骨科杂志*, 2017, 37(16): 965-971.
DING LZ, FAN SW, HU ZJ, et al. The indirect decompression effect of oblique lateral interbody fusion in the treatment of degenerative lumbar stenosis [J]. *Zhonghua Gu Ke Za Zhi*, 2017, 37(16): 965-971. Chinese.
- [6] Phan K, Maharaj M, Assem Y, et al. Review of early clinical results and complications associated with oblique lumbar interbody fusion (OLIF) [J]. *J Clin Neurosci*, 2016, 31: 23-29.
- [7] Wang YP, An JL, Sun YP, et al. Comparison of outcomes between

- minimally invasive transforaminal lumbar interbody fusion and traditional posterior lumbar intervertebral fusion in obese patients with lumbar disk prolapse[J]. *Ther Clin Risk Manag*, 2017, 13:87-94.
- [8] Phan K, Thayaparan GK, Mobbs RJ. Anterior lumbar interbody fusion versus transforaminal lumbar interbody fusion-systematic review and meta-analysis[J]. *Br J Neurosurg* 2015, 29(5):705-711.
- [9] Kim JS, Choi WG, Lee SH. Minimally invasive anterior lumbar interbody fusion followed by percutaneous pedicle screw fixation for isthmic spondylolisthesis; minimum 5-year follow-up[J]. *Spine J*, 2010, 10:404-409.
- [10] Kim JS, Kang BU, Lee SH, et al. Mini-transforaminal lumbar interbody fusion versus anterior lumbar interbody fusion augmented by percutaneous pedicle screw fixation;a comparison of surgical outcomes in adult low-grade isthmic spondylolisthesis[J]. *J Spinal Disord Tech*, 2009, 22:114-121.
- [11] Fujibayashi S, Hynes RA, Otsuki B, et al. Effect of indirect neural decompression through oblique lateral interbody fusion for degenerative lumbar disease[J]. *Spine (Phila Pa 1976)*, 2015, 40: E175-E182.
- [12] 王吉莹, 周志杰, 范顺武, 等. 斜外侧椎间融合术治疗腰椎退行性疾病的早期并发症分析[J]. *中华骨科杂志*, 2017, 37(16):1006-1013.
WANG JY, ZHOU ZJ, FAN SW, et al. Early complications associated with oblique lateral interbody fusion in the treatment of degenerative lumbar diseases[J]. *Zhonghua Gu Ke Za Zhi*, 2017, 37(16):1006-1013. Chinese.
- [13] Zeng ZY, Xu ZW, He DW, et al. Complications and prevention strategies of oblique lateral interbody fusion technique[J]. *Orthop Surg*, 2018, 10(2):98-106.
- [14] Bateman DK, Millhouse PW, Shahi N, et al. Anterior lumbar spine surgery:a systematic review and meta-analysis of associated complications[J]. *Spine J*, 2015, 15(5):1118-1132.
- [15] Li JX, Phan K, Mobbs R. Oblique lumbar interbody fusion:technical aspects, operative outcomes, and complications[J]. *World Neurosurg*, 2017, 98:113-123.
- [16] Myles PS, Myles DB, Galagher W, et al. Measuring acute postoperative pain using the visual analog scale;the minimal clinically important difference and patient acceptable symptom state[J]. *Br J Anaesth*, 2017, 118(3):424-429.
- [17] Hung M, Saltzman CL, Voss MW, et al. Responsiveness of the patient-reported outcomes measurement information system (PRO-MIS), neck disability index (NDI) and Oswestry Disability Index (ODI) instruments in patients with spinal disorders[J]. *Spine J*, 2019, 19(1):34-40.
- [18] Woods KR, Billys JB, Hynes RA. Technical description of oblique lateral interbody fusion at L₁-L₅(OLIF25) and at L₅-S₁(OLIF51) and evaluation of complication and fusion rates[J]. *Spine J*, 2017, 17:545-553.
- [19] Mehren C, Mayer HM, Zandanell C, et al. The oblique anterolateral approach to the lumbar spine provides access to the lumbar spine with few early complications[J]. *Clin Orthop Relat Res*, 2016, 474(9):2020-2027.
- [20] Davis TT, Hynes RA, Fung DA, et al. Retroperitoneal oblique corridor to the L₂-S₁ intervertebral discs in the lateral position;an anatomic study[J]. *J Neurosurg Spine*, 2014, 21:785-793.
- [21] Orita S, Inage K, Sainoh T, et al. Lower lumbar segmental arteries can intersect over the intervertebral disc in the oblique lateral interbody fusion approach with a risk for arterial injury:radiological analysis of lumbar segmental arteries by using magnetic resonance imaging[J]. *Spine (Phila Pa 1976)*, 2017, 42(3):135-142.
- [22] Chithraki M, Jaibaji M, Steele RD. The anatomical relationship of the aortic bifurcation to the lumbar vertebrae;a MRI study[J]. *Surg Radiol Anat*, 2002, 24(5):308-312.
- [23] Molinares DM, Davis TT, Fung DA. Retroperitoneal oblique corridor to the L₂-S₁ intervertebral discs:an MRI study[J]. *J Neurosurg Spine*, 2016, 24(2):248-255.
- [24] Watanabe J, Ohtori S, Orita S, et al. Efficacy of tacho-sil, a fibrin-based hemostat for anterior lumbar spine surgery[J]. *Asian Spine J*, 2016, 10(5):930-934.
- [25] Baru SA, Spoonamore MJ, Snyder L, et al. Nerve monitoring changes related to iliac artery compression during anterior lumbar spine surgery[J]. *Spine J*, 2003, 3(5):351-355.
- [26] Baru SA, Delamarter RB, Schiffman ML, et al. Left iliac artery thrombosis during anterior lumbar surgery[J]. *Ann Vasc Surg*, 2004, 18(1):48-51.
- [27] Jin J, Ryu KS, Hur JW, et al. Comparative study of the difference of perioperative complication and radiologic results:MIS-DLIF (minimally invasive direct lateral lumbar interbody fusion) versus MIS-OLIF (minimally invasive oblique lateral lumbar interbody fusion)[J]. *Clin Spine Surg*, 2018, 31:31-36.
- [28] Liu L, Liang Y, Zhang H, et al. Imaging anatomical research on the operative windows of oblique lumbar interbody fusion[J]. *PLoS One*, 2016, 11:e0163452.
- [29] Unruh KP, Camp CL, Zietlow SP, et al. Anatomical variations of the iliolumbar vein with application to the anterior retroperitoneal approach to the lumbar spine;a cadaver study[J]. *Clin Anat*, 2008, 21(7):666-673.

(收稿日期:2020-06-15 本文编辑:连智华)