

· 临床研究 ·

关节镜下生物骨锚钉修复肩关节 Bankart 损伤

齐玮,李春宝,鹿鸣,安明扬,张柏青,朱娟丽,刘玉杰
(解放军总医院第四医学中心骨科医学部,北京 100000)

【摘要】 目的:探讨关节镜下采用生物骨锚钉固定缝合治疗肩关节 Bankart 损伤的方法及疗效。**方法:**自 2010 年 1 月至 2017 年 6 月收治 23 例肩关节复发性脱位患者,诊断为单纯肩关节 Bankart 损伤,男 20 例,女 3 例;年龄 19~34 (23.4±3.9) 岁;右肩 14 例,左肩 9 例;军事训练伤 17 例,运动损伤 5 例,摔伤 1 例。受伤至手术时间 3~36(10.9±5.8) 个月。使用双线生物骨锚钉行关节盂前方肩关节囊-韧带-孟唇复合体提拉紧缩缝合术。采用肩关节 Rowe 评分评价临床疗效。**结果:**23 例均获随访,时间 18~39(24.5±3.7) 个月,末次随访时,患侧肩关节无再发脱位,均恢复正常运动及工作。肩关节 Rowes 评分术前(53.91±11.67) 分,术后(91.74±12.30) 分,评价分级术前优 0 例、良 0 例、可 9 例、差 14 例,术后优 16 例、良 4 例、可 3 例、差 0 例($P<0.01$)。**结论:**关节镜下生物骨锚钉缝合修复肩关节 Bankart 损伤是一种可靠有效、性价比高的治疗方法,适用于 Bankart 损伤翻修手术。

【关键词】 关节镜; 肩脱位; Bankart 损伤; 骨移植
中图分类号:R684

DOI:10.12200/j.issn.1003-0034.2020.12.006

开放科学(资源服务)标识码(OSID):



Arthroscopic repair of Bankart lesion with bioabsorbable suture anchors QI Wei, LI Chun-bao, LU Ming, An Ming-yang, ZHANG Bai-qing, ZHU Juan-li, and LIU Yu-jie. Department of Orthopaedics, Chinese PLA General Hospital, Beijing 100000, China

ABSTRACT Objective: To evaluate early clinical effects of bioabsorbable suture anchors for the treatment of Bankart lesion. **Methods:** Total 23 patients with the Bankart lesion were treated with arthroscopic repair using bioabsorbable suture anchors from January 2010 to June 2017. There were 20 males and 3 females, with an average age of (23.4±3.9) years old (ranged, 19 to 34 years old). Fourteen patients had injuries on the right shoulder joint and 9 patients had the injuries on the left side. The mechanism of primary dislocation included 17 cases of training, 5 cases of sports injury and 1 case of falling down. The mean interval time from injury to surgery was (10.9±5.8) months (ranged, 3 to 36 months). The Bankart lesion was repaired by bio-cortical suture anchors. The Rowes rating system for Bankart repair was used to evaluate therapeutic effects. **Results:** All 23 patients were followed up, with a mean duration of (24.5±3.7) months (ranged, 18 to 39 months). At the latest follow-up, there was no recurrent dislocation occurred, and all patients had returned to sports and work. The Rowes rating system for Bankart repair was 53.91±11.67 pre-operationally and 91.74±12.30 post operationally, respectively ($P<0.01$). According to the Rowes rating system, there were 0 case of excellent, 0 case of fine, 9 cases of good and 14 cases of bad pre-operationally; 16 cases of excellent, 4 case of fine, 3 cases of good and 0 cases of bad post operationally; the difference was statistically significant ($P<0.01$). **Conclusion:** Applying bio-cortical bone suture anchors for the Bankart lesion is a reliable, efficient and cost-effective treatment, which is also suitable for the revision of the Bankart lesion.

KEYWORDS Arthroscopes; Shoulder dislocation; Bankart lesion; Bone transplantation

肩关节脱位的发生率占全身关节脱位的 50%, 其中 95% 为肩关节前方脱位^[1]。肩关节前脱位伴前下孟唇损伤,称为 Bankart 损伤。目前临床常采用关节镜下金属,可吸收聚乳酸(polylactic acid, PLA)或聚醚醚酮(poly-ether-ether-ketone, PEEK)材料的锚钉缝合修复 Bankart 损伤,如果术后发生肩关节再脱位,将面临锚钉取出、肩孟骨缺损和锚钉植入困难等

问题^[2-3]。针对以上问题,笔者自 2005 年起以同种异体皮质骨作为材料设计并研发了生物骨锚钉作为 Bankart 损伤修复的内固定材料,对 2010 年 1 月至 2017 年 6 月收治的 23 例单纯肩关节 Bankart 损伤患者采用关节镜下生物骨锚钉修复术,观察其疗效,报告如下。

1 资料与方法

1.1 生物骨锚钉的制备与消毒

将经过-80℃保存去抗原处理后的同种异体人胫骨及股骨骨板加工成不同型号带孔锚钉(图 1),

通讯作者:刘玉杰 E-mail:liuyujie301@163.com

Corresponding author: LIU Yu-jie E-mail: liuyujie301@163.com

加工过程严格按照专利图纸进行质量控制, 钴-60 照射消毒后无菌包装备用。

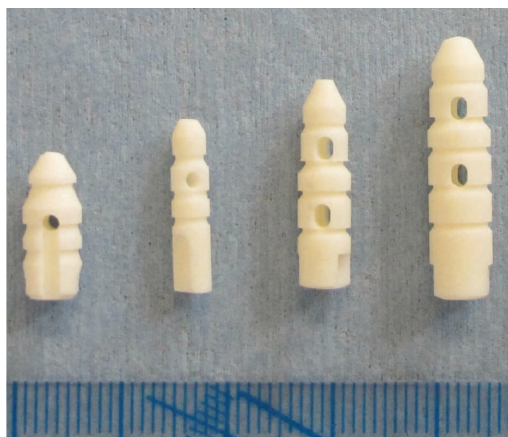

图 1 不同型号的肩关节生物骨锚钉

Fig1 Different type of the Bio-cortical bone anchors

1.2 病例选择

纳入标准:根据病史、肩关节 CT 及三维重建及 MR 检查进行诊断, 将肩关节复发性前脱位诊断为单纯 Bankart 损伤的患者纳入本研究。排除标准:(1)骨性 Bankart 损伤关节盂缺损 >20%。(2)合并 Hill-Sachs 损伤且需要填塞缝合。(3)确诊为多发韧带松弛。(4)伴有肩关节后方、下方、上方或多向不稳, 或者为肩关节随意不稳患者。(5)关节镜检查时发现非单纯 Bankart 损伤合并其他损伤者。

1.3 临床资料

所有患者术前查体发现恐惧试验阳性, 均拍摄肩关节前后位 X 线片、行三维 CT 及 MRI 检查。根据纳入及排除标准, 本组男 20 例, 女 3 例; 年龄 19~34 (23.4±3.9) 岁; 右肩 14 例, 左肩 9 例; 肩关节脱位 2~15 次, 平均 4.3 次。军事训练伤 17 例, 运动损伤 5 例, 摔伤 1 例。受伤至手术时间 3~36 (10.9±5.8) 个月。

1.4 治疗方法

1.4.1 手术方法 全麻生效后, 取健侧卧位, 患肢外展 60°、前屈 15°位 4 kg 力量牵引架持续皮牵引。取肩峰后外侧缘向下 1.5 cm 作为关节镜观察入路, 置入关节镜进行常规检查。镜下探查可见肱骨头向前下方半脱位, 关节镜“通过征”阳性, 关节盂前方至下方孟唇撕裂(图 2a), 肩盂关节囊-韧带-孟唇复合体瘢痕形成。确认损伤范围后取肩峰前外侧缘前下方 3 cm 左右为刨削刀射频刀入路, 用射频刀及镜下骨膜剥离器剥离关节盂前方瘢痕组织并充分松解移位的肩关节囊-韧带-孟唇复合体, 用刨削刀清理关节盂前方骨面并新鲜化。

根据孟唇组织损伤的大小, 设计好锚钉植入的

部位。将孟唇边缘的软骨去除 2~3 mm, 采用与骨锚钉直径相同的钻头或开孔器在肩盂边缘钻孔, 用把持器将骨锚钉衔接并把持住, 经通道植入骨孔内口, 轻轻击入骨锚钉(图 2b)。将钉尾埋入肩孟皮骨质骨内, 将缝合锚钉上的缝线通过缝合钩穿过孟唇组织进行打结固定(图 2c), 紧缩前方关节囊。常规由下而上置入骨锚钉和缝合修复 Bankart 损伤。缝合打结完毕后见关节囊及孟唇-韧带复合体在关节盂前方固定牢靠(图 2d), 肱骨头恢复中立位。冲洗关节腔, 包扎伤口, 术毕。

1.4.2 术后康复 术后吊带固定 4~6 周, 术后第 2 天开始进行肩关节的摆动, 避免过度内旋、后伸及过顶运动。3 周后鼓励患者进行被动、无痛的活动度训练, 6 周后取下吊带进行无痛的主动活动, 术后 12 周左右可使用阻力带进行力量加强训练。

1.5 观察项目与方法

术后 6、12、24 周, 以及之后的每 6 个月均在门诊进行随访。每次随访时均拍摄肩关节正侧位 X 线片以评估肩关节对位及生物骨锚钉爬行替代情况, 生物骨锚钉边缘模糊与周围骨组织融合则认为爬行替代完成。由 1 位独立于治疗团队的观察者通过调查问卷对患者进行侧重于肩关节稳定性的肩关节 Rowe 等^[4]评分并记录, 评价分级: 优, 90~100 分; 良, 75~89 分; 可, 51~74 分; 差, 50 分或以下。同时在 24 周复查时对患者进行恐惧试验的检查并记录结果。记录患者是否能重返运动及工作。

1.6 统计学处理

采用 SPSS17.0 统计学分析软件, 对于患者的各项评分及活动度等定量数据以均数±标准差 ($\bar{x} \pm s$) 表示, 定性数据比较应用单向有序分布资料的秩和检验, 定量资料采用配对设计定量资料的 *t* 检验。以 $P < 0.05$ 为差异有统计学意义。

2 结果

23 例均完成随访, 随访时间 18~39 (24.5±3.7) 个月。截止最后一次随访, 20 例恐惧试验阴性, 23 例患者均未发生再脱位, 均可进行伤前的运动及工作。

术后随访发现所有患者伤口 I 期愈合, 无锚钉拔出, 术后 6 周可见生物骨锚钉轮廓尚清晰(图 2e); 术后 12 周肩关节 X 线片显示生物骨锚钉轮廓不清晰, 与周围骨组织界限不明显(图 2f); 术后 24 周可见生物骨锚钉基本完成爬行替代(图 2g)。患者的 Rowe 评分由术前的 (53.91±11.67) 分提高到末次随访的 (91.74±12.30) 分 ($t=16.40, P < 0.01$), 详见表 1。评价分级: 术前优 0 例、良 0 例、可 9 例、差 14 例, 术后优 16 例、良 4 例、可 3 例、差 0 例 ($Z=-8.381, P < 0.01$)。

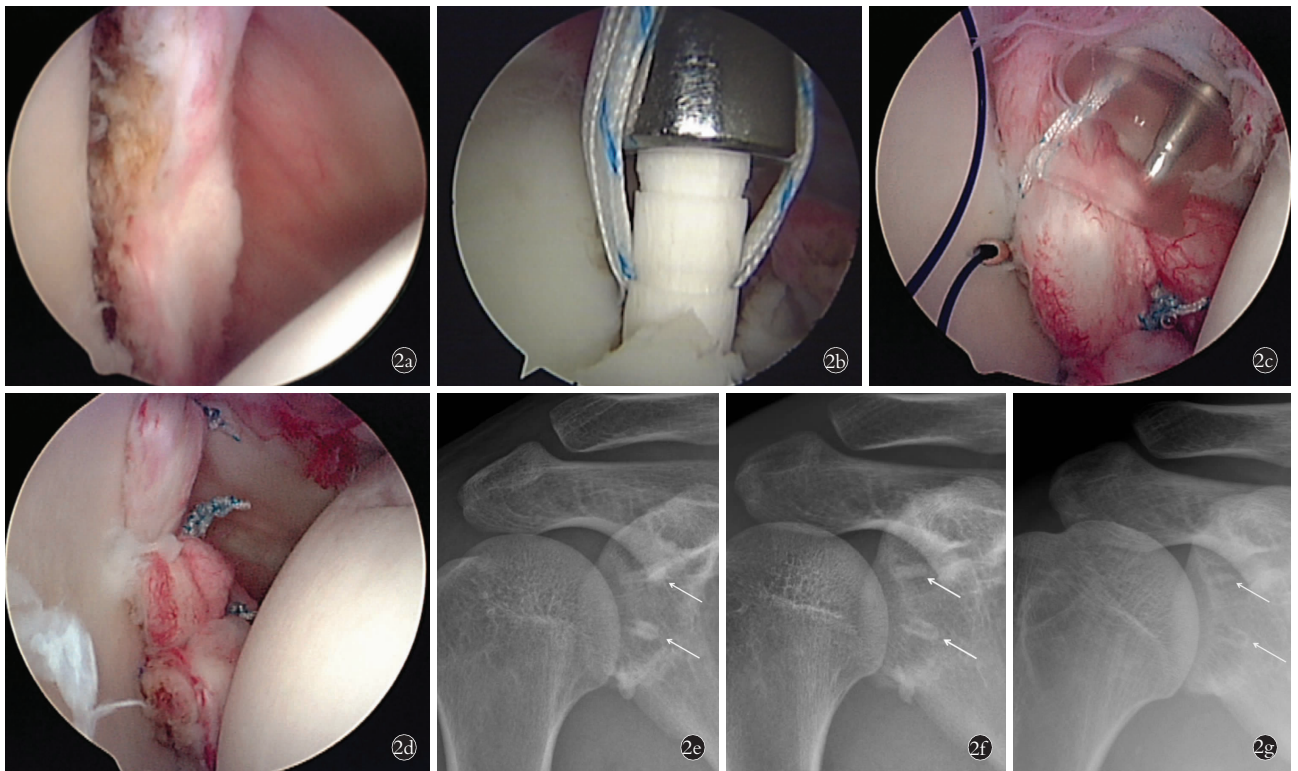


图 2 患者,男,19 岁,肩关节 Bankart 损伤 2a. 关节镜下见 Bankart 损伤 2b. 置入带线生物骨锚钉 2c. 缝合关节囊-韧带-孟唇复合体 2d. 缝合打结固定完成 2e. 术后 6 周 X 线片可见生物骨锚钉轮廓较清晰(箭头) 2f. 术后 12 周 X 线片可见生物骨锚钉轮廓较前稍模糊,密度较前减低(箭头) 2g. 术后 24 周 X 线片可见生物骨锚钉基本完成爬行替代(箭头)

Fig.2 Male, 19-year-old, Bankart lesion of the shoulder 2a. Bankart lesion under arthroscopy 2b. Punching the bio-cortical bone suture anchor into the glenoid 2c. Suturing the capsule-ligament-labrum complex 2d. After tying the knots 2e. X-ray showed the bio-cortical bone anchor can be recognized clearly in the glenoid bone (arrows) at 6 weeks after operation 2f. On the 12th week after operation, X-ray showed the density of the anchors were decreased than that of 6 weeks (arrows) 2g. On the 24th week after operation, X-ray showed the creeping of the bone anchor was almost completed (arrows)

表 1 关节镜下生物骨锚钉修复肩关节 Bankart 损伤 23 例术前后肩关节 Rowe 评分比较($\bar{x}\pm s$, 分)

Tab.1 Comparison of Rowe scores of arthroscopic repair of 23 patients with Bankart lesion with bio-cortical bone suture anchors before and after treatment($\bar{x}\pm s$, score)

时间	功能	疼痛	稳定性	活动度	总分
术前	28.48±7.60	5.43±2.57	13.70±2.24	6.30±2.24	53.91±11.67
术后	46.09±6.73	9.57±1.44	27.39±5.81	8.70±2.24	91.74±12.30
t 值	11.47	10.22	11.55	3.14	16.40
P 值	0.000	0.000	0.000	0.002	0.000

3 讨论

3.1 生物骨锚钉的材料学优势

关节镜下缝合锚钉固定治疗 Bankart 损伤是最常用的治疗方法,目前临床上最常使用的锚钉材料为金属、PLA 及 PEEK 等^[5]。以上耗材大部分均依靠进口,成本较高,给患者带来了沉重的经济负担。金属锚钉材料多为钛合金,置入后会永久停留在患者骨质内,容易引起锚钉周围骨溶解、锚钉外露或移位,导致关节软骨损伤、滑膜炎等并发症。可吸收锚

钉的材料多为聚乳酸,临床应用中材料降解异常、锚钉毁损、引发炎症反应等现象时有报道^[6-7]。PEEK 锚钉虽然强度高,弹性模量低,但因具有化学惰性,难以实现宿主骨爬行替代。如果患者发生了再脱位需要翻修时,将会遇到较大的困难及挑战^[2-3]。由于金属锚钉及 PEEK 材料锚钉的占位效应及可吸收锚钉的降解不全等,造成取钉置钉困难、骨量不足等棘手问题,增加手术难度,影响翻修效果。同种异体骨的临床应用已有百年历史^[8],作为一种骨修复材料,虽然在制备、灭菌和保存等过程中失去了活性细胞,但它仍然具有与自体骨组织一致的生物结构和天然成骨活性物质,能够兼备植骨与固定双重功能,被认为是应用最广泛和最具发展前途的自体骨替代生物材料之一。目前同种异体骨在骨科主要用于骨创伤、骨肿瘤、人工关节、颌面部和颅骨等的骨缺损治疗^[9]。与同种异体松质骨不同,同种异体皮质骨结构致密,具有与自体骨组织一致的生物结构,保留了天然成骨活性物质,具有取材广泛、免疫原性低、生物力学性能稳定等优点^[10-12]。笔者自主研发的生物骨锚钉可有效避免其他材料锚钉引起的上述问题,具有较

高的性价比。生物骨锚钉具有良好的生物相容性,进行动物实验,组织学证实生物骨锚钉植入 8 周后与受区完全愈合,12 周后供区与受区的界面不清、融为一体,与周围骨组织完成爬行替代^[13]。本组无一例发生排异反应及骨溶解等并发症。

3.2 生物骨锚钉的生物力学特性

为探讨生物骨锚钉的生物力学性能,在前期的研究中发现生物骨锚钉最大拔出载荷平均 181.2 N,抗压测试结果为(890.0±124.3) N,临床常规使用的金属螺纹锚钉平均最大拔出载荷为 163.8 N,两者差异不显著^[13]。该生物骨锚钉固定特点在于:可通过外力将其直接击入骨道,与骨道呈嵌压固定;皮质骨锚钉的倒刺状凹槽嵌入周围松质骨内,具有抓持作用;骨壁的松质骨在敲入骨锚钉时被压缩,其自身的弹性回缩力也会使骨道壁与皮质骨锚钉结合更加紧密,同时增大了抓持力;钉身的凹槽也增加了皮质骨锚钉与骨道壁的接触面积,有利于骨-骨愈合;采用双股不可吸收高强度缝合线,可增加缝合面积,形成双保险,防止因单根缝线断裂导致固定失效。在使用中要注意:(1)钻头要与锚钉的直径匹配,以免植入困难或把持不牢。(2)锚钉骨质较脆,击入过程注意用力不要过大以免击碎。(3)锚钉尾端要击入肩盂唇皮质内,以免磨损肱骨头软骨^[14]。

3.3 肩关节 Bankart 损伤关节镜下修复手术要点

肩关节不稳的治疗是目前争论的热点,随着全民健身的兴起,高水平的运动人群越来越庞大,肩关节不稳的治疗越来越多地倾向于骨性重建手术,而对常用的关节镜下软组织重建手术逐渐缺乏重视^[15]。笔者认为,充分的术前评估、关节盂前方关节囊的充分松解,下关节囊及盂肱下韧带的充分提拉是软组织手术重建的关键因素。(1)术前肩关节 MRI 评估关节盂及关节囊撕裂的情况,有无合并损伤等,三维 CT 评估关节盂缺损的大小、肱骨头是否在轨、是否合并 Hill-Sachs 损伤、有无多韧带松弛或多向不稳等是术前评估的关键点^[16-17]。(2)术中可建立前下及前上 2 个人路,对前方的关节囊-韧带复合体进行充分松解,松解方法是使用射频及镜下骨膜剥离器沿着关节盂前方骨面进行剥离,一直到能看到肌肉组织,再使用组织抓钳提拉前下关节囊及盂唇组织,检验是否能够达到紧缩效果。(3)缝合时要从下往上置钉缝合,一般使用 3~4 枚锚钉进行缝合^[18],缝合入针点在距离关节盂边缘约 1 cm 位置,打结时使用穿过软组织的缝合线作为主线,滑结推至关节盂后方,利用推结器上提已缝合的软组织,从而达到紧缩上提的效果。Bankart 损伤修复手术做到以上几点才能有效恢复肩关节前方稳定性,防止再脱位的发

生。本组 23 例中 17 例平时运动量较大,要完成投掷、单杠、匍匐前进等训练,对肩关节稳定性要求较高。本组 3 例恐惧试验仍为阳性,但肩关节稳定性及功能评分良好,考虑为心理原因所致,本组无一例发生再脱位,均能重返运动及工作。

本研究结果显示,关节镜下生物骨锚钉缝合修复肩关节 Bankart 损伤是一种有效、性价比高的治疗方法,生物骨锚钉具有良好的生物力学性能、生物相容性好、能够和宿主骨爬行替代,无占位效应及骨溶解,尤为适合 Bankart 损伤翻修手术。

参考文献

- [1] Memon M, Kay J, Cadet ER, et al. Return to sport following arthroscopic Bankart repair: a systematic review [J]. J Shoulder Elbow Surg, 2018, 27(7): 1342-1347.
- [2] Ho AG, Gowda AL, Michael Wiater J. Evaluation and treatment of failed shoulder instability procedures [J]. J Orthop Traumatol, 2016, 17(3): 187-197.
- [3] Cartucho A, Moura N, Sarmiento M. Evaluation and management of failed shoulder instability surgery [J]. Open Orthop J, 2017, 11: 897-908.
- [4] Rowe CR, Zarins B. Recurrent transient subluxation of the shoulder [J]. J Bone Joint Surg Am, 1981, 63: 863-872.
- [5] Barber FA, Herbert MA. Cyclic loading biomechanical analysis of the pullout strengths of rotator cuff and glenoid anchors: 2013 update [J]. Arthroscopy, 2013, 29(5): 832-844.
- [6] Cobaleda Aristizabal AF, Sanders EJ, Barber FA. Adverse events associated with biodegradable lactide-containing suture anchors [J]. Arthroscopy, 2014, 30(5): 555-560.
- [7] Mccarty LP, 3rd, Buss DD, Datta MW, et al. Complications observed following labral or rotator cuff repair with use of poly-L-lactic acid implants [J]. J Bone Joint Surg Am, 2013, 95(6): 507-511.
- [8] Hernigou P. Bone transplantation and tissue engineering, part III: allografts, bone grafting and bone banking in the twentieth century [J]. Int Orthop, 2015, 39(3): 577-587.
- [9] 杨光, 杨晓迪, 王刚, 等. 同种异体骨移植钢缆固定修复膝关节置换胫骨平台缺损 1 例 [J]. 中国骨伤, 2015, 28(12): 1099-1101.
YANG G, YANG XD, WANG G, et al. A case report on bone allograft transplantation and wire rope fixed prosthesis for total knee arthroplasty for tibia platform defect [J]. Zhongguo Gu Shang/China J Orthop Trauma, 2015, 28(12): 1099-1101. Chinese.
- [10] Roudbari S, Haji Aliloo Sami S, Roudbari M. The clinical results of benign bone tumor treatment with allograft or autograft [J]. Arch Iran Med, 2015, 18(2): 109-113.
- [11] Drosos GI, Touzopoulos P, Ververidis A, et al. Use of demineralized bone matrix in the extremities [J]. World J Orthop, 2015, 6(2): 269-277.
- [12] Qu H, Guo W, Yang R, et al. Cortical strut bone grafting and long-stem endoprosthesis reconstruction following massive bone tumour resection in the lower limb [J]. Bone Joint J, 2015, 97-B(4): 544-549.
- [13] Guo Q, Li C, Qi W, et al. A novel suture anchor constructed of cortical bone for rotator cuff repair: a biomechanical study on sheep

- humerus specimens[J]. Int Orthop, 2016, 40(9): 1913-1918.
- [14] 王明新,刘玉杰,何蔚,等. 同种异体皮质骨锚钉结合缝线桥技术修复肩袖损伤[J]. 中华医学杂志, 2012, 92(25): 1747-1750.
- WANG MX, LIU YJ, HE W, et al. Repair of rotator cuff tear by allogenic cortical bone anchor with suture bridge[J]. Zhonghua Yi Xue Za Zhi, 2012, 92(25): 1747-1750. Chinese.
- [15] Frank RM, Romeo AA. Arthroscopic soft tissue reconstruction in anterior shoulder instability[J]. Arthroscopie, 2018, 47(2): 121-128.
- [16] Gulati A, Dessouky R, Wadhwa V, et al. New concepts of radiologic preoperative evaluation of anterior shoulder instability: on-track and off-track lesions[J]. Acta Radiol, 2018, 59(8): 966-972.
- [17] Itoi E. 'On-track' and 'off-track' shoulder lesions[J]. EFORT Open Rev, 2017, 2(8): 343-351.
- [18] 周恩昌,殷浩,唐萍,等. 锚钉数量及位置对肩关节 Bankart 损伤修复强度影响的有限元分析[J]. 中国骨伤, 2018, 31(12): 1136-1139.
- ZHOU EC, YIN H, TANG P, et al. Finite element analysis of the influence of anchorage number and location on Bankart repair strength of shoulder joint[J]. Zhongguo Gu Shang/China J Orthop Trauma, 2018, 31(12): 1136-1139. Chinese with abstract in English.
- (收稿日期: 2020-10-13 本文编辑: 连智华)

· 病例报告 ·

双侧胫骨高位截骨术伴左侧延迟性 Takeuchi II 型外侧面骨折保守治疗 1 例

徐奎帅, 陈进利, 赵夏, 张益, 彭海宁, 赵海波, 苏炜良, 于腾波
(青岛大学附属医院运动医学科, 山东 青岛 266100)

关键词 胫骨; 截骨术; 骨折; 病例报告

中图分类号: R683

DOI: 10.12200/j.issn.1003-0034.2020.12.007

开放科学(资源服务)标识码(OSID):



Bilateral high tibial osteotomy with delayed Takeuchi type II lateral hinge fracture: a case report XU Kui-shuai, CHEN Jin-li, ZHAO Xia, ZHANG Yi, PENG Hai-ning, ZHAO Hai-bo, SU Wei-Liang, and YU Teng-bo. Department of Sports Medicine, the Affiliated Hospital of Qingdao University, Qingdao 266100, Shandong, China

KEYWORDS Tibia; Osteotomy; Fractures; Case reports

患者女性, 58 岁, 2019 年 3 月因“右膝关节疼痛 5 年, 左膝关节疼痛 1 年”入院, 于我院摄全下肢 X 线片提示双膝关节退行性病变(图 1a), 门诊拟“双膝关节退行性病变”收入院。查体: 双膝关节轻度内翻畸形, 双膝关节内侧间隙压痛, 右膝关节浮髌试验阳性, 左膝关节活动度 0°~100°, 右膝关节活动度 0°~115°, 双膝关节髌股研磨试验阳性, 肌力正常, 其他实验室检查均为阴性。术前完善相关检查检验, 排除手术禁忌。术前影像学测量指标: 左膝关节截骨间隙 9.3 mm。于入院后第 2 天在全身麻醉下行左膝关节开放楔形胫骨高位截骨(opening wedge high tibial os-

teotomy, OWHTO)联合 TomoFix 锁定钢板内固定术。术中双平面截骨, 根据术前下肢力线得出截骨所需纠正的角度, 用骨刀及撑开器撑开截骨间隙, 谨慎操作避免外侧皮质骨折, C 形臂 X 线机透视见力线满意及合页完整后用 TomoFix 锁定钢板固定。术后第 1 天床旁摄左膝关节正侧位 X 线片见外侧合页正常(图 1b)。术后 4 d 患者出院。术后 1 个月复查时, 膝关节正侧位 X 线片示: 左膝关节外侧合页骨折(图 1c)。考虑患者左膝关节延迟性 Takeuchi II 型外侧合页骨折。患者否认外伤史, 且未诉不适, 患肢屈曲活动可, 可负重行走, 考虑下肢力线角度未丢失, 骨折处较稳定, 断端出现骨痂愈合迹象, 嘱患者减少负重活动及支具保护等保守治疗, 逐月复查。术后 2 个月(图 1d)、3 个月(图 1e)、4 个月(图 1f)、6 个月(图

通讯作者: 于腾波 E-mail: yt8912@hotmail.com

Corresponding author: YU Teng-bo E-mail: yt8912@hotmail.com