

# 肩关节镜下改良入路治疗复发性肩关节前脱位

肇刚<sup>1,2,3</sup>, 王江涛<sup>1</sup>, 滕立佳<sup>3</sup>, 杨玉明<sup>3</sup>, 刘玉杰<sup>2</sup>, 李春宝<sup>2</sup>, 齐玮<sup>2</sup>

(1.解放军医学院,北京 100853;2.中国人民解放军总医院第一医学中心骨科,北京 100853;3.中国人民解放军联勤保障部队第九八四医院骨科,北京 100094)

**【摘要】** 目的:探讨肩关节镜下方单入路技术治疗复发性肩关节前脱位(肩关节 Bankart 损伤)的疗效,为克服术中困难、简化手术流程提供一种方案。方法:2016 年 7 月至 2019 年 1 月,肩关节镜下治疗复发性肩关节前脱位引起的复发性脱位患者 62 例,男 50 例,女 12 例。年龄 19~44(26.5±6.1)岁。左肩 25 例,右肩 37 例。患者按手术方式分为两组,前方改良单入路组(35 例)和传统经典前方双入路组(27 例)。通过术前、术后肩关节美国肩肘协会(American Shoulder and Elbow Surgeons Form, ASES)评分评价手术疗效,记录建立入路及手术整体时间来评价前方改良单入路的手术时间是否缩短。结果:3 例术后失访;除 1 例再次脱位外,所有患者取得满意疗效,无神经血管损伤等并发症。分别于术前及术后 3、6、12 个月随访患者并进行 ASES 评分,两组患者随访时 ASES 评分均较术前升高。建立入路时间前方改良单入路组(7.5±1.5) min,传统经典前方双入路组(13.7±1.2) min,前方改良单入路组较传统经典前方双入路组用时短。结论:肩关节镜下改良入路技术在保证疗效的基础上具有减少切口、缩短手术时间的优势,值得推广应用。

**【关键词】** 关节镜; 肩关节; 外科手术; Bankart 损伤

中图分类号:R684.7

DOI:10.12200/j.issn.1003-0034.2020.12.003

开放科学(资源服务)标识码(OSID):



**Modified arthroscopic anterior approach for the treatment of shoulder Bankart lesion** ZHAO Gang, WANG Jiang-tao, TENG Li-jia, YANG Yu-ming, LIU Yu-jie, LI Chun-bao, and QI Wei\*. \*Department of Orthopaedics, the No.1 Medical Center, Chinese PLA General Hospital, Beijing 100853, China

**ABSTRACT Objective:** To explore the effects of single anterior approach under shoulder arthroscopy in the treatment of Bankart injury, and to provide a scheme to overcome the difficulties and simplify the operation process. **Methods:** From July 2016 to January 2019, 62 patients with recurrent dislocation caused by Bankart lesion were treated under shoulder arthroscopy, including 50 males and 12 females, ranging in age from 19 to 44 years old with an average age of (26.5±6.1) years old. There were 25 cases of left shoulder and 37 cases of right shoulder. The patients were divided into two groups according to the operation mode, 35 patients in the front modified single approach group (experimental group) and 27 patients in the traditional double approach group (control group). The results of the operation were evaluated by assessing the preoperative and postoperative ASES scores of the shoulder joint, and the time of the approach establishment and the overall operation process was recorded to evaluate whether the operation time of the experimental group was shortened. **Results:** Three patients were lost during the follow-up after operation, and except for one case of re-dislocation, all patients achieved satisfactory results without neurovascular injury and other complications. The patients were followed up before operation and 3, 6, 12 months after operation, and the ASES scores were significantly enhanced at the latest follow-up compared with those of before operation. The time of establishing surgical approach in the experimental group was (7.5±1.5) minutes, which was shorter than that of control group (13.7±1.2) minutes. **Conclusion:** The improved technique of single-channel anterior approach has the advantages of reducing the surgical incision and shortening the operation time while ensuring the quality of the operation, which is worthy of popularization and application.

**KEYWORDS** Arthroscopes; Shoulder joint; Surgical procedures, operative; Bankart injury

复发性肩关节前脱位(Bankart 损伤)是指肩关节盂唇前下部损伤,严重影响肩关节的稳定性。随着关节镜技术发展和持续改进,关节镜下带线锚钉缝合盂唇手术已成为治疗肩关节不稳的主流方式,该

术式具有创伤小、预后好等优点<sup>[1]</sup>。经典的关节镜下手术技术是包括后方、前下、前外 3 个人路完成的<sup>[2]</sup>。尽管这是一个非常成熟的术式,但在实际手术过程中仍有 2 个缺点:其一,前方 2 个人路距离近,2 个通道的套管容易互相干扰;其二,5 点位锚钉较难置入,有时需另增加 5 点位入路,增加了手术风险<sup>[3]</sup>。笔者在工作中不断摸索,尝试改进前方入路技术,尽

通讯作者:齐玮 E-mail:qiwei301@126.com

Corresponding author: QI Wei E-mail:qiwei301@126.com

力避免以上不足,并取得满意疗效,报告如下。

## 1 资料与方法

### 1.1 病例选择

选取自 2016 年 7 月至 2019 年 1 月于我院就诊的复发性肩关节前脱位患者 62 例。纳入标准:所有患者经病史、查体、CT 三维重建、MRI 等检查明确诊断为复发性肩关节前脱位,且脱位次数>1 次,手法复位后在运动或生活中反复脱位,减少活动及保守治疗无效。排除标准:骨性复发性肩关节前脱位, Hill-Sachs 损伤,后向不稳,多向不稳,合并肩袖损伤患者。

### 1.2 临床资料

选取 2016 年 7 月至 2019 年 1 月就诊行肩关节镜治疗的复发性肩关节前脱位患者 62 例。其中男 50 例,女 12 例;年龄 19~44(26.5±6.1)岁;左肩 25 例,右肩 37 例。患者均为单方向不稳定,脱位次数 2~130(14.9±20.7)次。首次脱位至手术时间(7.6±3.6)个月。所有患者分为两组,前方改良单入路组(35 例),传统经典前方双入路组(27 例),见表 1。

### 1.3 治疗方法

**1.3.1 手术方法** 全身麻醉,局部消毒、铺巾。取侧卧位,后倾 10°,采用患肢牵引技术,采用肩关节常规后侧“软点”入路、前方双通道(传统)或单通道改良入路置入关节镜。清理关节内滑膜组织以改善手术视野,对前下盂唇表面及肩盂骨床进行清理、新鲜化。然后,前方改良单入路组按照前方单通道入路进行手术;传统经典前方双入路组按传统手术方式进行手术。所有手术由同一团队配合完成。

前方单通道入路手术流程:首先通过后方入路探查前方盂唇损伤的具体部位。前方只建 1 个喙突旁入路,放置 8 mm 防水套管(图 1,2)。用盂唇剥离器将撕裂或粘连的盂唇组织小心地从肩盂上剥离下来。在拟置入锚钉的骨床部位进行新鲜化处理,打磨肩盂边缘 1~2 mm 软骨,以利于缝合后组织的愈合。缝合顺序一般由下向上依次缝合,用开孔器在预置锚钉处钻孔。然后在与之相对应的盂唇偏远端约 5 mm 处缝合,使缝合完毕后对前方盂唇组织起到提

拉作用。相应角度的缝合钩穿过此处盂唇及部分前关节囊,小心释放 Suturelasso,使其末端尽可能长地留在关节腔内,一般>15 cm,使缝合钩退出套筒后缝合处仍有足够长度的 Suturelasso。用抓线钳抓取 Suturelasso 末端并拉出套筒,将缝线通过 Suturelasso 导入缝合处。再将线尾穿过 Pushlock 锚钉,调好尾线长度及张力后,将锚钉沿预置孔打入骨孔,剪断尾线。以同样方法缝合盂唇组织并置入剩余锚钉,根据病变撕裂范围置入 2~3 枚锚钉,手术完毕。

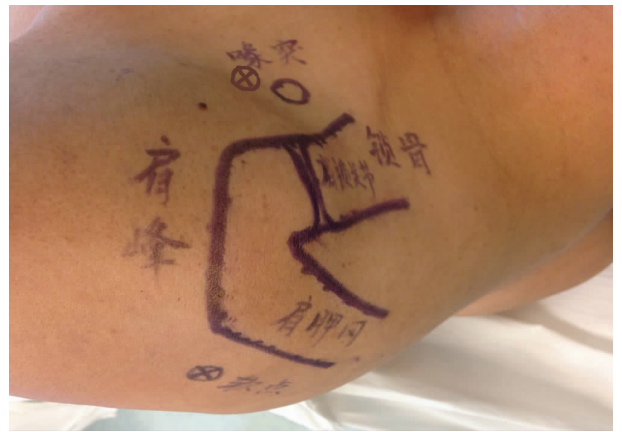


图 1 术前对患肩标记体表标志。⊗所示为拟入路位置

Fig.1 Body surface mark of the affected shoulder before operation. ⊗ showed the location of the proposed approach

**1.3.2 术后康复** 术后应用肩关节外展支具将患肩关节外旋 0°固定 6~8 周,固定期间允许患者积极进行功能锻炼以及日常生活必须的活动。术后次日开始肩关节被动“钟摆”练习等张等长收缩等主动练习,卧床时患肢抬高。术后 1 周开始患肢前屈及 45°以内的外展活动,2 周开始加大活动量,4 周开始外展位适度的外旋训练,6 周 0°适度外旋训练,8 周可加强外旋训练强度,12~16 周恢复正常日常活动。

### 1.4 观察项目与方法

术中记录从开始建立入路到入路建立完毕的时间为入路建立时间 T1,入路建立完毕到手术操作结束开始缝合皮为手术操作时间 T2。采用美国肩肘协会

表 1 两组复发性肩关节前脱位患者临床资料比较

Tab.1 Comparison of clinical data of patients with Bankart injury between two groups

组别	例数	性别(例)		年龄 (x±s,岁)	伤侧(例)		脱位次数 (x±s,次)	自行复位情况(例)		受伤至手术时间 (x±s,月)
		男	女		左侧	右侧		能	不能	
前方改良单入路组	35	26	9	27.92±7.37	15	20	16.7±18.4	9	26	8.1±3.5
传统经典前方双入路组	27	22	5	23.65±3.16	10	17	8.0±6.9	6	21	6.1±2.9
检验值		$\chi^2=0.021$		$t=1.833$	$\chi^2=0.215$		$t=1.984$	$\chi^2=0.101$		$t=2.302$
P 值		0.885		0.067	0.643		0.052	0.750		0.025

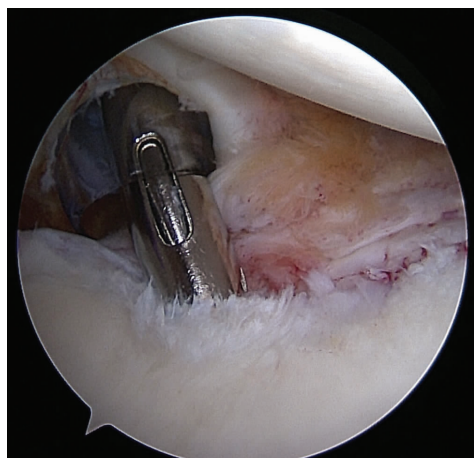


图 2 前方改良单入路镜下位置(位于肩胛下肌旁)  
Fig.2 The anterior modified single approach was located next to subscapularis muscle

评分(American Shoulder and Elbow Surgeons Form, ASES)<sup>[4]</sup>进行评估,该评分基于患者主观评分,包括疼痛(36%)、日常活动功能(28%)和稳定性(36%),满分 100 分,分数越高表示肩关节功能越好。在术前及术后 3、6、12 个月分别对治疗效果进行评分以评估肩关节功能及稳定性等情况。

1.5 统计学处理

采用 SPSS 24.0 软件进行统计学分析,两组患者的年龄、脱位次数、受伤至手术时间、评分、术中时间等定量资料以均数±标准差( $\bar{x}\pm s$ )表示,先行正态性检验,符合者采用 *t* 检验;不符合者采用秩和检验。两组例数、性别、伤侧、自行复位情况等定性资料采用卡方检验进行分析。*P*<0.05 为差异有统计学意义。

2 结果

2.1 手术结果

所有手术成功完成,术后切口均甲级愈合,未发生感染及血管、神经损伤等手术相关并发症。3 例术

后 3~5 个月时因故失访,1 例术后 6 个月时仍有疼痛症状,1 例术后 8 个月时因大力扭螺丝扳手再次脱位;其余患者随访效果满意,末次随访时未发生再脱位现象。在 2 组患者中,除 1 例行翻修手术外,其余患者在术后 1 年均未报告在工作或体育训练活动中有困难或力量丧失。患者术后各随访时间点肩关节 ASES 评分较术前逐渐升高,差异有统计学意义(表 2)。

2.2 建立入路时间统计结果

前方单通道技术由于在前方少建了一个入路,不但节约了时间,还规避了建入路时两通道相互干扰的问题。前方单通道较传统入路手术时间缩短差异有统计学意义。但由于手术过程中,使用的锚钉未能统一,故 T2 时间对比意义不大(表 3)。

3 讨论

3.1 肩关节不稳概况

肩关节稳定性较低,容易发生脱位。肩关节损伤的发生率约占外伤及训练伤的 4.9%<sup>[5]</sup>。肩关节脱位对日常活动的影响很大<sup>[6]</sup>,而且常因处理不当、认识不足等因素发展为复发性脱位或习惯性脱位<sup>[7]</sup>。临床上复发性肩关节脱位必须手术治疗才能恢复<sup>[8]</sup>。随着微创技术的发展,关节镜下带线锚钉缝合固定损伤的盂唇已成为治疗肩关节不稳的主流手术方式,手术效果与开放手术无异<sup>[9]</sup>。

尽管关节镜技术的应用日益广泛,肩关节镜的学习曲线仍较长<sup>[10]</sup>。做好复发性肩关节前脱位的手术,在正确且合适的部位打入锚钉并坚强缝合盂唇组织非常重要,但笔者认为好的开始是成功的一半,建好手术入路可以对手术起到事半功倍的效果<sup>[11]</sup>。

3.2 传统经典手术方式入路存在的问题

关于肩关节镜的入路已经有许多研究,但对于复发性肩关节前脱位的治疗,最常用的还是后方“软点”、前下、前外入路。后方观察入路用于检诊关节内

表 2 两组复发性肩关节前脱位患者不同时间点 ASES 评分比较 ( $\bar{x}\pm s$ , 分)

Tab.2 Comparison of ASES scores between two groups of patients with Bankart injuries of shoulder joint at different times ( $\bar{x}\pm s$ , score)

时间	前方改良单入路组(例数=35)				传统经典前方双入路组(例数=27)			
	疼痛	活动	稳定	总分	疼痛	活动	稳定	总分
术前	15.00±2.16	11.80±2.81	6.14±1.03	32.94±3.55	14.74±1.83	12.59±3.54	5.48±1.48	32.81±4.46
术后 3 个月	26.43±1.56	17.77±4.45	29.86±1.09	74.06±4.27 <sup>a1</sup>	25.70±1.41	16.63±3.84	29.48±1.40	71.81±4.53 <sup>b1</sup>
术后 6 个月	27.39±2.29	21.55±8.08	33.18±0.88	81.21±3.95 <sup>a2</sup>	26.15±1.92	20.93±4.11	32.48±0.85	79.56±4.09 <sup>b2</sup>
术后 12 个月	27.79±2.68	24.97±4.03	33.06±1.20	85.82±3.78 <sup>a3</sup>	27.27±2.81	24.00±5.31	33.04±1.22	84.27±3.73 <sup>b3</sup>

注:与术前比较,<sup>a1</sup>*t*=43.89,*P*=0.000;<sup>a2</sup>*t*=53.14,*P*=0.000;<sup>a3</sup>*t*=46.86,*P*=0.000;<sup>b1</sup>*t*=31.89,*P*=0.000;<sup>b2</sup>*t*=38.57,*P*=0.000;<sup>b3</sup>*t*=41.31,*P*=0.000

Note:Compared with preoperative scores,<sup>a1</sup>*t*=43.89,*P*=0.000;<sup>a2</sup>*t*=53.14,*P*=0.000;<sup>a3</sup>*t*=46.86,*P*=0.000;<sup>b1</sup>*t*=31.89,*P*=0.000;<sup>b2</sup>*t*=38.57,*P*=0.000;<sup>b3</sup>*t*=41.31,*P*=0.000



表 3 两组复发性肩关节前脱位患者入路建立时间(T1)及入路建立至手术时间(T2)比较( $\bar{x}\pm s, \text{min}$ )

Tab.3 Comparison of access setup time(T1)and time from establishment of approach to operation(T2)between two groups of patients with Bankart injuries of shoulder joint ( $\bar{x}\pm s, \text{min}$ )

组别	例数	T1	T2
前方改良单入路组	35	7.5±1.5	55.6±5.9
传统经典前方双入路组	27	13.7±1.2	70.1±7.8
<i>t</i> 值		6.081	3.477
<i>P</i> 值		0.000	0.001

病变;前下入路作为操作入路,主要用于锚钉置入、缝合过线等;前外入路为第 2 观察入路及辅助操作入路,有助于更好地评估前方孟唇病变及缝线管理。但笔者在实际手术过程中发现,由肩胛缘、肱骨头和二头肌长头腱构成的安全三角面积有限,前方 2 个人路距离近,2 个通道的套管容易互相干扰<sup>[12]</sup>。主要体现在以下 2 点:(1)在主通道进行置入锚钉或缝合时,由于需要调整角度,在操作时容易使前外通道无意退出。(2)由于前方 2 个通道平行分布,同时工作时操作不便;5 点位锚钉较难置入,有时需另外增加 5 点位入路,不但增加了创伤,而且增加了神经损伤等并发症的风险。

### 3.3 前方单通道改良入路的优势及相关问题

临床实践中,笔者发现并不是所有肩关节不稳患者的前孟唇都撕裂至 5~6 点位。许多患者的前方孟唇只发生 1~4 点位的撕裂,且关节囊无明显松弛<sup>[13]</sup>。此时,配合使用无结锚钉,在前方只建一个喙突外下入路,无须喙突外上入路,即可完成手术<sup>[12,14]</sup>。对前方软组织进行松解时,若撕裂的前下孟唇退变明显并滑落至肩孟骨质下方,致后方入路观察不便时,可请助手将肱骨头上抬并向后推,恢复孟肱关节对位关系,30°镜即可观察到前下方孟唇黏连情况,并使用镜下剥离子及射频进行松解;也可先通过交换棒将关节镜放置于前方入路,待充分观察后再行松解,此法可只使用 30°镜即可完成手术。充分松解孟唇后,对损伤范围进行估计,对撕裂范围较广、预计需置入 4 枚以上锚钉固定的病例,不适用于本研究的方法,则建立前外入路转而采用传统术式继续手术。预计置入 3 枚或 3 枚以下锚钉者,继续前方单入路手术。缝合孟唇时只需在关节腔内充分释放 Suturelasso,使其末端尽可能长地留在关节腔内,一般>15 cm,使缝合钩退出并使用抓线钳可以将 Suturelasso 尾端拉出体外。

入路优势:(1)完全规避了 2 个人路相互干扰的

问题。(2)减少 1 个切口,降低了损伤。(3)减少 1 个人入路,节约了手术时间。(4)无须 5 点钟入路即可轻松把锚钉置于肩孟前下方<sup>[5]</sup>。

许多医师采用侧卧位进行手术,但是长时间牵引患肢可能会导致神经牵拉伤<sup>[15]</sup>。尽管大多可自行缓解,但会影响早期功能锻炼,降低患者满意度,所以如何在最短时间内完成手术是研究重点。前方单通道改良入路技术由于减少了 1 个人入路,建立入路的时间大大缩短。且配合前文中所述的单入路手术技术,整体手术时间明显短于传统术式所用时间。通过轻微调整置钉角度,本入路支持打入 3 枚锚钉用于缝合固定孟唇组织。

为了便于缝线管理及规避线结磨损问题,建议使用无结锚钉。带线锚钉虽也可以采用前方单入路技术,但在初学时常易因视野及角度问题造成风险管理困难,导致误将缝线从锚钉尾部拉出,故不推荐使用此技术<sup>[16]</sup>。无结锚钉配合 Suturelasso 技术可以减少过线次数,简化手术流程。尽管对无结锚钉缝合后的稳定性说法不一,但最新的 Meta 分析显示,两种缝合锚钉固定后稳定性及再脱位率无明显差异<sup>[17]</sup>。而且据统计分析,减少 1 个切口会使患者疼痛、运动丧失时间以及手术时间明显减少<sup>[18]</sup>。此外,由于技术操作简单,故学习曲线很短。另外需要注意的是,许多术者倾向于先把锚钉全部置入肩孟,然后再一起缝合。本技术不建议这样做,由于缝线管理不便。建议缝合 1 针,就打入 1 枚锚钉固定<sup>[19]</sup>。

有学者提出戳枪配合单入路技术,但是戳枪本身较粗,且枪尖角度较小。在缝合时会组织戳出一个很大的孔洞,增大了损伤,延缓了愈合<sup>[20]</sup>。而且该技术难以将部分关节囊同时缝合做关节紧缩。有学者提出在手术中使用 antegrade suture passer,这是一种简便、有效的方法,可以将组织抓取、缝合和缝线回收简化为一步操作<sup>[21]</sup>。但该器械在基层医院往往难以获得。

### 3.4 本研究的局限性

本研究的局限性在于非随机化,尽管两组患者临床资料在术前差异无统计学意义,但手术过程中在患者选择及术式选择上可能存在偏倚。由于术中所选锚钉不同,锚钉数量也不尽相同,故 T2 时间的对比意义不大。此外,样本量规模相对较小,尽管结果差异有统计学意义,但仍需要随机化和进一步的后续研究来证实本研究的结果。本研究的病例大部分为军人,此类人员流动性大,年轻士兵没有个人通讯工具,随访困难,且失访率高。

总之,前方单通道改良入路技术在保证手术质量的同时具有减少手术切口、缩短手术时间等优势。

## 参考文献

- [1] 肇刚,刘玉杰.盂肱关节不稳定的最新诊治进展[J].中国骨伤,2014,27(2):172-176.  
ZHAO G,LIU YJ. The latest progress in diagnosis and treatment of glenohumeral instability[J]. Zhongguo Gu Shang/China J Orthop Trauma,2014,27(2):172-176. Chinese with abstract in English.
- [2] 李莹.肩关节的功能解剖与手术入路[J].中华创伤骨科杂志,2005,9(7):865-868.  
LI Y. Functional anatomy and operative approach of shoulder joint [J]. Zhonghua Chuang Shang Gu Ke Za Zhi,2005,9(7):865-868. Chinese.
- [3] 王廷江,王兵,胡闯,等.肩关节镜下“5点位”铆钉固定治疗训练伤所致肩关节前下方不稳[J].创伤与急危重病医学,2018,6(3):184-185.  
WANG TJ,WANG B,HU C,et al. "5-point" rivet fixation under shoulder arthroscope for the treatment of anterior and inferior instability of shoulder joint caused by training injury[J]. Chuang Shang Yu Ji Wei Zhong Bing Yi Xue,2018,6(3):184-185. Chinese.
- [4] Michener LA,MCclure PW,Sennett BJ. American shoulder and elbow surgeons standardized shoulder assessment form,patient self-report section:reliability,validity,and responsiveness[J]. J Shoulder Elbow Surg,2002,11(6):587-594.
- [5] Bakhsh W,Nicandri G. Anatomy and physical examination of the shoulder[J]. Sports Med Arthrosc Rev,2018,26(3):e10-e22.
- [6] Minzlaff P,Ackermann J,Seppel G,et al. A multicenter study to evaluate subscapularis muscle function using 5:30 o'clock portal for antero-inferior shoulder stabilization[J]. Arch Orthop Trauma Surg,2016,136(8):1143-1152.
- [7] 包倪荣.肩关节手术入路的解剖与临床[J].中华解剖与临床杂志,2015,20(1):83-87.  
BAO NR. Anatomy and clinic of operative approach of shoulder joint[J]. Zhonghua Jie Pou Yu Lin Chuang Za Zhi,2015,20(1):83-87. Chinese.
- [8] Cheon SJ, Lee HY, Jeon WK. Arthroscopic treatment for intratendinous rotator cuff tear results in satisfactory clinical outcomes and structural integrity[J]. Knee Surg Sports Traumatol Arthrosc,2018,26(12):3797-3803.
- [9] Cho NS, Yoo JH, Juh HS, et al. Anterior shoulder instability with engaging Hill-Sachs defects: a comparison of arthroscopic Bankart repair with and without posterior capsulodesis[J]. Knee Surg Sports Traumatol Arthrosc,2016,24(12):3801-3808.
- [10] Lubiatowski P, Dlugosz J, Slezak M, et al. Effect of arthroscopic techniques on joint volume in shoulder instability: Bankart repair versus capsular shift[J]. Int Orthop,2017,41(1):149-155.
- [11] Duchman KR, Hettrich CM, Glass NA, et al. The incidence of glenohumeral bone and cartilage lesions at the time of anterior shoulder stabilization surgery: a comparison of patients undergoing primary and revision surgery[J]. Am J Sports Med,2018,46(10):2449-2456.
- [12] Matsui Y, Omachi T. New secure suture relay technique for arthroscopic Bankart repair without making an additional working portal [J]. Arthroscopy,2005,21(1):113-118.
- [13] Sekiya JK. Arthroscopic labral repair and capsular shift of the glenohumeral joint: technical pearls for a multiple pleated plication through a single working portal[J]. Arthroscopy,2005,21(6):766.
- [14] Kim TY, Kim JD, Choi DL. Simplified unification patch venoplasty for anomalous portal vein branching in living donor liver transplantation with right lobe graft[J]. Transplant Proc,2018,50(9):2664-2667.
- [15] Kim D, Chung H, Yi CH, et al. Effect of glenohumeral position on contact pressure between the capsulolabral complex and the glenoid in free ALPSA and Bankart lesions[J]. Knee Surg Sports Traumatol Arthrosc,2016,24(2):350-356.
- [16] Elena N, Woodall BM, Ahn S, et al. Anterior shoulder stabilization using a single portal technique with suture lasso[J]. Arthrosc Tech,2018,7(5):e505-e509.
- [17] Stein T, Buckup J, Efe T, et al. Structural and clinical integrity of the rotator cuff in athletes after arthroscopic Bankart repair using the three-portal technique[J]. Arch Orthop Trauma Surg,2015,135(3):369-382.
- [18] Sebastià-forcada E, Martínez-rico S, Vizcaya-moreno MF, et al. Prospective study on effectiveness and safety of arthroscopic Bankart using a single anterior portal for patients with anterior shoulder instability[J]. Rev Esp Cir Ortop Traumatol,2019,63(6):431-438.
- [19] Stephenson DR, Hurt JH, Mair SD. Rotator cuff injury as a complication of portal placement for superior labrum anterior-posterior repair[J]. J Shoulder Elbow Surg,2012,21(10):1316-1321.
- [20] Opsomer GJ, Gupta A, Haeni DL, et al. Arthroscopic double-layer lasso loop technique to repair delaminated rotator cuff tears [J]. Arthroscopy,2018,34(11):2943-2951.
- [21] Seo JB, Heo K, Yang JH, et al. Two portal technique with ante-grade suture passer and knotless anchors for arthroscopic Bankart repair: a technical note[J]. J Arthrosc Joint Surg,2019,6(1):31-34.

(收稿日期:2020-06-06 本文编辑:连智华)