

- [25] Wiberg G. Roentgenographic and anatomic studies on the femoropatellar joint[J]. Acta Orthop Scand, 1941, 12(3):319-410.
- [26] Hurst JM, Berend KR. Mobile-bearing unicompartmental knee arthroplasty: the Oxford experience[J]. Orthop Clin North Am, 2015, 46(1):113-124.
- [27] Tian S, Wang B, Wang Y, et al. Combined unicompartmental knee arthroplasty and anterior cruciate ligament reconstruction in knees with osteoarthritis and deficient anterior cruciate ligament[J]. BMC Musculoskelet Disord, 2016, 17:327.
- [28] 黄梦全, 李裕标, 廖春来, 等. 开放楔形胫骨高位截骨与单髁置换治疗膝关节内侧间室骨关节炎疗效的 Meta 分析[J]. 中国骨伤, 2019, 32(5):428-433.  
HUANG MQ, LI YB, LIAO CL, et al. Open-wedge high tibial osteotomy and unicompartmental knee arthroplasty in treating medial compartment osteoarthritis of the knee: a Meta analysis[J]. Zhongguo Gu Shang/China J Orthop Trauma, 2019, 32(5):428-433. Chinese with abstract in English.
- [29] 单鹏程, 赵铁军, 何名江, 等. 单髁置换术治疗膝内侧间室骨关节炎的中短期疗效及并发症分析[J]. 中华骨与关节外科杂志, 2017, 10(5):377-381.  
SHAN PC, ZHAO TJ, HE MJ, et al. Short to mid-term effectiveness of unicompartmental knee arthroplasty on medial knee osteoarthritis and analysis of the complications[J]. Zhonghua Gu Yu Guan Jie Wai Ke Za Zhi, 2017, 10(5):377-381. Chinese.
- [30] 刘敏, 周如聪, 周晓赛, 等. 围手术期地塞米松对全膝关节置换术后恶心呕吐和疼痛疗效的影响[J]. 中国骨伤, 2019, 32(5):423-427.  
LIU M, ZHOU RC, ZHOU XS, et al. Effect of perioperative dexamethasone on nausea, vomiting and pain after total knee arthroplasty[J]. Zhongguo Gu Shang/China J Orthop Trauma, 2019, 32(5):423-427. Chinese with abstract in English.
- [31] 张洪美, 何名江, 单鹏程, 等. 全膝关节置换术股骨髓外定位截骨器的研制与临床应用[J]. 中华骨科杂志, 2017, 37(11):651-659.  
ZHANG HM, HE MJ, SHAN PC, et al. Development and application of extramedullary femoral osteotomy module in total knee arthroplasty[J]. Zhonghua Gu Ke Za Zhi, 2017, 37(11):651-659. Chinese.

(收稿日期:2019-4-18 本文编辑:王玉蔓)

## · 经验交流 ·

## 3D 打印技术联合组合式接骨板内固定治疗陈旧性髌臼后壁骨折


王小阵<sup>1</sup>, 石震<sup>1</sup>, 鲁齐林<sup>1</sup>, 谢维<sup>1</sup>, 陈龙<sup>1</sup>, 李绪贵<sup>1</sup>, 邵雪珍<sup>1</sup>, 竺义亮<sup>1</sup>, 钟炎军<sup>2</sup>, 刘曦明<sup>2</sup>, 蔡贤华<sup>2</sup>  
(1.湖北六七二中西医结合骨科医院,湖北 武汉 430079; 2.解放军中部战区总医院骨科,湖北 武汉 430071)

**【摘要】** 目的: 探讨 3D 打印技术联合组合式接骨板内固定在治疗陈旧性髌臼后壁骨折中的应用价值及临床疗效。方法: 自 2010 年 5 月至 2016 年 10 月, 采用 Mimics19.0 软件, 按 1:1 打印骨盆 3D 模型进行术前规划, 同时应用组合式接骨板内固定治疗 23 例陈旧性髌臼后壁骨折患者, 男 15 例, 女 8 例; 年龄 20~63(43.0±5.1)岁; 受伤至手术时间 23~101(47.0±10.5)d。骨折按 Letournel-Judet 分型: 后壁骨折 11 例, 横行伴后壁骨折 7 例, 后柱伴后壁骨折 5 例; 所有患者采用单一 Kocher-Langenbeck 入路行组合式接骨板内固定, 记录术中、术后及随访时观察评定指标。结果: 23 例患者手术时间(113.5±11.5)min, 术中出血(550.0±104.7)ml, 术中透视(12.7±0.8)s。采用 Matta 放射学复位评定标准: 优 14 例, 良 7 例, 差 2 例; 23 例患者均获得 10~24(16.0±5.6)个月随访, 末次随访根据改良 Merle d'Aubingne 和 Postel 评分系统评定髌关节功能: 优 11 例, 良 8 例, 可 3 例, 差 1 例。术后发生创伤性关节炎 3 例, 股骨头坏死 1 例, 异位骨化 2 例, 坐骨神经刺激征 5 例。结论: 3D 打印技术进行术前模拟联合组合式接骨板坚强固定, 是一种有效、快捷治疗陈旧性髌臼后壁骨折的手术方法。此外, 打印模型能够为术者提供三维立体形态结构, 结合术前模拟, 便于术中复位, 有效提高了手术效率。

**【关键词】** 打印, 三维; 髌臼; 骨折; 骨折固定术, 内

中图分类号: R683.2

DOI: 10.3969/j.issn.1003-0034.2019.05.002

开放科学(资源服务)标识码(OSID): 

基金项目: 湖北省卫生计生西医类一般项目(编号: WJ2018H0064); 湖北省技术创新重大项目(编号: 2017ACA099)

Fund program: Medical Research Projects from Public Health and Family Planning Commission of Hubei Province(No.WJ2018H0064)

通讯作者: 刘曦明 E-mail: gklxm@163.com

Corresponding author: LIU Xi-ming E-mail: gklxm@163.com

**Treatment of old acetabular posterior wall fracture with 3D printing combined with composite plate internal fixation**

WANG Xiao-zhen, SHI Zhen, LU Qi-lin, XIE Wei, CHEN Long, LI Xu-gui, SHAO Xue-zhen, ZHU Yi-liang, ZHONG Yan-jun, LIU Xi-ming\*, and CAI Xian-hua. \*Department of Orthopaedics, Wuhan General Hospital of PLA, Wuhan 430071, China

**ABSTRACT Objective:** To explore the application value and clinical effect of three-dimensional printing combined with composite plate internal fixation in the treatment of old acetabular posterior wall fracture. **Methods:** From May 2010 to October 2016, Mimics 19.0 software was used to plan preoperatively according to a 1:1 print pelvic 3D model. At the same time, 23 patients with old acetabular posterior wall fractures were treated with combined plate internal fixation, including 15 males and 8 females, aged 20 to 63 (43.0±5.1) years old, and the time from injury to operation was 23 to 101 (47.0±10.5) days. According to Letournel–Judet classification, 11 cases were posterior wall fracture, 7 cases were transverse with posterior wall fracture, and 5 cases were posterior column with posterior wall fracture. All patients were treated with single Kocher–Langenbeck approach combined plate internal fixation, and the evaluation indexes were recorded during operation, after operation and during follow-up. **Results:** The operation time of 23 patients was (113.5±11.5) min, bleeding was (550.0±104.7) ml and fluoroscopy was (12.7±0.8) s. Matta radiographic reduction criteria were used: excellent in 14 cases, good in 7 cases and poor in 2 cases; 23 patients were followed up for 10 to 24 (16.0±5.6) months. The hip function was evaluated according to the modified Merle d’Aubingne and Postal scoring system at the last follow-up: excellent in 11 cases, good in 8 cases, fair in 3 cases and poor in 1 case. There were 3 cases of traumatic arthritis, 1 case of femoral head necrosis, 2 cases of heterotopic ossification and 5 cases of sciatic nerve irritation. **Conclusion:** 3D printing technique is an effective and fast method for the treatment of old acetabular posterior wall fractures. In addition, the printing model can provide three-dimensional morphological structure for the operator, combined with preoperative simulation, facilitate intraoperative reduction, and effectively improve the efficiency of surgery.

**KEYWORDS** Printing, three-dimensional; Acetabular; Fractures; Fracture fixation, internal

随着交通、建筑业的发展,高能量暴力导致的髋臼骨折越来越多,髋臼后壁骨折作为最常见的髋臼骨折之一也更加常见<sup>[1]</sup>。因髋臼后壁骨折属于复杂关节内骨折,早期切开复位内固定成为治疗该骨折的金标准<sup>[2-3]</sup>。而高能量暴力所致的髋臼后壁骨折多合并颅脑、胸腹部损伤,往往因合并伤延迟该部位骨折的治疗变为陈旧性骨折,而陈旧性骨折手术治疗不仅具有新鲜骨折的特点,而且骨折复位困难、出血多增加手术难度和风险<sup>[4]</sup>。3D 打印技术作为新兴学科,已经在外科领域显露出独特的优势<sup>[5]</sup>。按 1:1 比例打印骨盆 3D 模型可以更直观的了解髋臼后壁骨折情况,术前进行预手术寻找复位标志,缩短手术时间。此外,有文献<sup>[6]</sup>报道约 1/3 手术治疗术后疗效不满意,主要原因是粉碎的骨折块复位及固定不良。潘昌武等<sup>[7]</sup>报道称,采用微型接骨板联合重建接骨板可获得满意的固定效果,且术后髋关节功能恢复更好。回顾分析 2010 年 5 月至 2016 年 10 月作者单位采用 3D 打印技术联合组合式接骨板内固定治疗并获得随访的 23 例陈旧性髋臼后壁骨折患者,旨在探讨 3D 打印技术与组合式接骨板在治疗陈旧性髋臼后壁骨折方面的应用价值及术后疗效,报告如下。

**1 临床资料**

**1.1 病例选择**

纳入标准:(1)髋臼后壁骨折超过 3 周,骨折移位>5 mm,髋关节活动受限。(2)生命体征平稳,无其他手术禁忌证,且能耐受手术。(3)患者及家属要求手术治疗,且同意支付 3D 打印费用。排除标准:

- (1)髋臼后壁大面积缺失。(2)髋臼后壁骨折合并严重心肺疾病、生命体征不稳定不能耐受手术者。(3)神志不清或患有精神疾病。

**1.2 一般资料**

本研究共纳入陈旧性髋臼后壁骨折患者 23 例,男 15 例,女 8 例;年龄 20~63(43.0±5.1)岁;致伤原因:交通伤 9 例,坠落伤 11 例,挤压伤 3 例;骨折按 Letournel–Judet 分型<sup>[8]</sup>:后壁骨折 11 例,横行伴后壁骨折 7 例,后柱伴后壁骨折 5 例;合并颅脑损伤 13 例,胸腹部脏器损伤 7 例,膀胱尿道损伤 1 例,失血性休克 5 例,下肢深静脉血栓形成 1 例,出现坐骨神经损伤症状者 3 例。受伤至手术时间 23~101(47.0±10.5) d。本研究获得医院医学伦理委员会批准,所有患者均签署手术知情同意书。

**2 治疗方法**

**2.1 术前准备**

(1)术前完善骨盆 X 线片、CT 三维重建;双下肢行动静脉彩超检查,存在下肢深静脉血栓患者请导管室医生评估手术风险,对于新鲜腘静脉近端深静脉血栓形成,应放置滤器及溶栓处理。综合评估患者全身情况及手术部位皮肤情况,排除手术禁忌证。术前备同种血型血 400~800 ml,并准备好自体血回输器。术前 1 h 左右开始静滴抗生素预防感染。(2)骨盆模型构建及打印。采集患者骨盆骨折薄层(1.0 mm)CT 扫描数据,以 Dicom 格式导入 Mimics 19.0 软件(Materialise 公司,比利时)中进行三维重建,获得骨盆髋臼骨折三维模型,全方位观察骨折损

伤情况,将虚拟骨块行团块划分,在计算机上模拟手术复位,了解髌臼骨折块复位方式、移动距离及旋转角度等。将 Dicom 格式扫描数据转化为 STL 格式文件,导入 MakerBot Replicator 2 3D 打印机(MakerBot 公司,美国)中,调整打印方位并打印出 1:1 的实物骨盆模型。去除打印过程中出现的支撑结构,进一步直观地了解陈旧性髌臼后壁骨折内部结构,将游离骨折块进行拼接,用骨刀、咬骨钳去除髌臼骨折线周围的伪影,沿着完整的髌臼内壁寻找原骨折线,按照手术流程将复位近似完整的骨块用克氏针固定,对于骨缺损部位测量缺失面积,使用微型“T”形或“L”形钢板(史赛克公司生产的内固定 2.4 mm 系统)固定较小骨折块,然后使用长度合适的重建接骨板塑形后放置髌臼后壁,利用克氏针模拟螺钉进针位置、角度及长度。

## 2.2 手术方法

患者全身麻醉后根据骨折类型选择体位,7 例陈旧性横行伴后壁骨折患者取“漂浮”体位,其余 16 例均采用侧卧位。对于横行伴后壁骨折,先在 3D 导航技术辅助下顺行置入空心螺钉固定前柱骨折,然后改换成侧卧位处理后壁骨折。所有患者行单一 K-L 入路,手术过程中注意标记要切断的短外旋肌群以便修复,由于多数陈旧性髌臼后壁骨折患者骨折区域软组织出现挛缩,术中需做必要的松解,并注意保护坐骨神经,充分暴露髌关节囊及髌臼后壁的骨折部位,清理骨痂及骨折断端。对已经畸形愈合的骨折端需完全撬开,再对骨折端的骨痂做进一步的清理,直到正常显露骨折端。根据术前 3D 打印骨盆模型的预手术,暴露有利于复位的解剖标志,探查并清理关节腔内游离骨折块、血肿或残存的圆韧带,术前确定存在关节面压缩者,用骨刀在软骨面以下进行撬拨复位,填塞植骨;先用 2.0 mm 克氏针临时固定简单骨折块,再根据 3D 打印模型中游离骨折块所在的位置依次进行分离、复位,使用微型“T”形或“L”形钢板固定较小骨折块,对存在缺损的骨折块根据体积大小( $<4\text{ cm}^3$ ),在同侧髂嵴上进行取骨植骨;置入已塑形的重建接骨板,按照预手术螺钉位置、方向及长度拧入螺钉固定钢板。术中彻底止血,加强后壁软组织修复,代替关节囊避免髌关节后脱位,深筋膜下放置 2 根负压引流管,缝合手术切口。

## 2.3 术后处理

术后常规预防性应用抗生素 48 h,术后 24~48 h 内在引流量 $<50\text{ ml}$  拔除负压引流管,对于术前出现髌关节脱位者,术后 4 kg 下肢皮牵引限制髌部活动 3 周,余患者在引流拔除后行被动屈髌、屈膝活动;术后抗凝治疗 1 个月,在院期间使用低分子肝素钠

0.4 ml,皮下注射,1 次/d;出院后口服利伐沙班 10 mg,1 次/d。术后口服吲哚美辛肠溶片 25 mg,3 次/d,共使用 3 个月,预防异位骨化。

## 3 结果

本组 23 例患者,手术时间 90~210( $113.5 \pm 11.5$ ) min,术中出血量 400~750( $550.0 \pm 104.7$ ) ml,术中透视时间 10~25( $12.7 \pm 0.8$ ) s;所有患者获得随访,时间 10~24( $16.0 \pm 5.6$ )个月。骨折愈合时间为 3~5.5( $3.5 \pm 0.5$ )个月。髌臼骨折复位质量按 Matta 放射学评定标准<sup>[9]</sup>:14 例骨折移位 $<1\text{ mm}$  为解剖复位;7 例骨折移位 1~3 mm 为满意;2 例骨折移位 $>3\text{ mm}$  为差。末次随访根据改良 Merle d'Aubigne 和 Postel 评分系统对髌关节功能评定<sup>[10]</sup>,包括疼痛(2~6 分)、行走(12~6 分)和活动范围(1~6 分)3 个项目,共 18 分,其中优 18 分,良 15~17 分,可 13~14 分,差 $<13$ 分;本组患者疼痛( $5.9 \pm 1.1$ )分,行走( $5.4 \pm 0.9$ )分,活动范围( $5.2 \pm 1.7$ )分,总分 11~18( $16.5 \pm 1.3$ )分;优 11 例,良 8 例,可 3 例,差 1 例。术后发生创伤性关节炎 3 例;股骨头坏死 1 例,由于患者髌臼后壁骨折较为复杂,受伤当时出现髌关节脱位,且伤后 3 d 才行牵引复位;异位骨化 2 例;术后出现一过性坐骨神经刺激征 5 例,经营养神经、物理治疗,4 例患者 1 个月后症状消失,1 例患者 3 个月症状消失。所有患者手术切口均 I 期甲级愈合。典型病例见图 1。

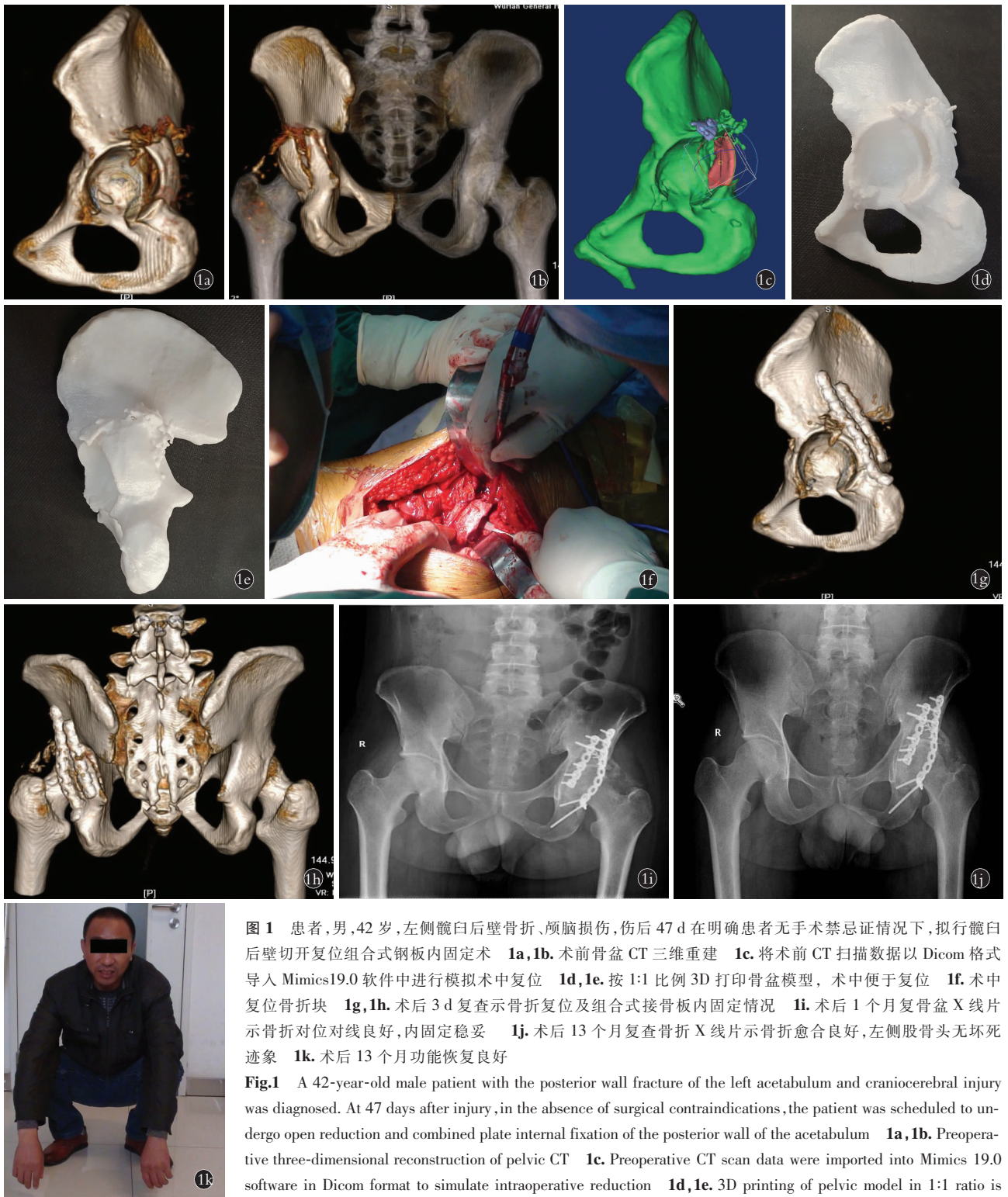
## 4 讨论

髌臼位置较深且周围解剖结构异常复杂,手术治疗髌臼骨折往往因手术时间长、出血多、死亡率高成为临床医生不敢触碰的红线<sup>[11]</sup>。陈旧性髌臼后壁骨折往往因合并严重颅脑、胸腹部损伤,且术中复位难而成为临床医生的巨大挑战<sup>[12]</sup>。本研究借助计算机技术进行术前规划,模拟骨折复位,根据 3D 打印模型指导术中复位,以期克服陈旧性髌臼后壁骨折手术时间长、术中出血多,复位困难的难题,为陈旧性髌臼骨折提供一种可行的手术方法。

### 4.1 3D 打印技术在陈旧性髌臼后壁骨折中的应用优势

近年来计算机技术在医学领域蓬勃发展,精准医疗成为临床医生追求的最终目标,而 3D 打印技术已经在骨科领域应用广泛<sup>[13]</sup>;借此,将其应用于陈旧性髌臼后壁骨折的术前规划及术中参考与评估。通过术前骨盆 CT 平扫获取 Dicom 数据,应用 Mimics 软件进行三维重建,可以从各个方位进行了解骨折畸形愈合情况及关节面压缩程度。通过三维模型可以对骨折进行预复位、测量髌臼后壁缺损面积及压缩体积,为术中取髂骨植骨做准备。将三维软件生成的骨盆模型按照 1:1 打印,根据计算机中的模拟





**图 1** 患者,男,42 岁,左侧髋臼后壁骨折、颅脑损伤,伤后 47 d 在明确患者无手术禁忌证情况下,拟行髋臼后壁切开复位组合式钢板内固定术 **1a,1b**。术前骨盆 CT 三维重建 **1c**。将术前 CT 扫描数据以 Dicom 格式导入 Mimics19.0 软件中进行模拟术中复位 **1d,1e**。按 1:1 比例 3D 打印骨盆模型,术中便于复位 **1f**。术中复位骨折块 **1g,1h**。术后 3 d 复查示骨折复位及组合式接骨板内固定情况 **1i**。术后 1 个月复查骨盆 X 线片示骨折对位对线良好,内固定稳妥 **1j**。术后 13 个月复查骨折 X 线片示骨折愈合良好,左侧股骨头无坏死迹象 **1k**。术后 13 个月功能恢复良好

**Fig.1** A 42-year-old male patient with the posterior wall fracture of the left acetabulum and craniocerebral injury was diagnosed. At 47 days after injury, in the absence of surgical contraindications, the patient was scheduled to undergo open reduction and combined plate internal fixation of the posterior wall of the acetabulum **1a,1b**. Preoperative three-dimensional reconstruction of pelvic CT **1c**. Preoperative CT scan data were imported into Mimics 19.0 software in Dicom format to simulate intraoperative reduction **1d,1e**. 3D printing of pelvic model in 1:1 ratio is convenient for the reset of the surgeon during the operation **1f**. Intraoperative reduction of fracture fragments **1g,1h**. At 3 days after operation, fracture reduction and combined plate internal fixation were re-examined **1i**. One month after the operation, the X-ray film of the compound pelvis showed that the fracture was well aligned and the internal fixation was stable **1j**. X-ray examination of the fracture 13 months after operation showed that the fracture healed well and there was no sign of necrosis of the left femoral head **1k**. Function recovered well 13 months after operation

复位,在 3D 打印的模型进行操作,反复调整骨折块的位置,当骨折块放置理想位置后,先用克氏针进行

固定,预弯重建接骨板,然后使用微型“T”形或“L”形钢板固定较小骨折块,以骨性标志记录钢板的摆放

位置;术中根据钢板预弯形态进行塑形内植物钢板的形态。通过术前模拟,不仅可以减少术中骨折复位及预弯钢板时间,而且避免了内固定调整及术中透视次数,大大提高了手术效率,降低术中出血带来的风险。王锋等<sup>[14]</sup>通过对比 3D 打印与普通手术技术内固定治疗髌臼后壁骨折发现,3D 打印组手术时间少于普通手术组,二者比较差异具有统计学意义( $P < 0.05$ )。本组中在术前打印模型的基础上进行手术,相比非术前规划手术,无论是在手术时间,还是在出血量上都大大减少。Tillander 等<sup>[15]</sup>通过研究发现,进行视觉模仿训练手术操作后,手术操作时间和精度均得到提高。3D 打印的骨盆模型不仅术前可以进行模拟操作,而且术中可作为参考,使术者更客观的认识骨折块的复位方向。此外,由于明确骨折复位方向减少了术中软组织剥离,进而促进了骨折的早期愈合<sup>[16]</sup>。

#### 4.2 手术复位技巧

陈旧性骨折周围有大量的骨痂形成,软组织瘢痕化以及正常的骨碎片被吸收,使得正常解剖结构难以辨认,尽管 3D 打印的骨盆模型能够在术前模拟骨折复位,但术中软组织瘢痕化增加了复位的难度;因此,术中应仔细区分骨折断端剩余骨质、新生骨痂及瘢痕组织,清除瘢痕组织及新生骨痂的同时尽可能保持正常组织的完整性,然后再进一步辨别骨折块之间的解剖关系。术中应在 3D 模型规划的基础上先将较大骨折块进行撬拨复位,对于存在后壁或负重区压缩性骨折时,需要应用骨刀将骨折块外侧缘进行劈开撬拨,以股骨头为模板进行髌臼窝再造,同时将新生骨痂或同种异体骨进行填塞骨缺损处,对于较小骨折块如果不加以固定容易导致术后骨折块再次移位,甚至出现骨折不愈合。由于髌臼后壁外侧缘相对较薄弱,普通螺钉容易进入关节腔造成手术失败,使用微型“T”形或“L”形钢板固定较小骨折块可以在有效固定骨折的同时,不阻碍重建钢板固定较大骨折块,达到坚强固定的效果,本组 23 例患者,术后无骨不连及内固定失效出现。

#### 4.3 并发症的防治

陈旧性髌臼骨折术后良好疗效不仅与术中复位有关,与患者延迟手术的时间及髌臼的损伤程度也密切相关,推迟手术时间越久,损伤越重术后残留的功能障碍机率就越大,甚至出现股骨头坏死<sup>[17]</sup>。Johnson 等<sup>[18]</sup>通过临床发现陈旧性髌臼骨折术后髌关节功能优良率为 65.5%,而 Deng 等<sup>[4]</sup>通过观察一组病例发现陈旧性髌臼骨折术后髌关节优良率为 64.4%;随着对陈旧性髌臼骨折治疗方式的不断改进,使的髌关节优良率大大提高,杨永良等<sup>[19]</sup>在一组

陈旧性髌臼骨折治疗中发现,在腹主动脉球囊阻断术辅助下进行复位内固定陈旧性髌臼骨折,术后临床优良率达 81.3%;而本研究组通过数字化术前模拟,术中应用组合式微型钢板内固定治疗陈旧性髌臼后壁骨折,术后优良率高达 82.6%。仅有 1 例患者由于骨折损伤严重,合并严重脑外伤,伤后 2.5 个月后进行手术治疗,且术后患者意识模糊,时常出现患侧肢体不受束缚,术后 5 个月出现髌关节活动受限,X 线及 CT 显示股骨头坏死塌陷。术后 3 例发生创伤性关节炎,发生率为 13.1%,与 Laird 等<sup>[20]</sup>报告髌臼骨折术后创伤性关节炎发生率 14%基本一致。为了减少术后创伤性关节炎的发生率,术中尽可能进行解剖复位,同时彻底清除髌臼窝内的游离体,提前进行患肢功能锻炼,以减低该并发症的发生率。由于骨折周围软组织瘢痕化,髌臼后壁骨折多累及坐骨神经,术中稍有不慎将出现神经损伤;因此,术前应仔细规划后壁骨折块的复位方向,尤其骨折块向后下方移位时,稍有不慎将造成坐骨神经损伤,本研究组中由于术中操作过快,在移动骨折块松解神经过程中,造成神经再灌注性损伤,经过术后营养神经治疗后,神经症状消失。又有文献报道<sup>[21]</sup>,陈旧性髌臼骨折异位骨化发生率与新鲜骨折类似,这与 K-L 手术入路的术后高异位骨化发生有关。本组中 2 例患者出现术后异位骨化,这可能与术后破坏新生骨痂结构密切相关。因此,术中除了尽可能减少骨性组织破坏外,术后早期进行髌关节功能活动,并口服咀嚼美辛预防异位骨化发生。

总之,髌臼骨折手术治疗具有一定的挑战性,是对手术医生解剖结构、复位技巧以及三维立体感的综合考验。而对于陈旧性髌臼后壁骨折而言,新生的骨痂、瘢痕化的软组织为术中复位增加了难度,此时不仅要求术者具有一定的能力,而且需要掌握手术技巧以及临床的应变能力,以降低术中出血带来的风险。3D 打印技术的应用使术者术前进行预手术,在熟悉手术复位技巧的同时,以创伤小、速度快等特点进行复位骨折块,大大降低了术中出血量。此外,通过研究表明组合式接骨板在生物力学方面能够提供足够的稳定性,是固定后壁骨折碎块的有效内固定方法<sup>[3]</sup>。然而陈旧性髌臼后壁骨折临床病例较少,且本研究组患者术后随访时间较短,后期仍需继续扩大样本量,延长随访时间以了解术后并发症情况。

#### 参考文献

- [1] Jang JH, Moon NH, Park KY. Arthroscopic management of intra-articular screw perforation after surgical treatment of an acetabular posterior wall fracture: a case report [J]. Hip Pelvis, 2018, 30(1): 60-64.
- [2] 王雨辰, 马勇, 俞伟忠, 等. 计算机虚拟复位结合 3D 打印技术在



- 髌臼骨折中的临床应用[J]. 中国骨伤, 2017, 30(7): 627-632.  
WANG YC, MA Y, YU WZ, et al. Application of the computer-assisted virtual reduction combined with 3D printing technique in acetabular fractures[J]. Zhongguo Gu Shang/China J Orthop Trauma, 2017, 30(7): 627-632. Chinese with abstract in English.
- [3] Wu X. A biomechanical comparison of different fixation techniques for fractures of the acetabular posterior wall[J]. Int Orthop, 2018, 42(3): 673-679.
- [4] Deng C, Ni WD, Guo SQ, et al. Operative treatment of delayed acetabular fractures through combined anterior and Kocher-Langenbeck approaches[J]. Zhonghua Wai Ke Za Zhi, 2018, 56(3): 196-200.
- [5] Trauner KB. The Emerging Role of 3D Printing in Arthroplasty and Orthopedics[J]. J Arthroplasty, 2018, 33(8): 2352-2354.
- [6] Goulet JA, Rouleau JP, Mason DJ, et al. Comminuted fractures of the posterior wall of the acetabulum. A biomechanical evaluation of fixation methods[J]. J Bone Joint Surg Am, 1994, 76(10): 1457-1463.
- [7] 潘昌武, 蔡贤华, 刘曦明, 等. 微型接骨板联合重建钢板与螺钉联合重建接骨板治疗髌臼后壁骨折的疗效比较[J]. 中华创伤骨科杂志, 2015, 17(5): 374-378.  
PAN CW, CAI XH, LIU XM, et al. Mini-plate plus reconstruction plate versus screws plus reconstruction plate for fractures of acetabular posterior wall[J]. Zhonghua Chuang Shang Gu Ke Za Zhi, 2015, 17(5): 374-378. Chinese.
- [8] Judet R, Judet J, Letournel E. Fractures of the acetabulum: classification and surgical approaches for open reduction. Preliminary report[J]. J Bone Joint Surg Am, 1964, 46: 1615-1646.
- [9] Matta JM. Fractures of the acetabulum: accuracy of reduction and clinical results in patients managed operatively within three weeks after the injury[J]. J Bone Joint Surg Am, 1996, 78(11): 1632-1645.
- [10] d'Aubigné RM, Postel M. The classic functional results of hip arthroplasty with acrylic prosthesis[J]. Clin Orthop Relat Res, 2009, 467: 7-27.
- [11] Cahueque M, Martinez M, Cobar A, et al. Early reduction of acetabular fractures decreases the risk of post-traumatic hip osteoarthritis[J]. J Clin Orthop Trauma, 2017, 8(4): 320-326.
- [12] 王海滨, 吴彬, 随萍, 等. 切开复位内固定治疗陈旧性髌臼骨折的疗效分析[J]. 中华创伤杂志, 2016, 32(8): 695-700.  
WANG HB, WU B, SUI P, et al. Efficacy analysis of open reduction and internal fixation for treatment of delayed acetabular fractures[J]. Zhonghua Chuang Shang Za Zhi, 2016, 32(8): 695-700. Chinese.
- [13] 彭焱, 张立海, 唐佩福. 髌臼方形区骨折的治疗及研究进展[J]. 中国骨伤, 2015, 28(5): 472-475.  
PENG Y, ZHANG LH, TANG PF. Progress on treatment and research of quadrilateral plate fractures of acetabular[J]. Zhongguo Gu Shang/China J Orthop Trauma, 2015, 28(5): 472-475. Chinese with abstract in English..
- [14] 王锋, 汪国栋, Chao Xie, 等. 3D 打印技术在髌臼后壁骨折手术治疗中的应用[J]. 中华创伤骨科杂志, 2016, 18(2): 120-125.  
WANG F, WANG GD, CHAO X, et al. Application of 3D printing technology in treatment of acetabular posterior wall fractures[J]. Zhonghua Chuang Shang Gu Ke Za Zhi, 2016, 18(2): 120-125. Chinese.
- [15] Tillander B, Ledin T, Nordqvist P, et al. A virtual reality trauma simulator[J]. Med Teach, 2004, 26(2): 189-191.
- [16] 杨鹏, 叶添文, 张帆, 等. 3D 打印技术辅助手术治疗髌骨骨折伴髌丛神经损伤[J]. 中华创伤骨科杂志, 2015, 17(1): 13-17.  
YANG P, YE TW, ZHANG F, et al. Surgical treatment of sacral fractures accompanied with lumbosacral plexus avulsion assisted by 3D printing[J]. Zhonghua Chuang Shang Gu Ke Za Zhi, 2015, 17(1): 13-17. Chinese.
- [17] Weaver MJ, Smith RM, Lhowe DW, et al. Does total hip arthroplasty reduce the risk of secondary surgery following the treatment of displaced acetabular fractures in the elderly compared to open reduction internal fixation? A pilot study[J]. J Orthop Trauma, 2018, 32(Suppl 1): S40-S45.
- [18] Johnson EE, Matta JM, Mast JW, et al. Delayed reconstruction of acetabular fracture 21-120 days following injury[J]. Clin Orthop Relat Res, 1994, (305): 20-30.
- [19] 杨永良, 周东生, 李连欣, 等. 腹主动脉球囊阻断术在陈旧性髌臼骨折治疗中的应用[J]. 中华创伤骨科杂志, 2012, 14(5): 376-380.  
YANG YL, ZHOU DS, LI LX, et al. Temporary balloon occlusion of the abdominal aorta during open reduction and internal fixation of delayed acetabular fractures[J]. Zhonghua Chuang Shang Gu Ke Za Zhi, 2012, 14(5): 376-380. Chinese.
- [20] Laird A, Keating JF. Acetabular fractures: a 16-years prospective epidemiological study[J]. J Bone Joint Surg Br, 2005, 87(7): 969-973.
- [21] Khira YM, El-Aidy S. Surgical treatment of marginal osteochondral impaction in acetabular fractures[J]. Musculoskelet Surg, 2018, 102(2): 139-145.

(收稿日期: 2018-11-20 本文编辑: 王玉蔓)