

改良 Mclaughlin 手术联合肱骨近端锁定钢板治疗肩关节后脱位伴骨折

张占丰¹, 闵继康¹, 钟建明¹, 冯刚², 李杭², 郑强²

(1. 湖州市第一人民医院骨科, 浙江 湖州 313000; 2. 浙江大学医学院附属第二医院骨科, 浙江 杭州 310051)

【摘要】 目的: 探讨改良的 Mclaughlin 手术联合锁定钢板治疗肱骨头损伤面积 < 40% 的肩关节后脱位伴骨折患者的临床疗效。方法: 自 2012 年 7 月至 2017 年 6 月收治肩关节后脱位伴骨折患者 7 例, 其中男 5 例, 女 2 例; 年龄 37~53 岁; 合并肱骨头劈裂骨折 3 例, 肱骨外科颈骨折 4 例。手术方法采用改良的 Mclaughlin 手术联合锁定钢板固定。观察术后肩关节活动范围, 采用加州大学肩关节功能评分 (University of California-Los Angeles Shoulder Scale, UCLA) 进行临床疗效评价。结果: 7 例患者获得随访, 时间 10~33 个月。末次随访时肩关节前屈上举 130°~170°, 外旋 45°~75°, 外展 105°~150°, 内旋均在 L₃ 椎体到臀水平之间; UCLA 评分 29~34 分, 其中优 1 例, 良 6 例。结论: 改良的 Mclaughlin 手术联合肱骨近端锁定钢板对肩关节后脱位伴骨折这一罕见损伤的治疗, 可有效保证术后肩关节稳定性, 但对术后肩关节内旋存在一定程度的影响。

【关键词】 肩关节; 骨折脱位; 肱骨骨折; 骨折固定术
中图分类号: R683.41

DOI: 10.3969/j.issn.1003-0034.2019.01.007

开放科学(资源服务)标识码(OSID):



Modified Mclaughlin procedure combined with locking plate for posterior shoulder dislocation with fracture

ZHANG Zhan-feng, MIN Ji-kang*, ZHONG Jian-ming, FENG Gang, LI Hang, and ZHENG Qiang. * Department of Orthopaedics, the First People's Hospital of Huzhou, Huzhou 313000, Zhejiang, China

ABSTRACT Objective: To study clinical effects of modified Mclaughlin procedure combined with locking plate for posterior shoulder dislocation with proximal humeral fracture which area of femoral head injury less than 40%. **Methods:** From July 2012 to June 2017, 7 patients with posterior shoulder dislocation were treated, including 5 males and 2 females; aged from 37 to 53 years old. Three patients combined with split of humerus head and 4 patients combined with humerus surgical neck fracture. All patients treated with modified Mclaughlin procedure combined with locking plate. Motion of shoulder joint after operation was observed, postoperative UCLA score was used to evaluate clinical effects. **Results:** Seven patients were followed up from 10 to 33 months. The motion of anteflexion and up-lift ranged from 130° to 170°, the motion of extorsion ranged from 45° to 75°, the motion of abduction ranged from 105° to 150°, and the internal rotation was between L₃ to buttock. UCLA score ranged from 29 to 34; and 1 patient reached excellent, and 6 patients good. **Conclusion:** The modified Mclaughlin procedure combined with locking plate showed satisfying result for posterior shoulder dislocation combined with fractures. However, the internal rotation of shoulder could be compromised.

KEYWORDS Shoulder joint; Fracture dislocation; Humeral fracture; Fracture fixation

肩关节后脱位是临床少见的创伤, 其不仅发病率低, 而且极易漏诊^[1]。肩关节后脱位常合并肱骨头前方的压缩性骨折, 称为反 Hill-Sachs 损伤, 其发生率可达 86%^[2]。反 Hill-Sachs 损伤面积较大, 易形成肩关节慢性锁定后脱位, 如同时又合并肱骨近端的

其他类型骨折, 包括肱骨头劈裂骨折、肱骨解剖颈骨折、肱骨外科颈骨折、肱骨小结节骨折^[3], 则在临床上较为罕见, 这一类损伤可统称为肩关节后脱位伴骨折。Neer^[4]报道的 1 500 例肱骨近端骨折中肩关节后脱位伴骨折的发生率仅为 0.9%, 该类损伤通常需要切开复位内固定进行治疗。改良的 Mclaughlin 手术将肩胛下肌连带小结节截骨移位填充骨缺损, 对于肱骨头关节面缺损 25%~40% 的患者尤为适合, 可保证固定效果^[1]。目前对于肩关节后脱位伴骨折的治疗少有报道, 本研究收集了该类型损伤患者 7 例, 对其治疗效果进行评估, 现报告如下。

基金项目: 湖州市公益性应用研究项目 (编号: 2016GYB21)

Fund program: Public Welfare Applied Research Project of Huzhou (No. 2016GYB21)

通讯作者: 闵继康 E-mail: 2504074093@qq.com

Corresponding author: MIN Ji-kang E-mail: 2504074093@qq.com

1 临床资料

纳入标准：肩关节后脱位合并反 Hill-Sachs 损伤与肱骨近端骨折；反 Hill-Sachs 损伤面积占肱骨头面积<40%；肱骨近端骨折移位或为不稳定骨折。排除标准：损伤时间>3 周；高龄或骨质疏松明显；合并明显肩盂骨缺损或肩袖损伤。

自 2012 年 7 月至 2017 年 6 月收治肩关节后脱位伴骨折患者 7 例,其中男 5 例,女 2 例,年龄 37~53 岁;合并肱骨头劈裂骨折 3 例,肱骨外科颈骨折 4 例;左肩 4 例,右肩 3 例。致伤原因:坠落跌伤 6 例,癫痫 1 例。受伤至手术时间 4~11 d。所有患者术前接受 X 线及三维 CT 检查,参照 Cicak 的方法计算损伤面积占整个肱骨头关节面比例^[5](图 1)。

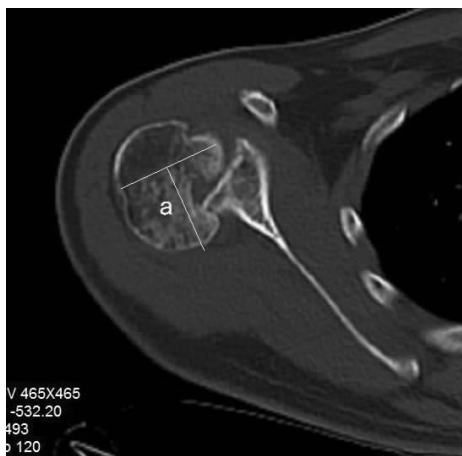

图 1 计算损伤面积占整个肱骨头关节面的比例:取肱骨头关节面受累最严重的横断面 CT,连线大结节与小结节和关节面的移行处,作该连线的垂线 a,根据受累关节面与 a 线的位置关系评估受累关节面占比 25%~40%

Fig.1 Injury area taken up whole articular surface of humeral head was caculated. CT on cross section of severe involved humeral head articular surface,migration were connected with greater,smaller tubercle and articular surface,then perpendicular was made as a. Assessing size of defect according to relationship between compression area and line a,the area was taken up 25% to 40%

2 治疗方法

所有患者由一位高年资肩关节外科医师完成,麻醉方式采用气管插管全身麻醉,患者采用沙滩椅位。手术入路取胸大肌三角肌入路,于肌间沟前牵开保护头静脉,适当剥离显露肱骨近端骨折,辨认与显露肱二头肌长头腱,并于结节间沟内侧辨认肱骨小结节与肩胛下肌肌腱,钝性松解肩胛下肌深面软组织。打开肩袖间隙和前方关节囊,适当牵引,内旋肩关节,在骨膜剥离器的辅助撬拨下复位孟肱关节。确认肱骨头前方压缩范围,在标记小结节截骨范围时,保留肱二头肌肌间沟内侧的小结节骨质,以保证肌间沟的完整性,防止出现术后肱二头肌长头腱脱位。以微型摆锯做小结节截骨,截骨时注意保护肩胛下肌下缘走行的腋神经。处理截骨床使之与反 Hill-Sachs 损伤区域成一连续骨床。随后复位肱骨近段骨折,以 PHILOS 钢板固定骨折。将小结节连带肩胛下肌移位至肱骨头反 Hill-Sachs 损伤区域将之覆盖,以 1~2 枚空心拉力螺钉固定,2 例患者因术中判断螺钉固定仍不充分,在骨床打入 1 枚肩袖铆钉辅助固定小结节骨块。术中活动肩关节判断肩关节稳定性,X 线透视孟肱关节对位正常,内固定位置满意后,留置负压引流 1 根,关闭切口。

预防性使用抗生素 48 h,48 h 内停切口引流。术后肩关节外旋固定 4 周,4 周后开始被动康复锻炼,术后 3 个月开始主动全范围活动。

3 结果

7 例患者获得随访,时间 10~33 个月。肩关节前屈上举 130°~170°,外旋 45°~75°,外展 105°~150°,内旋均在 L₃ 椎体到臀水平之间。末次随访时采用加州大学肩关节功能评分(University of California-Los Angeles Shoulder Scale,UCLA 评分)^[6]从疼痛(10 分)、功能(10 分)、前屈活动范围(5 分)、前屈力量(5 分)、满意度(5 分)5 个方面进行评估,满分 35 分,总分 34~35 分为优,29~33 分为良,<29 分为差。本组患者末次随访时 UCLA 评分 29~34 分,其中

表 1 肩关节后脱位伴骨折 7 例患者临床资料

Tab.1 Clinical data of 7 posterior shoulder dislocation with proximal humeral fracture patients

患者序号	年龄(岁)	性别	致伤原因	合并骨折类型	受伤侧别	受伤至手术时间(d)	反 Hill-Sachs 损伤占比(%)
1	49	男	摔伤	外科颈骨折	右	5	25
2	39	男	摔伤	肱骨头劈裂骨折	左	7	25
3	42	男	摔伤	外科颈骨折	左	4	35
4	38	男	摔伤	肱骨头劈裂骨折	右	10	40
5	49	女	摔伤	外科颈骨折	左	7	20
6	37	男	癫痫	肱骨头劈裂骨折	左	11	30
7	53	女	摔伤	外科颈骨折	右	6	40

优 1 例,良 6 例(表 2)。影像学检查 7 例患者均获得骨性愈合,在随访时未出现肱骨头坏死或盂肱关节骨性关节炎,同时所有患者未出现再次肩关节脱位(图 2)。7 例患者在末次随访时 6 例能恢复到先前的工作中,1 例放弃了之前的体力工作。

4 讨论

肩关节后脱位的临床发生率占肩关节脱位的 5%^[7],单纯的肩关节后脱位在临床上容易漏诊,因前后位 X 线片对肩关节后脱位的诊断贡献不大,对于缺乏经验的医师更是如此,因此肩关节后脱位容易

形成后方慢性锁定脱位,极大的影响了肩关节功能。在本组发现与单纯的肩关节后脱位不同,肩关节后脱位伴骨折因肱骨近端骨折的存在,初次检查时患者通常接受 CT 扫描,因此肩关节后脱位反而不易漏诊,而且在接受治疗时通常尚为新鲜骨折。通过查阅文献,笔者发现对于这类损伤以个案报道为主^[8-9],属于临床罕见的损伤,目前的治疗尚缺乏共识。

4.1 手术适应证判断

反 Hill-Sachs 损伤在肩关节后脱位时的发生率为 30%~90%,其治疗策略的选择目前主要参考肱骨

表 2 肩关节后脱位伴骨折 7 例患者末次随访时关节活动度和 UCLA 评分比较

Tab.2 Motion of joint and UCLA score of 7 posterior shoulder dislocation with proximal humeral fracture patients at final follow-up

患者序号	随访时间(月)	关节活动度(°)			UCLA 评分(分)					
		上举	外旋	外展	疼痛	功能	前屈活动范围	前屈力量	满意度	总分
1	15	150	60	120	8	8	5	5	5	31
2	11	165	75	150	8	10	5	5	5	33
3	33	160	60	135	8	8	5	5	5	31
4	25	170	70	150	10	10	4	5	5	34
5	25	145	50	105	8	6	5	5	5	29
6	21	130	45	120	8	8	4	4	5	29
7	10	150	60	135	8	8	4	5	5	30

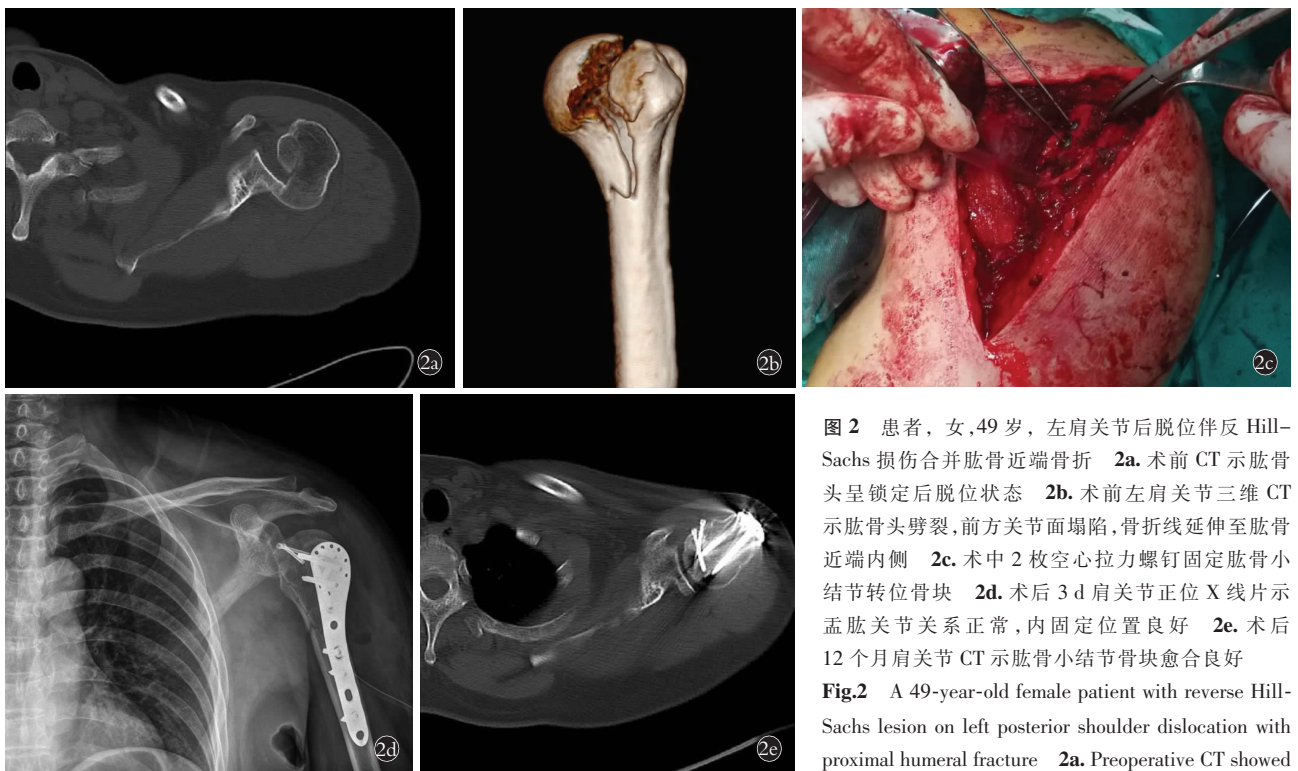


图 2 患者,女,49 岁,左肩关节后脱位伴反 Hill-Sachs 损伤合并肱骨近端骨折 2a. 术前 CT 示肱骨头呈锁定后脱位状态 2b. 术前左肩关节三维 CT 示肱骨头劈裂,前方关节面塌陷,骨折线延伸至肱骨近端内侧 2c. 术中 2 枚空心拉力螺钉固定肱骨小结节转位骨块 2d. 术后 3 d 肩关节正位 X 线片示盂肱关节关系正常,内固定位置良好 2e. 术后 12 个月肩关节 CT 示肱骨小结节骨块愈合良好

Fig.2 A 49-year-old female patient with reverse Hill-Sachs lesion on left posterior shoulder dislocation with proximal humeral fracture 2a. Preoperative CT showed locked posterior dislocation of humeral head 2b. Pre-

operative 3-demention CT showed split of humeral head fracture with collapse of anterior articular surface, and fracture line extended to medial proximal part of humerus 2c. Transposable bone of tubercula minusby fixed by 2 cannulated screw in operation 2d. Postoperative AP X ray at 3 days showed normal relation of glenohumeral joint, and internal fixation was good 2e. Postoperative CT at 12 months showed small tuberosity graft healed well

头表面的压缩面积^[3,10-11]。压缩面积<25%的损伤,因其发生咬合造成复发脱位的可能性小,手法复位保守治疗可获得较好的效果。压缩面积在 25%~40%之间的损伤,其治疗选择较多,其中非解剖修复技术包括肩胛下肌腱填充术(即 McLaughlin 术)和 Hawkins 提出的改良 McLaughlin 术,即将连带肩胛下肌肌腱的小结节转位手术^[12]。解剖修复技术以自体骨或同种异体骨的填塞植骨技术为主^[7]。压缩面积>40%的损伤,可选择重建手术^[13]。本组 7 例中 3 例为锁定后脱位,其关节面压缩深度均较深,其中 1 例压缩面积<25%。笔者认为:(1)压缩面积并非手术的唯一的判断依据,压缩的深度、部位同样也很重要,将之综合考虑才更为合适。(2)肩关节后脱位伴骨折患者以中青年多见,关节活动要求高,本组研究中患者平均年龄仅 43.9 岁,肱骨头前方的骨缺损从长期来看有增加盂肱关节骨关节炎的可能性。(3)本组患者均合并肱骨近端骨折,需采用切开复位内固定,因此,应在同一切口中尽量完成肱骨头关节面损伤的修复。所以本研究在筛选患者时并未按照上文提及的肱骨头表面损伤面积,而是综合考虑了关节损伤面积、压缩深度、是否形成肩盂后方锁定,以及肱骨近端骨折移位情况。

4.2 手术技术体会

传统的 McLaughlin 术仅用肩胛下肌肌腱填塞关节面骨缺损,对肩胛下肌肌腱干扰过大,尤其在填充面积较大时,对肩关节内旋影响过大,对于年轻患者来说不甚合适。改良的 McLaughlin 术实质是肩胛下肌止点的转位,相较于传统 McLaughlin 术,该术式的优点在于:首先,避免了腱骨愈合的不确定性,其骨与骨的愈合保证了固定效果;其次,能更好地地填充压缩骨折区域。笔者认为在处理肱骨小结节时有几点需要特别注意的问题:(1)应使用微型动力系统行截骨,保证截骨的精确性,并避免医源性损伤周围组织。(2)必须保留一部分肌间沟内侧骨质,否则将造成肱二头肌长头腱脱位。(3)肱骨小结节的固定尽量使用直径较小的拉力螺钉,以带垫片固定为最佳。对于同时合并肱骨近端骨折的病例,查阅文献发现均为个案报道,其处理方式不尽相同,包括切开复位克氏针内固定、锁定钢板内固定、肱骨头置换术、同种异体肱骨头植骨,以及保守治疗^[8,14-16]。对于单纯的肱骨小结节骨折,使用螺钉固定一般能达到满意效果,但本组病例的合并骨折均为肱骨外科颈骨折和肱骨头劈裂骨折,必须采用更为可靠的固定方式。笔者采用锁定钢板固定肱骨近端骨折,遵循的手术顺序为首先复位盂肱关节,行肱骨小结节截骨,固定肱骨近端骨折,将肱骨小结节转位固定。这一顺序

可避免空心螺钉与锁定钢板螺钉碰撞。

4.3 术后肩关节功能评价

目前文献报道多为使用改良的 McLaughlin 术治疗陈旧性肩关节后脱位^[10,17],效果总体满意。本组病例的不同之处在于是对新鲜损伤的治疗,术后肩关节功能恢复也同样较为满意,笔者认为主要原因在于:(1)患者年龄较小,这与目前诉诸文献的研究近似,也是肩关节后脱位合并骨折患者的特点,这意味着本组患者术后肩关节活动要求较高。同时,患者的骨质疏松程度轻,骨量丢失相对较少,骨折的愈合能力也较强。(2)由于肱骨近端骨折的存在,该类患者通常在急性期就诊,且就诊时多在早期行 CT 扫描而不易漏诊,接受治疗均较为及时。本组患者均为新鲜损伤,软组织顺应性较好,笔者认为这是本组患者术后功能满意的重要原因。然而,在本组病例的随访中发现所有患者肩关节存在不同程度的内旋受限,尽管手术没有直接干扰肩胛下肌,但小结节转位的肩胛下肌力改变,关节囊紧缩后关节腔容积减小,以及肩胛下肌周围瘢痕生成,内固定对软组织的激惹,都是造成肩关节内旋受限的原因。

文献报道肩关节陈旧性后脱位治疗后有肱骨头缺血坏死的风险^[3]。刘心等^[18]报道了 18 例肩关节锁定后脱位的患者均存在不同程度的肱骨头坏死,其中有 4 例出现明显的坏死。本组病例在术后 25 个月的随访中,从影像学检查和临床对肩关节活动范围和疼痛的评估来看,未发现明显肱骨头坏死迹象,笔者认为这可能与所有病例为急性损伤,且早期治疗有关。

本研究的局限性在于:缺少对照组研究,使结果缺乏足够说服力。目前对肱骨头关节面损伤缺少精准计算的方法,纳入标准有一定误差可能。肱骨小结节移位固定的方式不够一致,可能对结果造成影响。随访时缺少 MRI 评估,对肱骨头坏死的发生率评估不清。

通过 7 例病例的随访,笔者发现采用改良的 McLaughlin 术治疗肱骨头损伤面积<40%的肩关节后脱位伴反 Hill-Sachs 损伤,同时采用锁定钢板固定合并的肱骨近端骨折,短期随访的优良率高,骨折愈合率和肩关节稳定性恢复满意,但术后肩关节内旋将受到一定的影响。

参考文献

- [1] Basal O, Dincer R, Turk B. Locked posterior dislocation of the shoulder: A systematic review[J]. EFORT Open Rev, 2018, 3(1): 15-23.
- [2] Saupé N, White LM, Bleakney R, et al. Acute traumatic posterior shoulder dislocation: MR findings[J]. Radiology, 2008, 248(1): 185-193.
- [3] Rouleau DM, Hebert-Davies J. Incidence of associated injury in

- posterior shoulder dislocation; systematic review of the literature [J]. *J Orthop Trauma*, 2012, 26(4): 246–251.
- [4] Neer CS 2nd. Displaced proximal humeral fractures. I. Classification and evaluation [J]. *J Bone Joint Surg Am*, 1970, 52(5): 1077–1089.
- [5] Cicak N. Posterior dislocation of the shoulder [J]. *J Bone Joint Surg Br* [J]. 2004, 86(3): 324–332.
- [6] Amstutz HC, Sew Hoy AL, Clarke IC. UCLA anatomic total shoulder arthroplasty [J]. *Clin Orthop Relat Res*, 1981, 155(3–4): 7–20.
- [7] Alepuz ES, Pérez-Barquero JA, Jorge NJ, et al. Treatment of the posterior unstable shoulder [J]. *Open Orthop J*, 2017, 31(11): 826–847.
- [8] Godenèche A, Freychet B, Gunst S, et al. Arthroscopic reduction of acute traumatic posterior glenohumeral dislocation and anatomic neck fracture without internal fixation: 2-year follow-up [J]. *Orthop J Sports Med*, 2017, 27(12): 2325967117745486.
- [9] Gokkus K, Sagtas E, Kara H, et al. Posterior shoulder dislocation associated with the head (splitting) and humeral neck fracture: impact of understanding radiologic signs and experience with an extended deltopectoral approach [J]. *Tech Hand Up Extrem Surg*, 2018, 22(2): 57–64.
- [10] Demirel M, Ersen A, Karademir G, et al. Transfer of the lesser tuberosity for reverse Hill-Sachs lesions after neglected posterior dislocations of the shoulder: A retrospective clinical study of 13 cases [J]. *Acta Orthop Traumatol Turc*, 2017, 51(5): 362–366.
- [11] Moroder P, Tauber M, Scheibel M, et al. Defect characteristics of reverse hill-sachs lesions [J]. *Am J Sports Med*, 2016, 44(3): 708–714.
- [12] Hawkins RJ, Neer CS, Pianta RM, et al. Locked posterior dislocation of the shoulder [J]. *J Bone Joint Surg Am*, 1987, 69(1): 9–18.
- [13] Kokkalis ZT, Iliopoulos ID, Antoniou G, et al. Posterior shoulder fracture-dislocation; an update with treatment algorithm [J]. *Eur J Orthop Surg Traumatol*, 2017, 27(3): 285–294.
- [14] Ide J, Honda K, Takagi K. Posterior dislocation of the shoulder associated with fracture of the humeral anatomical neck with 11-year follow-up after early open reduction and internal fixation [J]. *Arch Orthop Trauma Surg*, 2003, 123(2–3): 118–120.
- [15] Chalidis BE, Papadopoulos PP, Dimitriou CG. Reconstruction of a missed posterior locked shoulder fracture - dislocation with bone graft and lesser tuberosity transfer: a case report [J]. *J Med Case Rep*, 2008, 5(2): 260.
- [16] 江涛, 江林, 史俊德, 等. 正骨手法治疗肱骨近端骨折合并肩关节脱位 [J]. *中国骨伤*, 2018, 31(2): 175–179.
JIANG T, JIANG L, SHI JD, et al. Treatment of proximal humerus fractures combined with shoulder dislocation using bone setting manipulation [J]. *Zhongguo Gu Shang/China J Orthop Trauma*, 2018, 31(2): 175–179. Chinese with abstract in English.
- [17] Shams A, El-Sayed M, Gamal O, et al. Modified technique for reconstructing reverse Hill-Sachs lesion in locked chronic posterior shoulder dislocation [J]. *Eur J Orthop Surg Traumatol*, 2016, 26(8): 843–849.
- [18] 刘心, 朱以明, 鲁谊, 等. 改良 McLaughlin 手术治疗肩关节锁定后脱位合并肱骨小结节骨折的临床研究 [J]. *中华外科杂志*, 2014, 52(3): 184–187.
LIU X, ZHU YM, LU Y, et al. Clinical outcomes of two-part lesser tuberosity fracture with locked posterior shoulder dislocation treated with modified McLaughlin procedure [J]. *Zhonghua Wai Ke Za Zhi*, 2014, 52(3): 184–187. Chinese.

(收稿日期: 2018-06-15 本文编辑: 李宜)