

切口改良预防腰椎骨折前路手术后侧方成角的临床研究

马立泰, 杨毅, 刘浩, 王贝宇, 邓宇骁, 丁琛, 龚全, 李涛
(四川大学华西医院, 四川 成都 610041)

【摘要】 目的: 探讨通过切口改良来预防腰椎骨折前路手术后脊柱侧方的成角。方法: 2016 年 1 月至 2017 年 6 月纳入 40 例在腰椎骨折前路手术患者进行研究, 40 例中男 28 例, 女 12 例, 年龄 27~68 (39.5±14.9) 岁。高处坠落 28 例, 重物砸伤 9 例, 车祸伤 3 例。L₁ 椎 35 例, L₂ 椎 4 例, L₃ 椎 1 例。骨折椎体 AO 分型: 全部为 A 型爆裂骨折。脊髓损伤 Frankel 分级: A 级 5 例, B 级 1 例, C 级 10 例, D 级 15 例, E 级 9 例。内固定材料全部为 ANTERIOR (美敦力公司)。患者分为两组: 切口改良组 (切口方向和切口平面) 和常规切口组。对两组患者手术前后骨折节段的冠状面 Cobb 角, 椎体螺钉与相应终板的夹角进行分析。结果: 切口改良组术前冠状面 Cobb 角为 (1.20±3.26)°, 术后为 (2.16±3.55)°; 常规切口组术前为 (1.22±4.42)°, 术后为 (3.91±3.78)°。两组术前冠状面 Cobb 角比较差异无统计学意义, 术后差异有统计学意义 ($P=0.017$)。切口改良组患者术后没有出现 5° 以上的侧方成角, 而常规切口组出现 6 例 5°~10° 的侧方成角, 两组患者术后 5° 以上侧方成角的发生率差异有统计学意义 ($P=0.010$)。近端的 2 枚椎体螺钉与相应终板的夹角两组比较差异有统计学意义 ($P<0.05$), 而远端的 2 枚椎体螺钉与相应终板的夹角比较差异无统计学意义 ($P>0.05$)。结论: 切口方向和平面的改进可以有效地预防腰椎骨折前路手术后脊柱侧方成角的发生。

【关键词】 脊柱骨折; 侧方成角; 手术后并发症; 预防; 改良切口

DOI: 10.3969/j.issn.1003-0034.2018.11.013

Modified incision to prevent the postoperative spinal lateral angulation in surgery via anterior approach for lumbar fracture MA Li-tai, YANG Yi, LIU Hao, WANG Bei-yu, DENG Yu-xiao, DING Chen, GONG Quan, and LI Tao. Department of Orthopaedics, West China Hospital, Sichuan University, Chengdu 610041, China

ABSTRACT Objective: To explore a method of modified incision to prevent the postoperative spinal lateral angulation via anterior approach for lumbar fracture. **Methods:** A total 40 patients with lumbar fracture from January 2016 to Jun 2017 were internalized in the study. Including 28 males and 12 females, aged from 27 to 68 years with an average of (39.5±14.9) years. Among them, 28 cases caused by high fall, 9 cases by heavy injury, 3 cases by traffic accidents; and 35 fractures were located at L₁, 4 at L₂, 1 at L₃. All the fractures were type A based on AO classification. According to Frankel classify of spinal cord injury, 5 cases were grade A, 1 case was B, 10 cases were C, 15 cases were D, 9 cases were E. The patients were divided randomly into modified incision groups and routine incision groups. All patients were treated with decompression, internal fixation and titanium mesh supported bone graft fusion via anterior approach. All the internal fixation materials were ANTERIOR (Medtronic Inc). Incision direction and incision plane were improved in modified incision groups. The coronal Cobb angle and the angle between the vertebral screw and the corresponding endplate were analyzed before and after operation. **Results:** Pre- and post-operative coronal Cobb angles were (1.20±3.26)°, (2.16±3.55)° in modified incision groups and (1.22±4.42)°, (3.91±3.78)° in routine incision groups respectively. And there was no statistical difference before operation, and there was statistical difference after operation between two groups ($P=0.017$). There was no lateral angulation of more than 5 degrees in modified incision group, but there was lateral angulation of 5 to 10 degrees in routine incision group in 6 cases. The incidence of lateral angulation about 5 degrees after operation was significantly different between two groups ($P=0.010$). There was significant difference in the angle between the proximal two vertebral screws and the corresponding endplate between two groups ($P<0.05$), but there was no significant difference in the angle between the distal two vertebral screws and the corresponding endplate ($P>0.05$). **Conclusion:** The improvement of incision direction and plane can effectively prevent the postoperative spinal lateral angulation via anterior approach for lumbar fracture.

基金项目: 四川省科技支撑项目 (编号: 2016FZ0083)

Fund program: Project of Department of Science and Technology of Sichuan Province (No. 2016FZ0083)

通讯作者: 刘浩 E-mail: liuhao6304@163.com

Corresponding author: LIU Hao E-mail: liuhao6304@163.com

KEYWORDS Spinal fractures; Lateral angulation; Postoperative complication; Prevention; Modified incision
Zhongguo Gu Shang/China J Orthop Trauma, 2018, 31(11): 1049-1053 www.zggszz.com

胸腰椎骨折中爆裂骨折约占 28%^[1], 尽管胸腰椎爆裂骨折选择前路或后路手术有争议, 但因为前路手术方式更便于直视下清除碎骨片、椎管占位清除率高、术后椎管占位率低、椎体高度和矢状面 Cobb 角丢失少、并发症少、术后植骨融合率高而被多数医生接受^[2-5]。前路手术技术要求高, 切口长, 显露部位深, 可能会出现手术操作相关的并发症。前路手术操作中椎体螺钉的置入角度应与终板平行^[6-7], 但在术中经常遇到的是切口前上缘的阻挡导致术中置钉困难, 从而近端的椎体螺钉与相应的终板不平行, 术后出现脊柱侧方成角的现象发生^[8]。为了预防侧方成角的发生, 笔者 2016 年 1 月至 2017 年 6 月对腰椎前路手术切口进行相应的改良使之更有利于避免切口前上缘的阻挡, 以预防术后出现脊柱的侧方成角的发生。

1 资料与方法

1.1 纳入标准

(1)2016 年 1 月始因腰椎新鲜爆裂骨折行前路胸膜外腹膜外手术的患者。(2)椎体高度丢失>50%。(3)椎管占位>50%。(4)有神经损害症状或神经症状进行性加重者。(5)后凸成角>30°或后凸进行性加重者。

1.2 排除标准

(1)年龄>70 岁。(2)影像学显示后方韧带复合体有损伤者。(3)合并有骨折脱位者。(4)合并严重骨质疏松症者。(5)伴有严重的侧方移位和旋转移位。(6)合并其他部位损伤需要同时手术者。(7)其他系统疾病不符合常规手术标准的。(8)合并有精神症状者。

1.3 一般资料

本研究共纳入 40 例患者, 男 28 例, 女 12 例, 年龄 27~68(39.5±14.9)岁。致伤原因: 高处坠落伤 28 例, 重物砸伤 9 例, 车祸伤 3 例。骨折椎体节段: L₁ 35 例, L₂ 4 例, L₃ 1 例。骨折椎体 AO 分型: 全部为 A 型爆裂骨折。脊髓损伤 Frankel 分级: A 级 5 例, B 级 1 例, C 级 10 例, D 级 15 例, E 级 9 例。合并其

他脊椎及附件损伤 8 例, 脑外伤 3 例, 内脏破裂 1 例, 肋骨骨折伴或不伴有胸腔积液肺挫伤 7 例, 上肢损伤 2 例, 下肢损伤 3 例。入院至手术时间(4.2±3.6) d; 受伤至手术时间(5.8±5.6) d。将患者分为两组, 其中切口改良组 20 例, 常规切口组 20 例, 两组患者一般资料见表 1。本组病例主要是观察术前的影像学变化, 未做随访。

1.4 治疗方法与切口改良

1.4.1 手术步骤 全麻, 右侧卧位。L₁ 椎体骨折采用切除第 11 肋骨胸膜后腹膜后入路; L₂ 椎体骨折采用切除第 12 肋骨胸膜后腹膜后入路; L₃、L₄ 椎体骨折采用第 12 肋骨下缘腹膜后入路。常规入路是沿肋骨方向并向远端延长, 切口改良根据下述方法进行。切口的显露主要在于避免损伤胸膜, 小心分离, 熟悉解剖、操作轻柔是关键。切断肋骨后并于肋骨的前缘进入腹膜后间隙, 把腹膜后脂肪向腹侧分离, 再从肋骨床处分离找到膈肌并切断, 此时可见到胸膜反折的边缘, 注意保护胸膜。深部显露时切断膈肌在 L₁ 椎体侧前方的膈肌脚, 注意保留 1 cm 的残端有利于关闭切口前修复之。常规显露伤椎及相邻的上下方的椎体的左侧、左前 1/3 区域, 结扎节段动脉。后方显露至椎体与椎弓根的交界处。安置椎体螺钉, 并应用 C 形臂 X 线确认螺钉的位置。最后进行椎体大部分特别是椎体后缘的切除、椎管减压, 用切除的骨质填充于相应长度的钛网中并行椎体间支撑固定。C 形臂 X 线透视确定椎体螺钉位置, 最后进行椎体后 1/3 区域的切除、椎管减压、钛网支撑植骨融合内固定术。所有内固定材料为 ANTERIOR(美敦力公司)。

1.4.2 切口改良方法 (1)切口方向的改进: 切口方向在腹侧远端稍向头侧稍偏斜, 减少切口腹侧皮肤牵开的张力(图 1)。因为肋骨的走行是斜行的, 手术显露时肋骨前下缘往往是阻挡的主要部位^[7], 皮肤在前下缘处呈斜行不利于暴露, 向上稍斜呈横行有利于切口的撑开、显露, 术中更有利于置钉, 同时

表 1 两组腰椎爆裂性骨折患者一般资料比较

Tab.1 Comparison of general data of patients with lumbar burst fracture between two groups

组别	例数	性别(例)		年龄 ($\bar{x}\pm s$, 岁)	致伤原因(例)			脊髓损伤 ASIA 分级(例)					受伤椎体(例)		
		男	女		高处坠落伤	重物砸伤	车祸伤	A 级	B 级	C 级	D 级	E 级	L ₁	L ₂	L ₃
切口改良组	20	15	5	38.1±19.3	16	3	1	2	0	4	9	5	18	1	1
常规切口组	20	13	7	40.1±15.9	12	6	2	3	1	6	6	4	17	3	0
检验值	-	$\chi^2=0.239$		$F=0.207$	$\chi^2=1.754$			$\chi^2=0.517$					$\chi^2=1.777$		
P 值	-	0.625		0.682	0.079			0.605					0.076		

也可以减少撑开器的反复调整,有助于缩短手术时间。(2)切口平面的改进:主要是尽可能切除伤椎上位 2 个节段的肋骨,更有利于术中的暴露,避免肋骨前下缘的阻挡。具体操作为:如果 L₂ 椎体骨折,切取第 12 肋骨经胸膜后腹膜后入路;如果是 L₁ 椎体骨折,则切除第 11 肋骨经胸膜后腹膜后入路。

1.5 观察项目及方法

术后第 2~3 天拔除引流管后复查 X 线片。应用 Image-pro Plus 6.0 软件对术前、术后的 X 线片进行测量。测量指标包括:(1)冠状面 Cobb 角,即侧方成角,Cobb 角测量方法是固定螺钉所在的上位椎体的上终板延长线与固定螺钉所在的下位椎体的下终板延长线的交角^[8]。(2)椎体螺钉与其所在椎体的上/下终板的夹角,椎体螺钉从头端向尾端依次为 A、B、C、D 钉,A、B 钉与所在椎体的上终板的夹角为 A、B 角,C、D 钉与椎体的下终板的夹角为 C、D 角;椎体螺钉尖指向相应终板的交角为正值,反之为负值。见

图 2。记录两组冠状面 Cobb 角在 5°以上和 5°以下的例数、两组的术中出血量和自体血回输量及并发症。

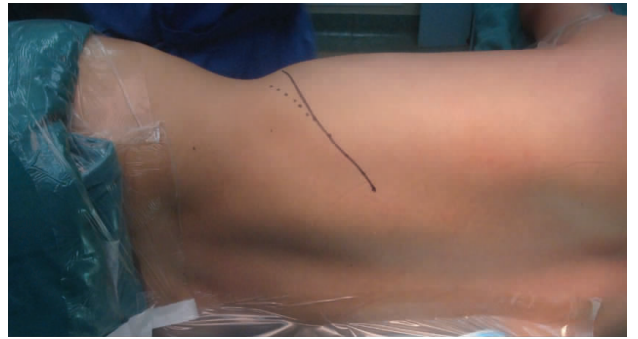

图 1 切口改良示意图:虚线点为肋骨走行方向即常规切口线,实线为改良切口线,腹侧的切口远端向头侧偏斜

Fig.1 Schematic diagram of modified incision. The dotted line is the direction of the rib,that is,the routine incision line,the solid line is the modified incision line,and the distal end of the ventral incision is inclined to the cephalon




图 2 冠状面 Cobb 角、椎体螺钉与其所在椎体的上/下终板的夹角正负值示意图 2a,2b. 前路手术固定后冠状面 Cobb 角,角的开口与内固定方向一致的为正值,反之为负值 2c. 自头端至尾端分别为 A、B、C、D 钉 2d,2e. A、B 钉与所在椎体上终板的夹角为 A、B 角,C、D 钉与椎体下终板的夹角为 C、D 角

Fig.2 Schematic diagram of coronal Cobb angle,the negative/positive angle between vertebral screws and the corresponding upper/lower endplate 2a,2b. Coronal Cobb angle by X-ray film postoperatively via anterior approach. When the angle opens towards the same direction as the internal fixation ,it is defined as positive;

and if it opens the other way,it is defined as negative 2c. The screws are marked as A,B,C,D in vertebral bodies from the cephalic to the caudal portion 2d,2e. The angle between the superior endplate and the A,B screw is named as A,B angle and the angle between the inferior endplate and the C,D screw is named as C,D angle

1.6 统计学处理

采用 SPSS17.0 统计软件进行统计学处理,计量数据以均数±标准差($\bar{x}\pm s$)表示,两组术中出血量、自体血回输量、冠状面 Cobb 角以及 A、B、C、D 角比较应用 One-Way ANOVA 方差分析进行检验,对于两组冠状面 Cobb 角在 5°以上和 5°以下的例数的比较应用 χ^2 检验。以 $P<0.05$ 表示差异有统计学意义。

2 结果

2.1 一般情况观察

本组术中出血量 200~800(387.3±190.5) ml;术中自体血回输量 100~400(237.1±126.1) ml。其中术中出血量切口改良组为 220~800 ml,常规切口组为 200~800 ml;自体血回输量切口改良组为 110~400 ml,常规切口组为 100~400 ml;无一例患者术中术后需要输异体血。两组患者术中出血量、自体血回输量比较差异无统计学意义($P>0.05$),见表 2。术后 7 d 天发生切口浅表感染 1 例,经 1 次清创后切口愈合良好,其余切口均 I 期愈合。切口改良组术中出现胸膜损伤 3 例,术中修补后没有安置胸腔闭式引流,术后有 2 例存在胸腔少量积气,患者无胸闷不适自行吸收;两组均无脑脊液漏。

2.2 影像学观察

冠状面 Cobb 角术前(1.21±4.06)°,术后(2.29±3.67)°,手术前后差异无统计学意义($P=0.273$)。其中切口改良组术前冠状面 Cobb 角为(1.20±3.26)°,术后为(2.16±3.55)°;常规切口组术前冠状面 Cobb 角为(1.22±4.42)°,术后为(3.91±3.78)°;两组患者术前冠状面 Cobb 角比较差异无统计学意义,术后差异有统计学意义($P=0.017$),见表 2。

切口改良组术后没有出现 5°以上的侧方成角,而常规切口组出现 6 例 5°~10°的侧方成角。两组患者术后 5°以上侧方成角的发生率差异有统计学意义($\chi^2=7.041, P=0.010$)。

两组近端 2 枚椎体螺钉与相应终板的夹角比较差异均有统计学意义($P=0.021, P=0.036$),而远端的 2 枚椎体螺钉与相应终板的夹角比较差异无统计学

意义($P=0.701, P=0.927$),见表 2。

3 讨论

3.1 胸腰椎前路手术切口

正常情况下胸腰椎骨折或病变前路手术切口方向是沿着肋骨走行的方向向腹侧远端延伸,因为肋骨的走行是斜行的,切口亦是斜行的。根据切口的平面以及是否进入胸腔或腹膜后而分为:(1)经胸腔入路。(2)经胸腔腹膜后入路。(3)经胸膜外腹膜后入路。(4)经腹膜后入路。但是经胸腔入路对患者的肺部的影响还是明显的,所以临床上多数医生选择切除第 12 肋骨而尽可能不切除第 11 肋骨以避免损伤胸膜,Ghanayem 等^[6]认为切除 12 肋骨椎体螺钉最高可以固定到 L₁ 椎体也是出于这样的考虑,但是因为第 11 肋骨的阻挡往往导致显露和置钉困难。

3.2 切口的改良

切口的改良包括切口走行的改良和切口平面的改进 2 个方面。正常情况下,沿肋骨方向手术暴露时肋骨前下缘往往是阻挡的主要部位^[6],而实际上切口以横行最佳,最有利于显露手术野。切口的改进主要是在尾端稍向头侧偏斜,变斜行为横行,可以减少切口前方牵开的张力,向上稍斜呈横行有利于切口的撑开、显露,术中更有利于置钉,同时也可以减少撑开器的反复调整、避免手术中重复操作,缩短手术时间,减少术中出血。

3.2 切口的平面

笔者曾在前期的研究^[9]发现切口平面≤1 个椎体节段组比切口平面≥2 个椎体节段组术后更容易出现脊柱侧方成角;切口平面≤1 个椎体节段组对近端的椎体螺钉的进钉方向有明显影响;同时在相关的研究^[10]中发现经第 11 肋骨手术入路对椎体螺钉置钉的影响小、术后脊柱侧方成角较轻,经第 11 肋骨入路前路手术治疗 L₁ 椎体爆裂性骨折相对较好的手术入路选择。本组再次比较切除上 2 个节段平面的肋骨比切除上 1 个节段平面的肋骨在预防术后脊柱侧方成角方面有明显的优势。

目前笔者主要是尽可能切除伤椎上位 2 个节段

表 2 两组腰椎骨折患者术中出血量、自体血回输量、手术前后影像学数据比较($\bar{x}\pm s$)

Tab.2 Comparison of pre- and post-operative image data, intraoperative blood loss, autologous blood transfusion volume of patients with lumbar fracture between two groups($\bar{x}\pm s$)

组别	例数	冠状面 Cobb 角(°)		椎体螺钉与其所在椎体的上/下终板的夹角(°)				术中出血量(ml)	自体血回输量(ml)
		术前	术后	A 角	B 角	C 角	D 角		
切口改良组	20	1.20±3.26	2.16±3.55	1.72±3.11	1.39±3.24	2.04±2.41	2.14±3.01	380.1±199.4	233.9±128.0
常规切口组	20	1.22±4.42	3.91±3.78	4.41±4.80	3.58±2.60	2.31±3.56	2.09±3.12	392.3±186.4	240.5±116.8
F 值	-	1.240	6.598	6.206	5.731	0.115	0.081	0.027	0.031
P 值	-	0.315	0.017	0.021	0.036	0.701	0.927	0.94	0.925

的肋骨,减轻肋骨前下缘的阻挡,如果 L₂ 椎体骨折,常规切取第 12 肋骨;如果是 L₁ 椎体骨折,此时需要评估第 12 肋骨的长度,较短则直接切除第 11 肋骨,如果第 12 肋骨较长,可以在切取第 12 肋骨的同时在胸膜外切断第 11 肋骨,亦可以直接切除第 11 肋骨入路,术中小心分离、避免损伤胸膜是重点。同时应用明胶海绵衬垫于切断的肋骨深部,减少肋骨断端对胸膜的干扰。如果为 T₁₂ 椎体骨折,采用经胸腔入路则在膈肌角处切一“隧道”安置 L₁ 椎体螺钉,不需要广泛的腹膜后显露,术后关闭“隧道”,本组中没有 T₁₂ 椎体爆裂骨折病例。

通过切口方向和平面的改良,术中较正常切口状态下更容易显露,切口近端前下缘的肋骨对椎体螺钉置钉的影响明显减小,故两组的椎体螺钉的角度比较可见近端 2 枚螺钉的方向在切口改良组更平行于椎体,而下位 2 个椎体螺钉的角度两组比较差异无统计学意义,故术后冠状面 Cobb 角两组比较有差异,切口改良组术后出现侧方成角的可能性更小。

参考文献

[1] Magerl F, Aebi M, Gertzbein SD, et al. A comprehensive classification of thoracic and lumbar injuries[J]. Eur Spine J, 1994, 3(4): 184-201.

[2] Yan D, Wang Z, Lv Y, et al. Anterior versus posterior surgical treatment of unstable thoracolumbar burst fracture[J]. Eur J Orthop Surg Trauma, 2012, 22(2): 103-109.

[3] Pingel A, Castein J, Kandziora F. Anterior monosegmental stabilization and fusion of an incomplete cranial burst fracture in the thoracolumbar spine via a mini-open, thoroscopically assisted transthoracic approach[J]. Eur Spine J, 2017, 23: 1-2.

[4] Cui H, Guo J, Yang L, et al. Comparison of therapeutic effects of anterior decompression and posterior decompression on thoracolumbar spine fracture complicated with spinal nerve injury[J]. Pak J Med Sci, 2015, 31(2): 346-350.

[5] 艾克热木江·木合热木, 孙宇庆, 武忠炎, 等. 胸腰段脊柱爆裂骨

折植入物前路与后路修复比较: Cobb 角丢失、Frankel 功能分级改善以及椎体高度丢失的 Meta 分析[J]. 中国组织工程研究, 2015, (4): 635-641.

Aikeremujiang·Muheremu, SUN YQ, WU ZY, et al. Comparison of anterior and posterior approaches for thoracolumbar burst fracture: a Meta-analysis on Cobb angle loss, Frankel grading improvement and vertebral height loss[J]. Zhongguo Zu Zhi Gong Cheng Yan Jiu, 2015, (4): 635-641. Chinese.

[6] Ghanayem AJ, Zdeblick TA. Anterior instrumentation in the management of thoracolumbar burst fractures[J]. Clin Orthop Relat Res, 1997, (335): 89-100.

[7] Kaneda K, Taneichi H, Abumi K, et al. Anterior decompression and stabilization with the Kaneda device for thoracolumbar burst fractures associated with neurological deficits[J]. J Bone Joint Surg Am, 1997, 79(1): 69-83.

[8] 马立泰, 刘浩, 龚全, 等. 胸腰椎骨折前路手术椎体螺钉置入角度与术后侧方成角的关系分析[J]. 中国修复重建外科杂志, 2009, 23(11): 1329-1333.

MA LT, LIU H, GONG Q, et al. Relevance of vertebral screws angle and postoperative lateral angulation in anterior approach for thoracic and lumbar fractures[J]. Zhongguo Xiu Fu Chong Jian Wai Ke Za Zhi, 2009, 23(11): 60-65. Chinese.

[9] 马立泰, 刘浩, 龚全, 等. 胸腰段骨折前路手术切口平面对术后脊柱侧方成角的影响[J]. 中华创伤杂志, 2011, 27(10): 868-872.

MA LT, LIU H, GONG Q, et al. Impact on postoperative lateral angulation in anterior approach for thoracolumbar fractures as different approach level[J]. Zhonghua Chuang Shang Za Zhi, 2011, 27(10): 868-872. Chinese.

[10] 马立泰, 刘浩, 李涛, 等. 经第 11 和 12 肋骨两种手术入路对 L₁ 爆裂骨折前路手术置钉角度影响的比较研究[J]. 中国骨伤, 2012, 25(12): 1005-1009.

MA LT, LIU H, LI T, et al. Comparison of screw's inserting angle of via-11th-rib and via-12th-rib approaches in anterior approach for L₁ burst fractures[J]. Zhongguo Gu Shang/China J Orthop Trauma, 2012, 25(12): 1005-1009. Chinese with abstract in English.

(收稿日期: 2018-06-28 本文编辑: 王宏)

广告目次

1. 曲安奈德注射液(昆明积大制药股份有限公司) (封 2)

2. 腰痛宁胶囊(颈复康药业) (对封 2)

2. 金乌骨通胶囊(贵州盛世龙方制药股份有限公司) (对中文目次 1)