

# 骨韧带样纤维瘤外科手术疗效分析

张嘉锴, 庞清江

(宁波市第二医院骨科中心, 浙江 宁波 315010)

**【摘要】 目的:**探讨骨韧带样纤维瘤外科手术治疗效果。**方法:**自 2000 年 6 月至 2010 年 6 月,手术治疗 15 例骨韧带样纤维瘤患者,男 4 例,女 11 例;年龄 18~64 岁,平均 39 岁。部位分别是股骨上段 4 例、股骨下段 3 例、胫骨下段 2 例、肱骨上段 1 例、肱骨下段 1 例、肩胛骨 1 例、耻骨支 1 例、髌骨 1 例、胸骨柄 1 例。15 例中 1 例行单纯病灶内刮除,14 例按手术方式分两组,广泛切除组(7 例),扩大刮除加灭活组(7 例)。观察术后复发情况,采用 Enneking 功能评分对术后恢复情况进行评定。**结果:**15 例患者均获随访,时间 18~132 个月,平均 56 个月。未发现转移。复发 2 例,1 例为单纯病灶内刮除,1 例为广泛切除组,复发率 13.3%(2/15)。根据 Enneking 功能评估标准,广泛切除组术后(21.6±3.8)分,扩大刮除加灭活(28.3±1.3)分。广泛切除组优 2 例,良 5 例;扩大刮除加灭活组优 7 例。**结论:**扩大刮除加灭活手术较广泛切除组功能恢复更好,在重建较为困难的特殊部位建议优先考虑。

**【关键词】** 骨; 纤维瘤,结缔组织增生; 外科手术; 复发

DOI:10.3969/j.issn.1003-0034.2013.08.019

**Surgical treatment for desmoplastic fibroma of bone** ZHANG Jia-kai and PANG Qing-jiang. Department of Orthopaedics, the 2nd Hospital of Ningbo, Ningbo 315010, Zhejiang, China

**ABSTRACT Objective:**To discuss clinical effects of surgical treatment for desmoplastic fibroma of bone. **Methods:** Between June 2000 and June 2010, 15 cases of desmoplastic fibroma were treated by surgical operation including 4 males and 7 females with an average age of 39 years old (ranged from 18 to 64 years old). The site of tumor was proximal femur in 4 cases, distal femur in 3, distal tibia in 2, proximal humerus in 1, distal humerus in 1, scapula in 1, pelvic in 2, manubrium of sternum in 1. The simple intralesional curettage was performed in 1 case. The other 14 cases were divided into two groups, 7 cases had an aggressive curettage with inactivation and the last 7 cases had a wide resection. Recurrence condition were observed after operation. The function was valued in two groups after the operation according to Enneking's standard. **Results:** The mean duration of follow-up was 56 months (ranged, 18 to 132 months). Two cases recurred, but no metastasis. The patient with simple intralesional curettage recurred, 1 of the 7 patients with a wide resection recurred. The recurrence rate was 13.3%(2/15). There was no recurrence in the group with an aggressive curettage with inactivation. According to Enneking's standard, Enneking scoring was 21.6±3.8 in the group with a wide resection and 28.3±1.3 in another group, The results were excellent in 2 cases and good in 5 in the group with a wide resection, excellent in 7 in the other group. **Conclusion:** The aggressive curettage with inactivation has better functional recovery than the wide resection, and it should be chosen when the lesion is small or located in an area where reconstruction is difficult.

**KEYWORDS** Bones; Fibroma, desmoplastic; Surgical procedures, operative; Recurrence

Zhongguo Gu Shang/China J Orthop Trauma, 2013, 26(8):696-699 www.zggszz.com

骨韧带样纤维瘤, 又称骨促结缔组织增生性纤维瘤、骨硬纤维瘤。最早是 Jaffe 在 1958 年报道 5 例<sup>[1]</sup>, 其发病率占有所有骨原发肿瘤的 0.11%~0.30%<sup>[2]</sup>, 好发于长管状骨(肱骨、股骨、胫骨)(56%), 下颌骨(26%), 骨盆(14%), 及颅骨、肋骨等<sup>[3-6]</sup>。1993 年 WHO 将其定义为: 一种具有局部侵袭性的良性肿瘤, 以产生大量胶原纤维、细胞含量少、核呈卵圆形或椭圆形为特征。本病虽为良性病变, 但具有侵袭性生长、易复发的特点, 如果单纯采取单纯病灶内刮

除, 术后极易复发, 故多数学者建议行广泛大段切除<sup>[7-10]</sup>, 也有部分学者认为可行病灶刮除灭活治疗<sup>[8, 11-13]</sup>。但由于总的病例数较少, 且多为个案报道, 故治疗均局限于个人经验, 尚无明确的外科手术选择的策略。自 2000 年 6 月至 2010 年 6 月, 笔者对 15 例骨韧带样纤维瘤患者进行手术治疗, 报告如下。

## 1 资料与方法

**1.1 临床资料** 本组 15 例, 6 例经术前穿刺活检明确, 9 例术中冰冻切片时明确, 所有病例术后病理证实。其中男 4 例, 女 11 例; 年龄 18~64 岁, 平均 39 岁。部位分别是股骨上段 4 例、股骨下段 3 例、胫

通讯作者: 庞清江 Tel: 0574-87271601 E-mail: pqjey@sina.com

骨下段 2 例、肱骨上段 1 例、肱骨下段 1 例、肩胛骨 1 例、耻骨支 1 例、髌骨 1 例、胸骨柄 1 例。本组病例男女比例接近 1:3; <30 岁 6 例, 30~50 岁 5 例, 50~65 岁 4 例, 年龄分布较为平均。15 例患者中 1 例单纯病灶内刮除, 其余 14 例根据手术方式不同分为两组进行治疗, 广泛切除组 7 例, 扩大刮除加灭活组 7 例。两组患者术前临床资料比较差异无统计学意义, 具有可比性 ( $P>0.05$ , 见表 1)。

**表 1 两组骨韧带样纤维瘤患者术前临床资料比较**  
**Tab.1 Comparison of the clinical data before operation between two groups with desmoplastic fibroma of bone**

组别	例数	年龄 ( $\bar{x}\pm s$ , 岁)	性别(例)		部位(例)	
			男	女	四肢骨	其他部位
广泛切除组	7	39.0±16.1	2	5	5	2
扩大刮除加灭活组	7	43.6±13.1	2	5	5	2
检验值	-	$t=-0.582$	$\chi^2=0.000$		$\chi^2=0.000$	
P 值	-	0.571	1.000		1.000	

**1.2 手术方法**

**1.2.1 单纯病灶内刮除** 1 例行单纯病灶内刮除, 并取髌骨植骨。

**1.2.2 广泛切除** 7 例行广泛切除。其中 1 例右耻骨支大段切除无重建; 1 例胸骨柄大段切除取左侧第 5 肋骨移植重建。其余 5 例均为肢体干骺端部位, 2 例切除后异体半关节移植重建; 3 例切除后肿瘤型人工关节置换重建。

**1.2.3 扩大刮除加灭活** 7 例行扩大刮除加灭活。扩大刮除即对病灶彻底刮除, 包括周围硬化壁, 采用磨钻清除病灶内骨嵴。灭活过程分 3 步: 首先, 用电刀电凝高温灭活, 电烧灼杀死残存肿瘤细胞, 电凝又避免肿瘤细胞通过血液流至术野; 其次, 采用石炭酸杀死肿瘤细胞; 最后, 使用双氧水及蒸馏水反复浸泡灭活, 可以较大范围对整个术野进行灭活, 防止遗漏。整个手术过程严格遵守无瘤操作。其中 6 例采用取髌骨加异体骨植骨, 1 例行骨水泥填充。

所有患者术前均有病情告知及手术知情同意书, 由患者本人或被授权人签字。

**1.3 观察项目与方法** 观察术后复发情况, 并根据 Enneking 肢体肌肉骨骼肿瘤外科保肢治疗术后功能

评估标准<sup>[14]</sup>, 包括肢体功能、疼痛、主观感受等方面, 对于上肢还要评价手部活动度、上肢灵巧度、举物能力, 下肢评价行走能力、步态及支具辅助情况, 对两组患者术后功能进行评分。总共 6 项, 每项 0~5 分, 分为 6 个等级, 评分  $\geq 22$  分为优, 19~21 分为良, 16~18 分为中, 15 分及以下为差。

**1.4 统计学处理** 应用 SPSS 16.0 统计软件进行分析, 计量资料以  $\bar{x}\pm s$  表示, 比较采用  $t$  检验; 计数资料比较采用  $\chi^2$  检验或 Fisher 精确检验, 以  $P<0.05$  为差异有统计学意义。

**2 结果**

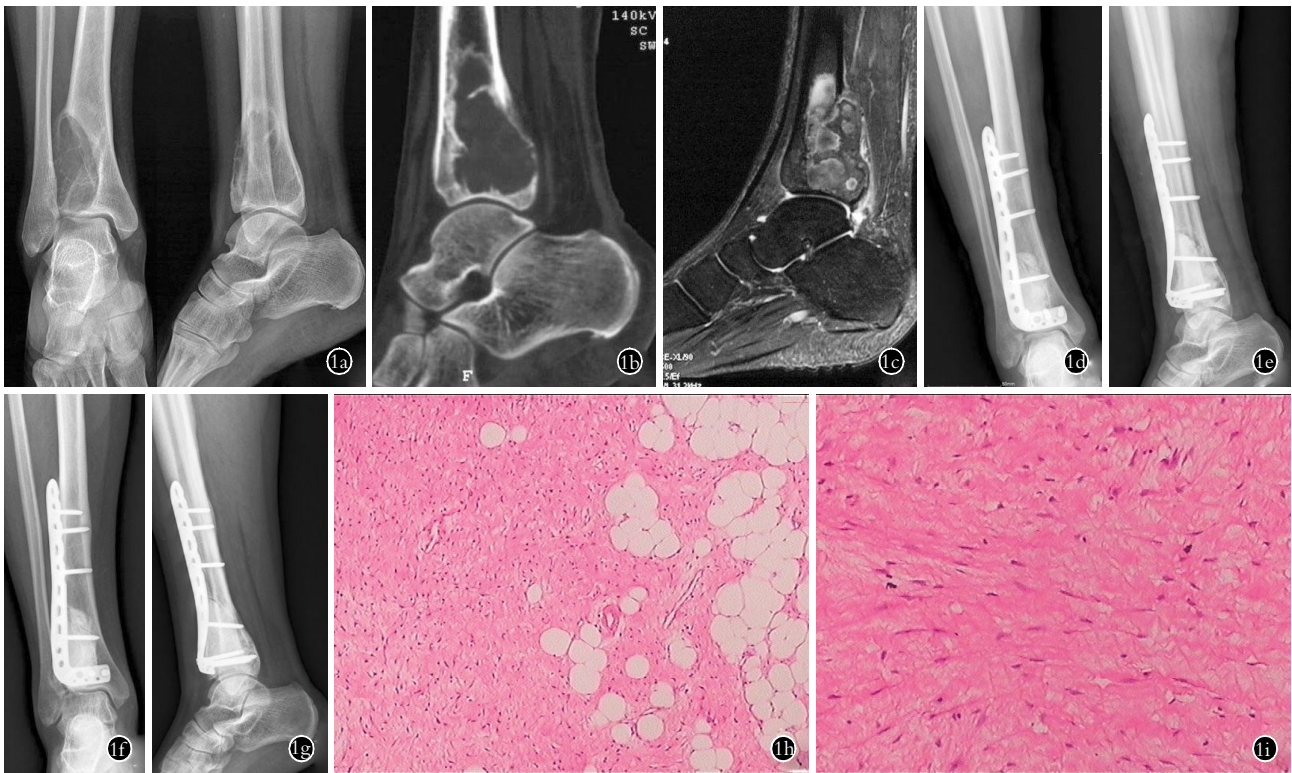
所有病例获随访, 时间 18~132 个月, 平均 56 个月。单纯病灶内刮除 1 例术后复发, 广泛切除组复发 1 例, 复发率为 13.3%(2/15); 扩大刮除加灭活组无复发病例, 且广泛切除组和扩大刮除加灭活组两者比较差异无统计学意义 ( $P>0.05$ )。根据 Enneking 功能评估标准<sup>[14]</sup>, 广泛切除组术后评分  $21.6\pm 3.8$ , 扩大刮除加灭活组为  $28.3\pm 1.3$ , 两组比较差异有统计学意义 ( $P<0.01$ )。功能恢复: 广泛切除组优 2 例, 良 5 例; 扩大刮除加灭活组优 7 例, 两组比较差异有统计学意义 ( $P<0.05$ ) (见表 2)。扩大刮除加灭活组手术典型病例见图 1。

**3 讨论**

**3.1 骨韧带样纤维瘤的特征及诊断** 骨韧带样纤维瘤没有特异的临床症状和体征, 大多发病隐匿, 主要临床表现有持续或间歇的酸痛, 有伴有肿胀, 程度不剧。本组有 3 例为外伤后疼痛检查发现, 其中 2 例伴有病理骨折, 外伤前并没有症状; 另有 1 例是体检时拍胸片发现, 影像学表现也无特异性。本组均表现为膨胀性、溶骨性改变, 病灶内可有小梁形成, 呈肥皂泡样, 部分皮质较薄甚至可突破。可伴有病理性骨折, 本组有 2 例。CT 在判断骨皮质表现时优于 X 线片<sup>[15]</sup>, MRI 在评估软组织受侵及病变范围上具有优势, 一般在 T1 加权像表现中等信号, T2 加权像表现混杂信号<sup>[16]</sup>。病理上大体标本可见灰白色质韧组织, 呈橡皮样, 肿瘤较易从骨表面剥离, 骨内面可见分叶状压迹。镜下肿瘤由丰富、疏松的胶原纤维束构成, 梭形纤维细胞夹杂其中, 细胞核呈椭圆形, 核仁不

**表 2 两组骨韧带样纤维瘤患者术后资料比较**  
**Tab.2 Comparison of the post-operation data between two groups with desmoplastic fibroma of bone**

组别	例数	有无复发(例)		Enneking 评分( $\bar{x}\pm s$ , 分)	功能恢复(例)			
		有	无		优	良	中	差
广泛切除组	7	1	6	21.6±3.8	2	5	0	0
扩大刮除加灭活组	7	0	7	28.3±1.3	7	0	0	0
检验值	-	$\chi^2=1.077$		$t=-4.461$	$\chi^2=7.778$			
P 值	-	1.000		0.001	0.021			



**图 1** 女, 35 岁, 右胫骨下段骨韧带样纤维瘤, 采用扩大刮除加灭活手术 **1a**. 术前正侧位 X 线片示右胫骨远段溶骨性改变 **1b**. 术前 CT 示局部骨皮质变薄侵袭 **1c**. 术前 MRI 示肿瘤侵犯右胫骨下段 **1d, 1e**. 术后正侧位 X 线片示采用扩大刮除灭活植骨骨水泥填充内固定 **1f, 1g**. 术后 3 年正侧位 X 线片未见局部骨质破坏 **1h**. 病理切片示丰富、疏松的胶原纤维束, 梭形成纤维细胞夹杂其中 (HE×40) **1i**. 梭形细胞较为稀少, 以大量胶原为主 (HE×100)

**Fig.1** A 35-year-old female patient with desmoplastic fibroma of right tibia bone were treated by aggressive curettage with inactivation **1a**. AP and lateral preoperative X-ray films revealed lytic lesion of the distal tibia **1b**. Preoperative CT showed cortical bone thinner and infestation **1c**. Preoperative MRI showed the tumor invaded the distal tibia **1d, 1e**. AP and lateral X-ray films after operation showed aggressive curettage with inactivation and bone graft and bone cement injection was performed **1f, 1g**. AP and lateral X-ray films at 3 years after operation showed no local destruction of bone **1h**. Prominent fascicles of dense collagenous tissue intermixed with spindle cells on pathological section (HE×40) **1i**. The spindle cells are sparsely separated, but with abundant collagen (HE×100)

明显, 无异型性或核分裂像。低度恶性的纤维肉瘤、骨肉瘤与该病鉴别较为困难<sup>[17]</sup>。

本病较为少见, 往往对其缺乏认识, 又没有特异性临床症状及影像学表现, 故容易误诊为其他良性肿瘤或肿瘤样病变。诊断本病必须密切结合临床、影像学及病理检查。本组 15 例患者, 6 例手术前穿刺活检明确, 9 例在术中冰冻切片时明确。笔者认为若考虑到本病可能的病例, 最好先行穿刺活检, 明确诊断, 有利于制定合适的手术方案。

**3.2 手术方式的选择** 骨韧带样纤维瘤为良性肿瘤, 无转移, 但其又非一般良性肿瘤, 具有高侵袭性、高复发率的特点, 故其治疗有特殊性。如采取不恰当的手术方法, 极易复发, 预后差。手术单纯病灶内刮除复发率高, Böhm 等<sup>[2]</sup>应用病灶刮除法治疗 44 例患者, 其中 24 例复发。Inwards 等<sup>[7]</sup>采用病灶刮除法治疗 19 例患者, 8 例复发。有文献<sup>[2]</sup>报道肢体该肿瘤复发率达到 55%, 其中复发患者中的 25%, 最终需要截肢。本组 1 例行单纯病灶内刮除取髂骨植骨患

者, 1 年后取出钢板再次取髂骨植骨, 4 年后复发行大段切除对侧带血管蒂腓骨段移植, 1 年后再次复发行大段切除骨搬运术。经历多次的手术, 尽管最后肢体保存了, 但造成了患者极大的痛苦, 最后肢体功能恢复不理想。故对于骨韧带样纤维瘤单纯病灶内刮除治疗是不恰当的。

目前多认为广泛性的病灶切除至健康组织是骨韧带样纤维瘤的最佳治疗方式。Inwards 等<sup>[7]</sup>采用广泛切除法治疗的 7 例患者, 无复发。Böhm 等<sup>[2]</sup>采用节段切除的 23 例中 4 例复发, 其中广泛切除的 11 例患者无复发。Nishida 等<sup>[8]</sup>回顾了文献中 219 例患者, 其中广泛切除的患者复发率在 5%; 认为广泛切除后复发的原因可能是手术人员在切除时并没有达到广泛切除的标准。总的来说, 广泛性的病灶切除是治疗骨韧带样纤维瘤最为稳妥的方法, 复发率低。但值得注意的是文献中广泛切除的病例比较多的还是可切除的部位, 如锁骨、肋骨、腓骨等可牺牲的骨部位。本组病例中耻骨、胸骨病灶广泛切除后无明显

功能影响,而对于肢体干骺端特别是需要下肢关节处进行广泛切除关节重建的情况,还是比较慎重的,因为重建后关节功能活动有一定影响。目前肢体干骺端切除后重建多采用肿瘤型人工关节。尽管随着科技进步,肿瘤型人工关节技术越来越成熟,使用期限也延长了,该类型肿瘤患者长期生存必然要面对长期并发症和Ⅱ期翻修的问题,功能活动也会受影响。本组病例中肿瘤型髌、膝关节均有不同程度的功能障碍,Enneking 功能评分均为良。对于关节周围骨韧带样纤维瘤采取哪种治疗方法,值得临床医生进一步探讨。笔者认为,广泛切除的适应证包括以下几点:①锁骨、腓骨和肋骨等可牺牲的骨部位;②骨盆病灶较大者;③肢体长骨病灶最大直径大于正常的 3/4;④股骨近段,因其是较为特殊的部位,往往复发机会较大。

有学者对一些范围较小的病灶及广泛切除后会造成功能较大影响的病例还是选择病灶内手术<sup>[12]</sup>。Bertoni 等<sup>[11]</sup>对 6 例骨韧带样纤维瘤患者中的 2 例采用彻底刮除自体骨植骨,无复发。Yoon 等<sup>[13]</sup>分析了 12 例文献报告的颅骨韧带样纤维瘤患者,其中 11 例均未扩大切除肿瘤下硬脑膜,但无复发病例。Nishida 等<sup>[8]</sup>对 5 例骨的韧带样纤维瘤者采用侵袭性刮除方法,即彻底刮除并去除周围的硬化壁,并对其中 1 例术中采用液氮冷冻灭活,经过 5.5~9 年的随访,均没有复发,患者功能活动正常。在本组 7 例患者行扩大刮除加灭活法,均未见复发,功能活动均正常。笔者认为本病术后复发的主要原因是病灶腔内仍残留肿瘤细胞。

骨韧带样纤维瘤是一种具有高侵袭性、高复发率的良性肿瘤,根据易复发的骨巨细胞瘤治疗的经验<sup>[18-19]</sup>,故本组病灶内手术的病例,除了最早期的第 1 例患者,其余都采取了广泛切除及扩大刮除加灭活的手术方法。扩大刮除加灭活的手术方法复发率与广泛切除差异无统计学意义,而且手术创伤较小,能取得更为理想的功能恢复,治疗效果满意。笔者建议以下情况优先选择扩大刮除加灭活法:①肢体长骨病灶最大直径小于正常的 3/4;②胫骨下段、胫骨上段以及肱骨下段重建比较困难的部位;③骨盆病灶较小者。

#### 参考文献

- [1] Jaffe HL. Tumors and tumorous conditions of the bones and joints [J]. Philadelphia: Lea & Febiger, 1958: 298-303.
- [2] Böhm P, Kröber S, Greschniok A, et al. Desmoplastic fibroma of the bone. A report of two patients, review of the literature, and therapeutic implications [J]. Cancer, 1996, 78(5): 1011-1023.
- [3] Smith SE, Kransdorf MJ. Primary musculoskeletal tumors of fibrous origin [J]. Semin Musculoskeletal Radiol, 2000, 4(1): 73-88.
- [4] Barbashina V, Karabakhtsian R, Aisner S, et al. Desmoplastic fibroma of the rib [J]. Arch Pathol Lab Med, 2002, 126: 721-722.
- [5] Shi H, Wang P, Wang S, et al. Desmoplastic fibroma of the mandible [J]. Dentomaxillofac Radiol, 2008, 37(7): 408-411.
- [6] Lath R, Ranjan A, Ratnam BG, et al. Desmoplastic fibroma of the frontal bone [J]. Neurol India, 2006, 54(3): 314-315.
- [7] Inwards GY, Unni KK, Beabout JW, et al. Desmoplastic fibroma of bone [J]. Cancer, 1991, 68(9): 1978-1983.
- [8] Nishida J, Tajima K, Abe M, et al. Desmoplastic fibroma. Aggressive curettage as a surgical alternative for treatment [J]. Clin Orthop Relat Res, 1995, 320: 142-148.
- [9] Rastogi S, Varshney MK, Trikha V, et al. Desmoplastic fibroma: a report of three cases at unusual location [J]. Joint Bone Spine, 2008, 75(2): 222-225.
- [10] Iatrou IA, Theologie-Lygidakis N, Leventis MD, et al. Case report: desmoplastic fibroma of the mandible in a child presenting with TMJ dysfunction [J]. Eur Arch Paediatr Dent, 2008, 9(2): 105-108.
- [11] Bertoni F, Calderoni P, Bacchini P, et al. Desmoplastic fibroma of bone. A report of six cases [J]. J Bone Joint Surg Br, 1984, 66(2): 265-268.
- [12] Gebhardt MC, Campbell CJ, Schiller AL, et al. Desmoplastic fibroma of bone. A report of eight cases, and review of the literature [J]. J Bone Joint Surg Am, 1985, 67(5): 732-747.
- [13] Yoon SH, Kim SH, Shin YS, et al. Desmoplastic fibroma of the skull in an infant [J]. Childs Nerv Syst, 2006, 22(2): 176-181.
- [14] Enneking WF, Dunham W, Gebhardt MC, et al. A system for the functional evaluation of reconstructive procedures after surgical treatment of tumors of the musculoskeletal system [J]. Clin Orthop Relat Res, 1993, (286): 241-246.
- [15] Young JW, Aisner SC, Levine AM, et al. Computed tomography of desmoid tumors of bone; desmoplastic fibroma [J]. Skeletal Radiol, 1998, 17(5): 333-337.
- [16] Greenspan A, Unni KK. Case report 787: Desmoplastic fibroma [J]. Skeletal Radiol, 1993, 22(4): 296-299.
- [17] Takazawa K, Tsuchiya H, Yamamoto N, et al. Osteosarcoma arising from desmoplastic fibroma treated 16 years earlier: a case report [J]. J Orthop Sci, 2003, 8(6): 864-848.
- [18] 杨正明,陶惠民,杨迪生,等.邻膝关节骨巨细胞瘤外科治疗的选择 [J]. 中华外科杂志, 2006, 44(24): 1693-1698.  
Yang ZM, Tao HM, Yang DS, et al. The choice strategy of surgical treatment for giant cell tumor close to the knee [J]. Zhonghua Wai Ke Za Zhi, 2006, 44(24): 1693-1698. Chinese.
- [19] 郭乐斌,卓小为,刘建纯.膝关节周围骨巨细胞瘤的手术治疗 [J]. 中国骨伤, 2007, 20(11): 765-766.  
Guo LB, Zhuo XW, Liu JC. Operative treatment for giant cell tumor of bone around the knee joint [J]. Zhongguo Gu Shang/China J Orthop Trauma, 2007, 20(11): 765-766. Chinese.

(收稿日期: 2012-12-22 本文编辑: 李宜)