

· 临床研究 ·

# CT 引导单侧椎体成形术治疗老年骨质疏松椎体压缩性骨折

葛建忠, 张慧东, 靳文剑, 皇甫金变, 汪慕华  
(阳泉市第一人民医院, 山西 阳泉 045000)

**【摘要】 目的:**评估 CT 引导经皮单侧椎弓根穿刺, 骨水泥注入椎体成形术(percutaneous vertebroplasty, PVP)治疗老年骨质疏松椎体压缩性骨折(osteoporotic vertebral compression fracture, OVCF)的临床疗效和安全性。**方法:**2009年8月至2010年6月, 对26例接受CT引导PVP治疗的老年椎体压缩性骨折患者进行回顾性分析, 男9例, 女17例; 年龄60~85岁, 平均(67.50±6.76)岁; 病程2~30d, 平均(8.92±4.36)d。骨折部位累及35椎。临床主要表现为腰背部疼痛(翻身、弯腰时加重), 不能承重等。在CT引导下将穿刺针经皮单侧穿刺到病变椎体后, 向椎体内注入骨水泥3~5ml。术后应用抗生素3d预防感染, 观察骨水泥渗漏情况及脊髓、神经损伤, 肺栓塞等并发症发生情况。通过X线片测量治疗前后椎体前缘、中部、后缘高度变化并进行比较; 采用视觉模拟疼痛评分(Visual analogue scale, VAS)对患者术前、术后48h及末次随访时的疼痛评分进行比较。**结果:**26例穿刺均成功, 有6个椎体发生骨水泥渗漏, 未出现临床症状。1例患者出现骨水泥反应, 给予5mg氟美松静滴、吸氧后缓解。26例患者均获随访, 时间6~12个月, 平均(8.4±1.6)个月。未发生神经损伤或肺栓塞等严重并发症。治疗后(48h)测定椎体前缘、中部、后壁高度较治疗前略有增加, 但差异无统计学意义( $P>0.05$ )。VAS评分: 治疗前为7.63±0.92, 治疗48h后为3.00±1.09, 末次随访时为2.38±1.17。治疗前与治疗48h相比, 差异有统计学意义( $P<0.05$ ); 末次随访时与治疗48h比较, 差异无统计学意义( $P>0.05$ )。**结论:**CT引导单侧PVP具有增强椎体力度, 稳定椎体的作用, 是治疗老年骨质疏松椎体压缩性骨折一种安全有效的方法。

**【关键词】** 骨质疏松; 脊柱骨折; 椎体成形术  
**DOI:**10.3969/j.issn.1003-0034.2011.10.007

**Clinical analysis of CT guided unilateral PVP for the treatment of osteoporotic vertebral compression fracture in senile patients** GE Jian-zhong, ZHANG Hui-dong, JIN Wen-jian, HUANGPU Jin-bian, WANG Mu-hua. The First People's Hospital of Yangquan, Yangquan 045000, Shanxi, China

**ABSTRACT Objective:**To evaluate the therapeutic effect and security of CT guided unilateral percutaneous vertebroplasty (PVP) for the treatment of osteoporotic vertebral compression fracture (OVCF) in senile patients. **Methods:**From April 2009 to June 2010, 26 patients undergoing CT guided unilateral percutaneous vertebroplasty were analyzed retrospectively. There were 9 males and 17 females, ranging in age from 60 to 85 years with an average of (67.50±6.76)years, ranging in course of disease from 2 to 30 days with an average of (8.92±4.36) d. The affected segments involved 35 vertebrae. The major clinical manifestations of OVCF were lumbar-back pain (especially when turning over or stooping down) and unable to bear. The needle was punctured into vertebral of lesions through unilateral puncture under the CT guidance; and then 3-5 ml bone cement was injected into vertebral. Antibiotic was used 3 days to prevent postoperative infections. Postoperative complications were observed after operation, such as local leakage of bone cement, penetrating spinal cord and/or segmental spinal nerve injuries and pulmonary embolism. X-ray was used to measure the height of anterior, middle and exterior of vertebral before and after treatment. A visual analog scale (VAS) scoring was applied to evaluate pain score preoperative, 48 hours postoperative and the terminal follow-up. **Results:**Twenty-six patients achieved success in punctuation without serious complications. Local leakage of bone cement occurred in 6 cases, but without clinical symptoms or signs. One patient suffered from acute intraoperative reactions to bone cement and relieved by 5 mg dexamethasone and oxygen. All patients were followed up for 6 to 12 months [averaged (8.4±1.6) months]. The postoperative vertebrae height was higher than preoperative, but there was no statistical difference between postoperative and preoperative ( $P>0.05$ ). Preoperative VAS scores was 7.63±0.92, postoperative score was 3.00±1.09, the final follow-up score was 2.38±1.17; there was significant difference between preoperative and postoperative at 48 hours ( $P<0.05$ ), but there was no statistical difference between final follow-up and postoperative at 48 hours ( $P>0.05$ ). **Conclusion:**Unilateral PVP under CT guided can increase the vertebral strength and stabilize vertebral body, and the procedure is a safe and effective method for OVCF in elderly patients.

通讯作者: 葛建忠 E-mail: gejianzhongyq@tom.com

**KEYWORDS** Osteoporosis; Spinal fractures; Percutaneous vertebroplasty

Zhongguo Gu Shang/China J Orthop Trauma, 2011, 24(10): 824-827 www.zggszz.com

骨质疏松椎体压缩性骨折是骨质疏松症常见的并发症之一。老年人由于骨质疏松,导致椎体抗压强度显著下降,轻微的负重或摔跤,可导致椎体压缩性骨折。以往多采用保守治疗,包括卧床休息、止痛等,但长期卧床可导致诸多并发症。近年来,由于影像学的发展和脊柱外科技术的进步,微创的椎体成形术极大地提高了临床疗效,减少了并发症。现对我院 2009 年 8 月至 2010 年 6 月采用 CT 引导经皮穿刺骨水泥注入椎体成形术(PVP)治疗的 26 例老年椎体压缩性骨折(OVCF)的临床资料进行回顾性分析,评估 CT 引导 PVP 治疗老年骨质疏松椎体压缩性骨折的临床疗效和安全性。

## 1 资料与方法

**1.1 临床资料** 本组 28 例,其中 2 例因有严重心肺疾患而排除,最后纳入 26 例(35 椎)。男 9 例,女 17 例;年龄 60~85 岁,平均(67.50±6.76)岁。临床主要表现为腰背部疼痛(翻身、弯腰时加重),不能承重等。9 例有外伤史,余 17 例自诉胸腰部疲劳疼痛无明显外伤史。病程 2~30 d,平均(8.92±4.36) d。骨折累及节段:T<sub>7</sub> 2 椎,T<sub>8</sub> 1 椎,T<sub>9</sub> 2 椎,T<sub>10</sub> 3 椎,T<sub>11</sub> 6 椎,T<sub>12</sub> 7 椎,L<sub>1</sub> 8 椎,L<sub>2</sub> 3 椎,L<sub>4</sub> 3 椎。累及 2 椎 9 例,3 椎 1 例。

**1.2 纳入标准** ①年龄 60 岁以上;②有外伤史或自觉胸腰背部疼痛;③X 线片提示椎体压缩性骨折,并且有骨质疏松,MRI 显示为新鲜骨折;④术后随访时间不少于 6 个月<sup>[1]</sup>;⑤全部患者均采用 CT 引导单侧 PVP 治疗。

**1.3 排除标准** ①椎体高度受压超过 75%者;②骨折累及椎体后壁、骨折片压迫椎管内结构者;③凝血机制障碍者;④严重心肺疾患患者。

## 1.4 治疗方法

**1.4.1 物品准备** 螺旋 CT 机,层厚、层距为 2~3 mm。器械为:11G 15.0 cm 头端三角菱形骨穿针、5.0 ml 注射器和不锈钢压力注射器,2%利多卡因注射液,骨水泥套材,包括聚甲基丙烯酸甲酯(PMMA)粉、液态单体。所有手术操作均在 CT 室完成,CT 室内配备有呼吸机、吸氧及其他急救用品,有指定麻醉师监测生命体征及应急抢救。注射骨水泥前,常规静脉点滴氟美松 5 mg 防止过敏反应发生。

**1.4.2 手术方法** 患者俯卧于 CT 机检查床上,在闭合复位的基础上,背部后正中中线贴附细金属线作参照,在 CT 引导下设计拟定进针路线、角度及皮肤穿刺点。常规消毒手术区域、铺巾,用 2%利多卡因在穿刺点进行局部麻醉。整个穿刺过程在 CT 引导下

分步进针,经椎弓根进入病椎约 0.5 cm 时再行 CT 扫描,穿刺针进入病椎椎体前中 1/3~1/4 时,调整针尖方向朝向对侧,将骨水泥调至呈牙膏状,骨水泥专用注射器与穿刺针相连接加压推注,注入骨水泥 3~5 ml。旋转拔针,行 CT 扫描,观察骨水泥在病变区的分布状况。

**1.4.2 术后处理** 术后前 3 d 应用抗生素预防感染,并观察患者疼痛缓解情况。术后 4 d 佩带腰围可下地活动。

**1.5 观察项目与方法** 通过 X 线片测量治疗前后椎体前缘、中部、后缘高度变化并进行比较;采用视觉模拟疼痛评分<sup>[2]</sup>(VAS)对患者术前、术后 48 h 及末次随访时的疼痛评分进行比较;观察骨水泥渗漏情况及脊髓神经损伤、肺栓塞等并发症发生情况。

**1.6 统计学处理** 采用 SPSS 15.0 统计学软件,治疗前后的椎体前缘、中部、后缘高度及 VAS 评分均采用均数±标准差表示,并进行配对资料 *t* 检验,以 *P*<0.05 为差异有统计学意义。

## 2 结果

本组 26 例(35 个椎体)手术均顺利完成。随访时间 6~12 个月,平均(8.4±1.6)个月。手术时间 25~80 min,平均(40.0±8.7) min。单个椎体骨水泥注入量为 3~5 ml,平均 3.6 ml。发生骨水泥向椎体前方及侧方渗漏 4 个椎体,向椎体后方(椎管内)渗漏 2 个椎体,未出现临床症状。1 例患者在注射骨水泥时自觉胸憋气紧(术前未给氟美松静点),给予静滴 5 mg 氟美松、吸氧后缓解。本组未发生神经损伤或肺栓塞等严重并发症。术前椎体前缘、中部、后缘高度分别为(19.5±2.0)、(21.3±1.5)、(27.8±1.1) mm,治疗后(48 h)分别为(20.1±1.8)、(21.6±1.3)、(27.9±1.2) mm,虽然治疗后较治疗前略有增加,但差异无统计学意义(*P*>0.05),说明 PVP 对椎体高度的恢复不明显。VAS 评分治疗前为 7.63±0.92,治疗 48 h 后为 3.00±1.09,末次随访时为 2.38±1.17,治疗前与治疗 48 h 相比,差异有统计学意义(*t*=16.530,*P*=0.000<0.05);末次随访时与治疗 48 h 比较,差异无统计学意义(*t*=1.959,*P*=0.056>0.05)。典型病例影像学资料见图 1。

## 3 讨论

**3.1 责任椎的确认** 自 1984 年法国 Deramond 应用经皮椎体成形术(PVP)治疗椎体血管瘤取得成功后,该技术已被逐渐应用于脊柱肿瘤和骨质疏松症椎体骨折的治疗,并取得了良好的效果<sup>[3-6]</sup>。老年骨质疏松椎体压缩性骨折常常是由慢性积累性损伤在一个轻微外伤作用下进一步加重造成,X 线片上有

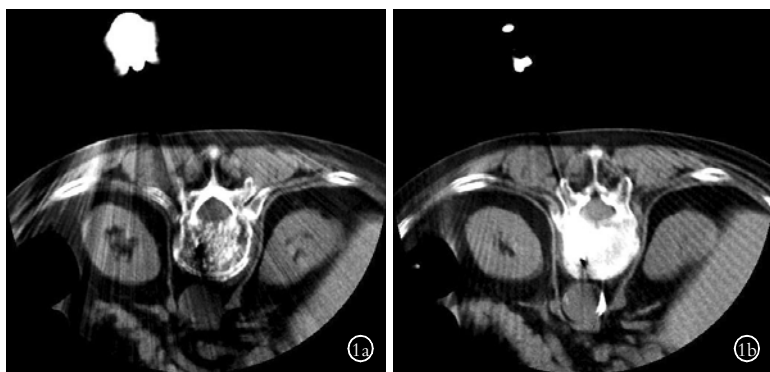


图 1 患者,女,80 岁, T<sub>12</sub> 椎体压缩性骨折 1a.在 CT 引导下穿刺针经椎弓根进入椎体前 1/3 部位 1b.骨水泥注入后在椎体内均匀分布

Fig 1 A 80-year-old female patient with compression fracture of vertebral body in T<sub>12</sub> 1a.The figure showed transfixion pin entering into 1/3 of vertebral body via pedicle of vertebral arch under CT guide 1b.The bone cement was injected into vertebral body and was evenly distributed

时显示 2 个或 2 个以上椎体呈楔形改变,因此术前确定“责任椎”是保证疗效的关键。我们首先通过体格检查叩击疼痛部位,确定其与 X 线片上压缩的椎体是否一致;其次通过磁共振检查显示该楔形变的椎体是否呈现高信号,以提示该椎体是否为新鲜骨折。在本组病例中,有 4 例患者 X 线片显示 2 节椎体呈楔形变,但通过体检和 MRI 显示只有 1 个椎体为“责任椎”,对其施行 PVP 治疗后腰痛症状明显缓解。

**3.2 C 形臂 X 线与 CT 扫描在椎体成形术中的比较** C 形臂 X 线是二维成像,不能同时监测患椎的正侧位,常常需要不断调整透视机的方向,才能获得穿刺针在椎弓根内位置的准确信息,繁琐的机器调整常常会使手术中断,从而延长了手术时间。即便这样,有时也会因为图像显影不佳,使其手术的精确度仍受到一定程度的影响。引用 CT 扫描就可以避免以上不足,它具有以下优点:①模拟手术路线,应用 CT 计算机软件的二维、三维距离及角度测量工具,测量出穿刺点到压缩椎体中心的距离、角度,起到模拟手术操作,减少盲目性穿刺的作用。②实时采集三维图像,消除术前、术中体位变化所引起的误差;三维断面影像实时监测,在解剖变异的患者中的价值尤为明显。③通过 CT 断层扫描可以清楚地显示穿刺针在椎弓根的位置,便于调整角度,无须 X 线机反复定位,明显降低对术者与患者的 X 线辐射量,提高穿刺针置入的成功率。④穿刺成功后,CT 图像可清晰地显示穿刺针尖在椎体中的位置,便于调整其斜面的方向,使骨水泥更好地在患椎内填充。⑤手术适应证扩大,适用于透视显影不清的上胸椎和压缩严重的椎体。

**3.3 操作要点** CT 引导下的 PVP 操作,可以通过断层扫描直观地显示穿刺针在椎体中的位置、椎体骨折的情况及椎弓根的完整性,较 C 形臂 X 线具有更高的精确性。但该手术同样对术者有一定的要求,要求具备熟练的椎弓根螺钉技术,穿刺准确到位。如果术者具有一定的体外模拟手术训练(将穿刺针在脊柱模型上进行手术模拟操作)基础,就容易达到手

摸心会、应用自如的程度。术前要熟悉患椎椎弓根进针部位,术中结合 CT 提供的进针点位置和角度,依靠穿刺针尖在关节突及横突处的轻度滑移,通过触觉辨认出椎弓根进点的位置。由于胸腰椎解剖因素的影响,各椎体椎弓根进点的位置也不相同。进针部位确认后,逐渐进针,注重手感和敲击穿刺针进入骨质的声音,穿刺针每进 0.5 cm 就监测 1 次,针在椎弓根的位置应遵守“宁外勿内、宁上勿下”的原则,这样就可以保证椎弓根内侧壁和下壁的完整性,防止骨水泥渗透至椎管和压迫神经根。

骨水泥渗漏是本手术最常见并发症。为了减少骨水泥渗漏,操作中应注意以下几个方面:①手术中反复抽吸,吸出椎体内物质可有效降低椎体内的压力,使骨水泥填充趋于良好;②将骨水泥推注时机延至“牙膏期”,用螺旋加压装置匀速推入;③对于椎体严重压缩(70%)、椎体后缘破坏或缺损的患者,常不主张行 PVP,因可能存在椎体内穿刺针置入困难或骨水泥渗漏压迫脊髓的风险。Dash 等<sup>[7]</sup>曾报道 1 例 73 岁的老人接受椎体成形术后出现下腔静脉血栓和肺栓塞,经开胸后才有效地取出栓塞物,强调术中完善监测和及时诊断并发症的重要性。

单个椎体骨水泥注入量为 3~5 ml,平均 3.6 ml。Belkoff 等<sup>[8]</sup>对骨质疏松椎体的刚度和强度体外力学实验表明,注入 2 ml 的骨水泥即可恢复椎体的强度。Kim 等<sup>[9]</sup>认为在没有引起渗漏的情况下,可以尽可能多的注射骨水泥。张建新等<sup>[10]</sup>对 43 例骨质疏松性胸腰椎压缩骨折患者进行分析认为:单侧及双侧 PVP 治疗骨质疏松性胸腰椎压缩骨折效果相似。我们在治疗时也是采用单侧穿刺,注射骨水泥时将针尖朝向对侧,先在椎体前 1/3 注射约 1/2 后,逐渐向后退针注射另 1/2。这样能够尽可能地保证充填材料在椎体内的对称分布,从而带来良好的椎体稳定。

**3.4 PVP 对椎体高度的影响** 本研究结果显示,虽然 PVP 对椎体高度的恢复不明显,但治疗后(48 h)、随访期末与治疗前 VAS 评分相比,差异有统计学意义,说明 PVP 具有良好的缓解疼痛作用。Hiwatashi 等<sup>[11]</sup>通过对 27 例接受过椎体成形术的患者进行椎

体形态观察,发现术后至少 1 年内可以维持椎体的高度、椎管的大小和防止畸形加重。骨质疏松性椎体压缩骨折多为前柱压缩,PVP 不同于 PKP(percutaneous kyphoplasty),前者没有利用球囊撑开被压缩椎体的步骤,不能完全恢复椎体的高度。它是通过经皮穿刺向病椎内注入低黏度的骨水泥,来固定、强化椎体,起到恢复稳定,防止塌陷,缓解疼痛的作用。

综上所述,CT 引导的 PVP 治疗老年骨质疏松椎体压缩性骨折,具有增强椎体力度<sup>[12]</sup>,稳定椎体的作用。只要严格掌握适应证,术中仔细操作,就可以达到满意的治疗效果,是治疗老年骨质疏松椎体压缩性骨折一种安全有效的方法<sup>[13]</sup>。

#### 参考文献

- [1] 徐俊杰,李业海,唐浩然,等.单侧穿刺经皮椎体注入骨水泥后凸成形治疗多椎体骨质疏松性压缩骨折[J].中国组织工程研究与临床康复,2010,14(25):4661-4664.
- Xu JJ, Li YH, Tang HR, et al. Unilateral percutaneous kyphoplasty for the treatment of osteoporotic thoracolumbar multi-vertebral compressive fractures[J]. Zhongguo Zu Zhi Gong Cheng Yan Jiu Yu Lin Chuang Kang Fu, 2010, 14(25): 4661-4664. Chinese.
- [2] Wewers ME, Lowe NK. A critical review of visual analogue scales in the measurement of clinical phenomena[J]. Res Nurs Health, 1990, 13(4): 227-236.
- [3] Ishiguro S, Kasai Y, Sudo A, et al. Percutaneous vertebroplasty for osteoporotic compression fractures using calcium phosphate cement [J]. J Orthop Surg (Hong Kong), 2010, 18(3): 346-351.
- [4] Schofferman J. Percutaneous vertebroplasty: fractured opinions [J]. Pain Med, 2010, 11(11): 1585-1586.
- [5] Patel N. Percutaneous vertebroplasty: role in treatment of vertebral compression fractures [J]. Phys Med Rehabil Clin N Am, 2010, 21(4): 869-876.
- [6] Doria C, Tranquilli Leali P. Percutaneous techniques in the treatment of osteoporotic, traumatic and neoplastic fractures of thoracolumbar spine: our institutional experience [J]. Injury, 2010, 41(11): 1136-1139.
- [7] Dash A, Brinster DR. Open heart surgery for removal of polymethylmethacrylate after percutaneous vertebroplasty [J]. Ann Thorac Surg, 2011, 91(1): 276-278.
- [8] Belkoff SM, Mathis JM, Erbe EM, et al. Biomechanical evaluation of a new bone cement for use in vertebroplasty [J]. Spine, 2000, 25(9): 1061-1064.
- [9] Kim DJ, Kim TW, Park KH, et al. The proper volume and distribution of cement augmentation on percutaneous vertebroplasty [J]. J Korean Neurosurg Soc, 2010, 48(2): 125-128.
- [10] 张建新, 王慧鹏. 单侧及双侧 PVP 治疗骨质疏松性胸腰椎压缩骨折临床效果比较 [J]. 山东医药, 2009, 49(43): 94-95.
- Zhang JX, Wang HP. A comparison of clinical effects between Unilateral and bilateral PVP in treatment for osteoporotic thoracolumbar vertebral compression fractures [J]. Shan Dong Yi Yao, 2009, 49(43): 94-95. Chinese.
- [11] Hiwatashi A, Yoshiura T, Yamashita K, et al. Morphologic change in vertebral body after percutaneous vertebroplasty: follow-up with MDCT [J]. AJR Am J Roentgenol, 2010, 195(3): W207-212.
- [12] 王卫平, 刘志松. 经皮椎体成形术治疗骨质疏松压缩性骨折缓解疼痛的观察 [J]. 中国骨与关节损伤杂志, 2007, 22(1): 65.
- Wang WP, Liu ZS. Observation on pain relief-percutaneous vertebroplasty in treatment for osteoporotic compression fractures [J]. Zhongguo Gu Yu Guan Jie Sun Shang Za Zhi, 2007, 22(1): 65. Chinese.
- [13] Thillainadesan J, Schlaphoff G, Gibson KA, et al. Long-term outcomes of vertebroplasty for osteoporotic compression fractures [J]. J Med Imaging Radiat Oncol, 2010, 54(4): 307-314.

(收稿日期: 2011-03-27 本文编辑: 王宏)

## 《中国矫形外科杂志》2012 年征订启事

《中国矫形外科杂志》系经国家科技部和新闻出版署批准登记注册,于 1994 年创刊的国家级学术性中文骨科核心期刊,由中国残疾人康复协会主办,解放军第八十八医院全军骨科中心承办。现为半月刊,每月 5 日、20 日各出版 1 期,全年 24 期,每期出版发行两种纸型版本,铜版纸年定价 360 元,胶版纸年定价 240 元,订户可根据自身条件选定。从邮局订阅(本刊代号: 24-097)只限铜版本,也可直接汇款到本刊编辑部订阅每种版本,地址:山东省泰安市环山中路解放军第 88 医院骨研所杂志编辑部 邮编 271000 联系电话(兼传真): 0538-6213228 转 8010 电子信箱: jxwk1994@sina.com