

· 临床研究 ·

多层螺旋 CT 对腰椎峡部裂手术治疗的指导价值研究

罗小平¹, 滕红林², 陈荣华¹, 赵余祥¹, 翁新茫¹, 陈伟建², 殷薇薇²

(1.温州市第八人民医院放射科, 浙江 温州 325028; 2.温州医学院附属第一医院)

【摘要】 目的:探讨在多层螺旋 CT(multi-slice spiral computerized tomography, MSCT)图像中测量的各种椎弓根参数对腰椎峡部裂手术治疗的指导价值。方法:自 2009 年 1 月至 2010 年 3 月,选择经保守治疗无效的腰椎峡部裂患者 60 例,男 26 例,女 34 例;年龄 18~59 岁,平均(42.60±9.36)岁。按随机数字表方法随机分成研究组和对照组,每组 30 例。研究组的患者术前均行 MSCT 容积扫描,并在工作站进行图像重组,在相应的图像中分别测量椎弓根水平位角(TSA)、椎弓根矢状位角(SSA)、椎弓根长度(PL)、椎弓根宽度(PW)、椎弓根高度(PH)等参数,术前根据已测得的椎弓根参数选择合适的椎弓根螺钉,术中根据所测参数并借助椎弓根角度定位器置入椎弓根螺钉。对照组则采用传统的解剖标志法结合术中透视定位置入椎弓根螺钉。术中分别记录每枚椎弓根螺钉钉道准备时间;术后复查 MSCT,对椎弓根螺钉位置进行分级评估。比较两组间螺钉钉道准备时间及置入螺钉的准确率。结果:研究组置入椎弓根螺钉 156 枚,优 143 枚,良 11 枚,差 2 枚。对照组共置入椎弓根螺钉 150 枚,优 101 枚,良 26 枚,差 23 枚。两组螺钉位置的评估结果差异有统计学意义($P<0.001$)。螺钉钉道准备时间研究组为(66.20±7.31) s,对照组为(104.11±9.51) s,两组时间差异有统计学意义($P<0.001$)。结论:多层螺旋 CT 能为临床提供丰富的诊断信息及准确的参考数据。根据影像学资料所测得的参数能在术前制定更精确的手术方案,术中能既简便又准确地把握进钉方向,从而提高椎弓根螺钉置入的准确率,有效避免或减少手术并发症。

【关键词】 脊柱滑脱; 体层摄影术,螺旋计算机; 临床方案

DOI:10.3969/j.issn.1003-0034.2011.04.009

The study of pedicle imaging and reformation with the multi-slice spiral CT in the surgical treatment of lumbar spondylolisthesis LUO Xiao-ping*, TENG Hong-lin, CHEN Rong-hua, ZHAO Yu-xiang, WENG Xin-mang, CHEN Wei-jian, YIN Wei-wei. *Department of Radiology, the 8th People's Hospital of Wenzhou, Wenzhou 325028, Zhejiang, China

ABSTRACT Objective: To evaluate the value of pedicle parameter obtained by the reformation images on multi-slice spiral CT (MSCT) in the surgical treatment of lumbar spondylolisthesis. **Methods:** From January 2009 to March 2010, 60 patients with lumbar spondylolisthesis failing in conservative treatment were enrolled into the study and divided into experimental and control group randomly (each group with 30 patients). There were 26 males and 34 females ranging in age from 18 to 59 years with an average of (42.60±9.36) years. The experimental group was examined with volumetric scanning on MSCT before operation. Reformation such as multiplanar reconstruction (MPR) and volume rendering (VR) were carried out at the work station. Transverse section angle (TSA), sagittal section angle (SSA), pedicle length (PL), pedicle width (PW) and pedicle height (PH) were measured on different images and pedicle screws were implanted according pedicle parameter. In control group, the pedicle screws were implanted according to conventional anatomic landmark. Preparative time of screw canal and accuracy of screw were compared between two groups. **Results:** A hundred fifty-six screws were inserted in experiment group, 143 screws were excellent, 11 good, and 2 poor. A hundred fifty screws were inserted in control group, 101 screws were excellent, 26 good, and 23 poor. There was significant difference in accuracy of screw between two groups ($P<0.001$). The preparative time of screw canal in experiment group was (66.20±7.31) s, and was shorter than that of control group [(104.11±9.51) s, $P<0.001$]. **Conclusion:** Abundant information and parameter could be obtained with the MSCT reconstruction images. The images and parameters could make a perfect operative strategy before operation, adjust the direction of pedicle screws during operation, avoid and decrease operative complications effectively.

KEYWORDS Spondylolysis; Tomography, spiral computed; Clinical protocols

Zhongguo Gu Shang/China J Orthop Trauma, 2011, 24(4): 299-303 www.zggszz.com

基金项目:浙江省温州市鹿城区科技计划资助项目(编号:S090206)

通讯作者:罗小平 E-mail:lxp@hospl.ac.cn

腰椎峡部裂是造成下腰痛的主要原因之一,多数患者经保守治疗即可获得满意的疗效,但若保守

治疗无效则需手术治疗。手术方式主要有经椎弓根螺钉内固定、复位和峡部植骨融合术等^[1]。其中,经椎弓根螺钉内固定系统具有短节段固定、尽可能保留脊柱运动节段及良好的生物力学特性等优点^[2],在胸腰椎疾病的手术中获得了广泛应用。然而,传统根据解剖定位在下腰椎置入椎弓根螺钉的误置率在 20%~30%^[3]。为有效地减少椎弓根螺钉误置率,自 2009 年 1 月至 2010 年 3 月,我们在多层螺旋 CT (MSCT)原始及重组图像中测量椎弓根的各种参数,对椎弓根螺钉的直径、螺钉进钉方向、螺钉置入深度等方面予以量化,指导术前选择合适的椎弓根螺钉,术中把握螺钉的进钉方向,从而有效地减少椎弓根螺钉的误置率。

1 材料与方 法

1.1 一般资料 选择经保守治疗无效的腰椎峡部裂并滑脱患者 60 例,其中男 26 例,女 34 例;年龄 18~59 岁,平均(42.60±9.36)岁,将其按随机数字表法^[4]随机分成研究组和对照组,每组 30 例。研究组男 12 例,女 18 例;平均年龄(42.30±9.78)岁;L₄ 峡部裂 19 例,L₅ 峡部裂 11 例。对照组男 14 例,女 16 例;平均年龄(42.90±9.07)岁;L₄ 峡部裂 17 例,L₅ 峡部裂 13 例。两组均排除Ⅲ度以上滑脱、双节段或者多节段腰椎椎体滑脱患者。两组患者在性别($\chi^2=0.271, P>0.05$)、患病年龄($t=-0.246, P>0.05$)及腰椎滑脱部位($\chi^2=0.278, P>0.05$)上差异均无统计学意义。患者均表现为下腰痛,其中 35 例伴下肢疼痛或麻木,7 例伴间歇性跛行,3 例合并马尾综合征。所有患者均知情同意并签署知情同意书,且均经过相关伦理部门的批准。

1.2 影像检查方法 研究组术前均行 MSCT 容积扫描,患者俯卧位,范围包括以病椎为中心的腰骶椎,扫描层厚 3 mm,层间距 3 mm,螺距 0.625,管电压 140 kV,管电流 320 mA,矩阵 512×512。扫描完成后立即以 1.3 mm 层厚、0.6 mm 层间距进行二次重建,并将二次重建图像传至 MX view 工作站,运用多平面重组 (multiplanar reconstruction, MPR) 和 4D-Angio 软件进行图像重组。在合适的重组图像上测量出以下各参数:①椎弓根水平位角(transverse section angle, TSA):椎弓根中轴线与椎体矢状面之间的夹角。②椎弓根矢状位角(sagittal section angle, SSA):椎弓根中轴线与腰椎横截面之间的夹角。③椎弓根长度 (pedicle length, PL):椎弓根解剖长轴绝对长度,起自双侧椎弓根解剖长轴与前方椎体骨皮质的汇合点,止于小关节突后侧骨皮质。④椎弓根宽度 (pedicle width, PW):椎弓根内外皮质外缘之间的最短距离。⑤椎弓根高度 (pedicle height, PH):椎弓根

上下皮质外缘之间的最短距离等^[5]。对照组患者仅行必要的影像诊断检查,不进行以上测量。

1.3 手术方法 术前,研究组根据在 MSCT 图像上所测得的 PW、PL 选择椎弓根螺钉,而对照组根据传统方法来选择椎弓根螺钉,即根据腰椎 X 线侧位片中椎体前缘皮质至关节突后缘皮质的距离估算椎弓根螺钉的长度,根据腰椎 X 线正位片中椎弓根的宽度估算椎弓根螺钉的直径。

两组患者均采用全身麻醉,俯卧位,腰椎后正中入路,有神经症状者行后路椎管减压和椎间孔减压。研究组根据唐天驷法 (在腰椎为自上关节突外侧缘作垂线与横突中轴水平线的交点)^[6] 确定椎弓根螺钉的进钉点,再根据术前所测得的 TSA、SSA 调整好椎弓根螺钉导向器上刻度盘的倾斜角度并旋紧螺母以确定螺钉的进钉方向,先置入导针,扩孔后再置入椎弓根螺钉。对照组患者亦根据唐天驷法确定椎弓根螺钉进钉点,并根据经验以盲法准备钉道后置入椎弓根螺钉。

1.4 观察项目与方法 记录术中每枚螺钉的钉道准备时间。记录方法:置入导针前至钉道准备完成后结束计时。术后复查 MSCT,参考国际分级标准评估椎弓根螺钉位置的精确性^[7-8]:优,螺钉完全位于椎弓根内;良,仅有螺钉穿出椎弓根峡部皮质(不超过螺钉直径的 1/4),对周围神经、血管无危险;差,螺钉明显穿出椎弓根峡部(超过螺钉直径的 1/4),有对周围血管、神经造成损伤的危险。并分别对两组中穿破椎体前缘骨皮质的椎弓根螺钉计数。

1.5 统计学处理 采用 SPSS 16.0 统计学软件,钉道准备时间以均数±标准差($\bar{x}\pm s$)表示,采用两样本 *t* 检验分析比较两组的均数;应用单向有序的二维列联表资料的 Ridit 分析^[9-10]两组椎弓根螺钉位置的精确性;采用 χ^2 检验比较两组穿破椎体前缘骨皮质的椎弓根螺钉数。 $P<0.05$ 为差异有统计学意义。

2 结果

2.1 两组患者螺钉置入时间 研究组置入 156 枚椎弓根螺钉,椎弓根螺钉钉道准备时间为(66.20±7.31) s。对照组置入 150 枚椎弓根螺钉,椎弓根螺钉钉道准备时间为(104.11±9.51) s,两组钉道准备时间差异有统计学意义($t=-39.19, P<0.001$)。

2.2 螺钉置入位置情况 术后 MSCT 显示研究组椎弓根螺钉位置优 143 枚(图 1),良 11 枚,差 2 枚;对照组椎弓根螺钉位置优 101 枚,良 26 枚,差 23 枚(图 2-3)。两组螺钉位置精确性比较,差异有统计学意义($u=5.824, P<0.001$)。研究组有 6 枚螺钉穿破了椎体前方骨皮质,而对照组有 31 枚螺钉穿破椎体前方骨质,两者具有统计学差异($\chi^2=20.355, P<0.001$)。

对照组有 2 例患者出现神经刺激症状, 表现为下肢疼痛, 麻木。经再次手术调整, 局部放置明胶海绵和止血纱布后疼痛症状消失, 但麻木症状 2~3 个月后消失。所有患者无脑脊液漏发生。

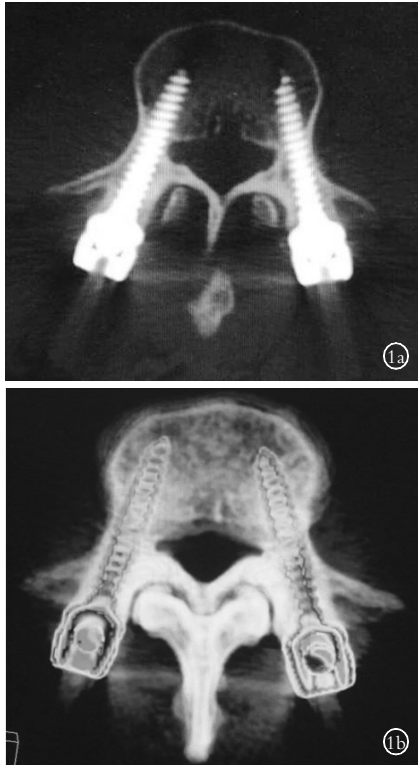


图 1 研究组的 1 例女性患者, 47 岁, L₅ 两侧椎弓峡部裂, 行 L₄-S₁ 后路椎弓根螺钉系统内固定 **1a.** 术后 MSCT 显示两侧椎弓根螺钉位置均位于椎弓根内, 未穿破椎弓根及椎体前方的骨皮质 **1b.** 组织透明投影法更清晰地显示椎弓根螺钉的位置, 且无金属伪影干扰

Fig.1 A 47-year-old female patient in experimental group, spondylolisthesis in both sides of L₅, underwent L₄-S₁ pedicle screw system fixation **1a.** Postoperative MSCT showed bilateral pedicle screws situated in pedicle of vertebral arch, no destroyed pedicle of vertebral arch and cortical bone in front of vertebral body **1b.** Shadow casting technique clearly showed location pedicle of vertebral arch, no interference of false shadow

3 讨论

3.1 决定椎弓根螺钉准确置入的关键因素 椎弓根作为重要的手术通道, 手术器械和内置物经过该通道时不能突破它的外表面, 否则可能伤及周围毗邻的神经、血管等重要器官, 因此准确把握该通道的三维空间特点和规律是确保手术成功的前提^[11]。椎弓根进钉通道是任意方向椎弓根内部三维空间正投影内边界在椎体与椎板之间的通道。通道与角度变化是紧密相关的, 角度不同通道的参数将发生相应的变化, 进钉角度、进钉点与通道中心轴是动态的对应关系, 进钉点确定后, 即确定了其相对应的最佳进钉通道, 也就在螺钉大小、进钉角度、进钉深度上有所限制, 因此, 椎弓根螺钉能否准确、安全地置入取决于椎弓根螺钉的进钉点、进钉方向、进钉深度及螺

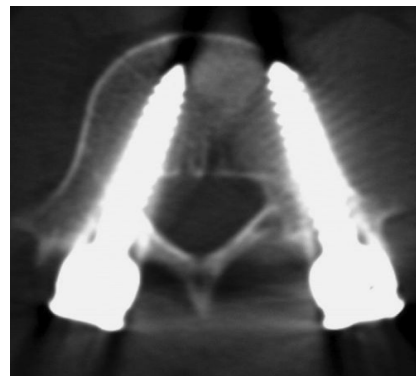


图 2 对照组 1 例男性患者, 39 岁, L₅ 两侧椎弓峡部裂, 行 L₅S₁ 后路椎弓根螺钉系统内固定术后, L₅ 右侧椎弓根螺钉穿破椎弓根内侧骨皮质进入椎管, 左侧椎弓根螺钉前方穿破骨皮质

Fig.2 A 39-year-old male patient in control group, spondylolisthesis in both sides of L₅. After L₅S₁ pedicle screw system fixation, the right pedicle screws had penetrated the right medial vertebral cortex of L₅, and the left pedicle screws had penetrated the left anterior vertebral cortex

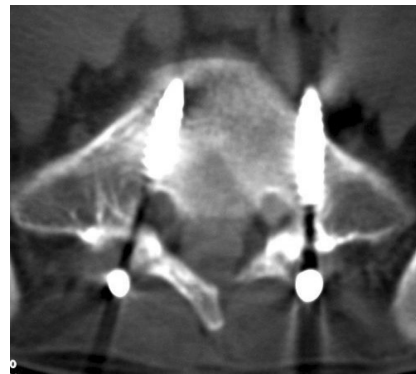


图 3 对照组 1 例女性患者, 年龄 41 岁, L₅ 两侧椎弓峡部裂, 行 L₅S₁ 后路椎弓根螺钉系统内固定术后, S₁ 左侧椎弓根螺钉尖端接近腹腔内大血管

Fig.3 A 41-year-old female patient in control group, spondylolisthesis in both sides of L₅. After L₅S₁ pedicle screw system fixation, the left pedicle screws had penetrated the left anterior vertebral cortex of S₁, and its cusp was close to the common iliac artery

钉的大小。

Misenhimer 等^[12]推荐椎弓根螺钉的直径以不超过 PW 的 80% 为宜, 这样就不会因椎弓根钉直径过大而导致椎弓根膨胀甚至骨折, 也不会因椎弓根钉直径过小而发生牵拉及扭曲移位。Krag 等^[13]主张以 80% 的骨-螺钉通道长度为置入深度, 若能恰好达到椎体前侧骨皮质而又未穿破即为理想状态。TSA 过大可使螺钉进入椎管伤及脊髓或神经根, TSA 过小可使螺钉穿出椎体, 伤及腹腔内大血管及脏器; SSA 过大, 可伤及神经根, SSA 过小, 可使螺钉进入椎间盘^[14-15]。因此, 如果能准确测量出 PW、PL、TSA、SSA 等参数, 则能准确把握椎弓根螺钉的进钉方向、深度, 并能避免因椎弓根螺钉大小的不合适造成的并发症。

3.2 MSCT 对椎弓根螺钉置入的指导价值 椎弓

根螺钉的置入存在一定的误差,因此,国内外学者对椎弓根螺钉的辅助进钉作了大量研究,如术中 C 形臂 X 线透视、术中诱发电位、脊柱外科手术导航系统及快速成形个体化导航模板辅助椎弓根螺钉置入等。但这些技术都需要昂贵的设备,且操作繁琐、不易掌握。

MSCT 能在短时间内进行较长范围的容积扫描,并利用其强大的后处理软件获得丰富的影像信息,还能利用各种测量软件准确测量出椎弓根的各种参数,为椎弓根螺钉的置入提供较全面的指导。国内已有学者对椎弓根参数的测量进行了研究^[16-18],但均在患者仰卧位扫描的图像中进行测量。然而,椎弓根螺钉系统内固定术中患者采用的是俯卧位,这就可能导致椎弓根参数的测量数值和实际数值有偏差,尤其是 SSA 值在不稳定型滑脱的患者中偏差较大,遂本次研究组患者均采用与手术卧位相同的俯卧位进行扫描,以最大限度减少测量值和实际值之间的偏差。扫描完成后,在工作站进行图像重组,并在斜矢状位 MPR 重组图像中测量出 SSA、PL;在轴位图像中测量出 TSA、PW。

研究组 30 例患者均在术前准确测量了 PW、PL、TSA、SSA 等椎弓根参数,并在术前根据 PW、PL 选择大小、长短合适的椎弓根螺钉,术中根据 TSA、SSA 调整椎弓根螺钉导向器倾斜角度确定椎弓根螺钉的进钉方向,而对照组未参考以上各种椎弓根参数。从本组测量结果可知,同一椎体的两侧椎弓根参数并不完全相同,其 TSA、SSA、PW、PL 的最大差值分别为 19.3°、10.6°、4.6 mm、6.3 mm,若术前对此情况未知并选用相同螺钉且按相似角度进钉,则可能导致螺钉误置,因此,术前对各椎体的两侧椎弓根参数分别进行测量是很有必要的。从测量结果中还发现 S₁ 的 TSA 普遍较大,如按理论上测量的 TSA 进钉将有可能因后方髂骨遮挡进钉点而无法置钉,遂应在 CT 图像中选择偏内侧的进钉点并调整进钉方向;为避免螺钉穿破椎体前方皮质,TSA、SSA、PL 数值均相应减小,而 PW 值较大,TSA 的改变对椎弓根螺钉直径的选择影响不大,故未作调整。另外,椎弓根截面为类椭圆形,其 PW 一般小于 PH,因此,椎弓根螺钉直径的选择主要参考 PW,PH 在本次研究中未作参考。术后结果表明,研究组椎弓根螺钉钉道准备时间明显少于对照组,且研究组椎弓根螺钉置入的准确率明显高于对照组。研究组有 13 枚椎弓根螺钉穿破椎弓根内侧壁,而对照组有 49 枚;研究组有 6 枚椎弓根螺钉穿破椎体前方皮质,对照组有 31 枚。两组椎弓根螺钉在穿破椎弓根内壁数及穿破椎体前缘皮质数之间的差异均有统计学意义。

综上所述,MSCT 能在术前对各种椎弓根参数作出准确测量,使得脊柱外科医师能在术前根据 PW、PL 选择大小、长短合适的椎弓根螺钉,术中根据 TSA、SSA 调整导向器确定椎弓根螺钉的进钉方向,从而准确、安全地置入椎弓根螺钉,大大提高了椎弓根螺钉置入的准确率,减少了手术并发症。

参考文献

[1] 郭昭庆,陈仲强,党耕町,等. 腰椎滑脱症的再手术治疗[J]. 中华外科杂志,2004,42(12):716-719.
Guo ZQ, Chen ZQ, Dang GT, et al. Reoperation after surgical treatment of lumbar spondylolisthesis[J]. Zhonghua Wai Ke Za Zhi, 2004, 42(12):716-719. Chinese.

[2] Parker JW, Lane JR, Karaikovic EE, et al. Successful short-segment instrumentation and fusion for thoracolumbar spine fractures; a consecutive 41/2-year series[J]. Spine, 2000, 25(9):1157-1170.

[3] Thomsen K, Christensen FB, Eiskjaer SP, et al. 1997 Volvo Award winner in clinical studies. The effect of pedicle screw instrumentation on functional outcome and fusion rates in posterolateral lumbar spinal fusion; a prospective, randomized clinical study[J]. Spine, 1997, 22(24):2813-2822.

[4] 孙振球. 医学统计学[M]. 北京:人民卫生出版社,2002:540.
Sun ZQ. Medical Statistics[M]. Beijing: People's Medical Publishing House, 2002:540. Chinese.

[5] 王娟,周义成,胡宁,等. MSCT 三维重建指导椎弓根螺钉置入的体外应用研究[J]. 放射学实践,2004,19(5):323-326.
Wang J, Zhou YC, Hu N, et al. Application of multislice spiral CT for guidance of insertion of thoracic spine pedicle screws; an in vitro study[J]. Fang She Xue Shi Jian, 2004, 19(5):323-326. Chinese.

[6] 唐天骝,杨惠林. 经椎弓根脊柱内固定器固定术. 见:饶书城,脊柱外科手术学[M]. 第 2 版. 北京:人民卫生出版社,1999:354-356.
Tang TS, Yang HL. Pedicle Screw Fixation. In: Rao SC, editor. The Operation of Spinal Surgery[M]. Beijing: People's Medical Publishing House, 1999:354-356. Chinese.

[7] Kichter M, Mattes T, Cakir B. Computer-assisted posterior instrumentation of the cervical and cervico-thoracic spine[J]. Eur Spine J, 2004, 13(1):50-59.

[8] Gertzbein SD, Robbins SE. Accuracy of pedicular screw placement in vivo[J]. Spine, 1990, 15(1):11-14.

[9] 连智华. 《中国骨伤》论文中的统计方法表达与选择的错误辨析[J]. 中国骨伤,2006,19(1):58-60.
Lian ZH. The error analysis on the statistical methods' expression and choice in "China Journal of Orthopaedics and Traumatology" Paper[J]. Zhongguo Gu Shang/China J Orthop Trauma, 2006, 19(1):58-60. Chinese.

[10] 刘嵘,白瑞华. Redit 分析的 SPSS 实现[J]. 中国卫生统计,2004,21(4):236-238.
Liu R, Bai RH. Redit analyze with SPSS[J]. Zhongguo Wei Sheng Tong Ji, 2004, 21(4):236-238. Chinese.

[11] 李严兵,王爱平,彭田红,等. 腰椎椎弓根通道不同外偏角方向变化规律的数字解剖学研究[J]. 中国临床解剖学杂志,2007,25(2):113-117.
Li YB, Wang AP, Peng TH, et al. The digital anatomy of the regular pattern of lumbar pedicle channel in different Transverse sec-

- tion angle[J]. Zhongguo Lin Chuang Jie Pao Xue Za Zhi, 2007, 25(2):113-117. Chinese.
- [12] Misenhimer GR, Peek RD, Wiltse LL, et al. Anatomic analysis of pedicle cortical and cancellous diameter as related to screw size [J]. Spine, 1989, 14(4):367-372.
- [13] Krag MH, van Hal ME, Beynon BD. Placement of transpedicular vertebral screws close to anterior vertebral cortex. Description of methods[J]. Spine, 1989, 14(8):879-883.
- [14] 翁习生, 邱贵兴, 张嘉, 等. 椎弓根内固定技术的并发症分析[J]. 中国医学科学院学报, 2002, 24(3):294-297.
- Weng XS, Qiu GX, Zhang J, et al. Complications associated with the technique of pedicle screw fixation[J]. Zhongguo Yi Xue Ke Xue Yuan Xue Bao, 2002, 24(3):294-297. Chinese.
- [15] Vaccaro AR, Rizzolo SJ, Balderston RA, et al. Placement of pedicle screws in the thoracic spine. Part II: an anatomical and radiographic assessment[J]. J Bone Joint Surg Am, 1995, 77(8):1200-1206.
- [16] 于海龙, 雷伟, 朱锦宇, 等. 模拟腰段椎弓根螺钉置入获取置入三维参数[J]. 实用放射学杂志, 2006, 22(2):220-222.
- Yu HL, Lei W, Zhu JY, et al. To get 3D parameters by mimicing planting the pedicle screws in the lumbus[J]. Shi Yong Fang She Xue Za Zhi, 2006, 22(2):220-222. Chinese.
- [17] 何飞, 代耀军, 曹珺, 等. 应用螺旋 CT 三维重建技术提高置入胸椎椎弓根钉一次性成功率和准确性[J]. 创伤外科杂志, 2009, 11(2):119-123.
- He F, Dai YJ, Cao J, et al. Application of spiral CT image 3D reconstruction technique to improve the one-time success rate and accuracy of thoracic pedicle screw placement[J]. Chuang Shang Wai Ke Za Zhi, 2009, 11(2):119-123. Chinese.
- [18] 杨泽年, 罗仲尧, 陈永铨. 螺旋 CT 对椎弓根螺钉固定术各种数据的测量应用[J]. 影像诊断与介入放射学, 2003, 12(2):74-76.
- Yang ZN, Luo ZY, Chen YA. The application of data measurement before the pedicle vertebral arch fixed operation with spiral CT[J]. Ying Xiang Zhen Duan Yu Jie Ru Fang She Xue, 2003, 12(2):74-76. Chinese.

(收稿日期:2010-10-25 本文编辑:王宏)

· 病例报告 ·

双侧锁骨外端骨折 1 例报告

祁振良, 李俊龙, 李为勇, 贾磊

(河北省东光县医院骨一科, 河北 沧州 061600)

关键词 锁骨; 骨折; 病例报告

DOI:10.3969/j.issn.1003-0034.2011.04.010

Bilateral distal clavicle fractures: a case report QI Zhen-liang, LI Jun-long, LI Wei-yong, JIA Lei. Department of the First Orthopaedics, Hospital of Dongguang County, Cangzhou 061600, Hebei, China

KEYWORDS Clavicle; Fractures; Case reports

Zhongguo Gu Shang/China J Orthop Trauma, 2011, 24(4):303-304 www.zggszz.com

2010 年 1 月 4 日收治 1 例双侧锁骨外端骨折患者, 男, 34 岁, 主因外伤后双肩及头部疼痛 1 h 入院。入院查体: 神智清晰, 血压 110/80 mmHg, 头于右侧顶部有一 5 cm 的头皮裂伤, 边缘不齐, 深达皮下层, 出血。双侧瞳孔等大等圆, 对光反射正常, 右肩部及背部广泛皮肤擦伤, 渗血, 双肩峰部肿胀、高突、压痛、可触及骨擦感, 双肩关节外展明显受限, 双手感觉、运动正常。X 线显示: 双侧锁骨外端粉碎性骨折, 近端向上移位(见图 1a-1b)。头部 CT 未见异常。入院诊断: ①双侧锁骨外端粉碎骨折; ②头皮裂伤; ③右肩及背部皮肤擦伤。入院后完善相关检查, 皮擦伤处清创冲洗, 外涂碘伏, 头皮裂伤清创缝合, 应用抗生素并肌注破伤风抗毒素。待肩部皮肤条件好转后, 于 2010 年 1 月 7 日在全麻下行双侧锁骨外端骨折切开复位内固定及韧带修补术。采用全麻, 仰卧位, 双肩垫高, 切口自肩峰外侧缘经肩锁关节至锁骨外侧端, 暴露骨折, 首先将粉碎

骨折块复位, 复位钳钳夹固定, 然后将钢板的肩峰端插入肩峰下方, 尖钩紧贴肩峰下骨皮质, 插入肩峰后下方, 使其位于肩峰骨与骨膜间, 钩住肩峰。然后将钢板用螺钉固定在锁骨上(左侧 3 孔, 右侧 4 孔), 修复喙锁韧带, 重叠缝合三角肌与斜方肌(见图 1c)。术后无须外固定, 抗生素预防感染, 1 周后指导肩部功能锻炼, 3 周后肩关节活动正常。

讨论

锁骨骨折是临床常见损伤, 按 Edward 分类, 锁骨外端骨折是其中一个类型, 其受伤机制多为直接撞击或肩部受伤时的传导暴力。一侧锁骨外端骨折较为常见, 双侧锁骨外端骨折临床报道较少。本例患者左侧属 Edward B 组 II b 型, 右侧属 Edward B 组 V 型, 均属不稳定骨折。分析其受伤机制, 因其右肩有皮肤擦伤, 为外伤后右肩部着地, 暴力传导至右侧锁骨外端粉碎骨折, 其左侧为患者在翻转过程中的直接暴力。

锁骨外端骨折临床常用克氏针固定, 但因固定的稳定性不足, 患者难以进行早期的康复运动及功能锻炼, 无法获得持久满意的效果, 且常因克氏针退出而发生骨折移位^[1]。此例双