

· 临床研究 ·

腰椎棘突间 Coflex 动态固定治疗腰椎管狭窄症的临床观察

李超, 何勃, 阮狄克

(海军总医院骨科, 北京 100048)

【摘要】 目的: 评估腰椎后路棘突间 Coflex 动态固定治疗腰椎管狭窄症的近期疗效。**方法:** 对 2008 年 3 月至 2009 年 10 月连续诊治的 18 例行后路椎板减压、棘突间 Coflex 动态固定的腰椎管狭窄症患者进行回顾性分析, 其中男 10 例, 女 8 例; 年龄 54~71 岁, 平均 62.2 岁。患者临床表现包括慢性腰背痛、间歇性跛行及下肢麻木感。所有病例均为单节段中央椎管狭窄、无明显节段间不稳。其中 L_{4,5} 17 例, L_{3,4} 1 例。分析术前、术后及随访时置入节段及相邻节段椎间曲度。根据 VAS 和 ODI 评分对临床疗效进行评定。**结果:** 18 例患者均获得随访, 时间 10~18 个月, 平均 14.4 个月。无内置物移位、断裂, 影像学测量显示术后 Coflex 置入节段中立位 Cobb 角 (12.1±2.6)° 较术前 (14.8±3.2)° 明显减少 ($t=2.61, P=0.03$), 但至随访时发现置入节段中立位 Cobb 角 (14.9±4.1)° 较术后有明显增加, 可接近甚至达到术前的角度 ($t=1.39, P=0.65$)。过伸过屈位测量显示 Coflex 置入可较好的限制置入节段的后伸运动范围 ($t=4.01, P=0.001$), 但可观察到置入节段过屈位运动范围较术前有所增加 ($t=2.57, P=0.02$)。相邻上一节段中立位 Cobb 角术前 (12.1±2.3)°、术后 (12.3±3.2)°、随访时 (11.9±3.0)°, 无统计学差异。随访时 VAS 评分 (2.2±0.7) 分较术前 (4.9±1.1) 分明显改善 ($t=2.95, P=0.02$)。术前 ODI 评分为 (56.5±14.2)%, 随访时为 (29.1±9.0)%, 两者比较有统计学差异 ($t=3.02, P=0.02$)。**结论:** 从临床疗效来说, 结合椎板减压 Coflex 置入可获得满意的疗效, 但影像学测量结果显示 Coflex 并不能有效维持其置入后中立位下所获得的相对后凸状态, 但可较好的限制置入节段的后伸活动。

【关键词】 椎管狭窄; 减压; 动态固定; 脊柱非融合术

DOI: 10.3969/j.issn.1003-0034.2011.04.004

The clinical observation about Coflex of dynamic interspinous implant on the treatment of lumbar spinal stenosis LI Chao, HE Qing, RUAN Di-ke. Department of Orthopaedics, Navy General Hospital, Beijing 100048, China

ABSTRACT Objective: To identify the initial effect of dynamic interspinous implant of Coflex on the treatment of lumbar spinal stenosis. **Methods:** A retrospective study of 18 patients who underwent posterior lumbar decompression and fixation with interspinous implant of Coflex between March 2008 and October 2009 was taken to compare the Cobb angle of nature and dynamic position on the segment of Coflex fixation at the time of before and after operation and following time, including 10 males and 8 females with average age of 62.2 years old (54 to 71 years). The symptoms of patients included chronic lower back pain and intermittent claudication and lower extremity numbness. All cases including 17 cases of L_{4,5} and 1 case of L_{3,4} were central canal stenosis without obviously segmental instability. Clinical outcomes were evaluated with VAS and ODI. **Results:** All patients were followed up from 10 to 18 months with an average of 14.4 months. There did not about internal fixation failure. It was found that postoperative Cobb angle of fixation segment [(12.1±2.6)°] was significantly decreased than preoperative [(14.8±3.2)°] ($t=2.61, P=0.03$). But the Cobb angle [(14.9±4.1)°] increased at final follow-up, even reached the level of before operation ($t=1.39, P=0.65$). The Cobb angle of upper adjacent segment did not obviously change in preoperation, postoperation and final follow-up [(12.1±2.3)°, (12.3±3.2)°, (11.9±3.0)°, respectively]. Dynamic measure showed that Coflex can adequately limit the ROM of extension ($t=4.01, P=0.001$), but the ROM of flexion increased ($t=2.57, P=0.02$). The VAS score in follow-up (2.2±0.7) was significantly decreased than before operation (4.9±1.1, $t=2.95, P=0.02$). The ODI score in follow-up [(29.1±9.0)%] was significantly decreased than before operation [(56.5±14.2)%], ($t=3.02, P=0.02$). **Conclusion:** The Coflex implanting combined with decompression can get good result clinically, but imaging showed that Coflex can not maintain the relatively kyphosis gained after operation except for extension limitation.

KEYWORDS Spinal stenosis; Decompression; Dynamic fixation; Spinal non-fusion

Zhongguo Gu Shang/China J Orthop Trauma, 2011, 24(4): 282-285 www.zggszz.com

目前融合术是治疗退行性腰椎疾患的主要方

式, 并被认为是金标准。但是长期随访发现部分患者在获得良好融合的同时腰痛的缓解并不理想: 一项循证医学的研究表明, 融合术后的临床满意度分布

在自 16%到 95%的广泛的区间,平均为 68%,即 1/3 的患者症状缓解不理想^[1]。缓解欠佳的主要原因被认为假关节形成及邻近节段出现退变。近年来针对腰椎退行性变、椎管狭窄的治疗理念出现了变化,非融合的理念形成并逐步被应用于临床。其中棘突间弹性撑开系统就是非融合技术的重要组成部分^[2-3]。自 2008 年 3 月至 2009 年 10 月应用棘突间 Coflex 固定配合椎板减压技术治疗腰椎管狭窄症 18 例并获得短期随访,现对其疗效进行分析。

1 资料与方法

1.1 一般资料 本组 18 例行后路椎板切除减压、棘突间 Coflex 置入、随访资料完整的退行性腰椎管狭窄症患者,其中男 10 例,女 8 例,年龄 54~71 岁,平均 62.2 岁。患者临床表现包括慢性腰背痛、间歇性跛行及下肢麻木感,所有病例均为单节段中央椎管狭窄、无明显节段间不稳。手术节段:L_{4,5} 17 例, L_{3,4} 1 例。

1.2 治疗方法 手术技术要点:常规后路切口,暴露 L₃-L₅ 椎板,剥离肌肉过程注意保护棘上韧带,剥离 L₃-L₅ 棘上韧带牵向对侧。切除棘突间韧带达椎板,进而行椎板间大开窗减压,注意保留小关节完整性。彻底减压后,安装试模并透视,位置良好后安装 Coflex。术后常规脱水、抗炎处理,拔除引流管后腰围保护下床进行功能锻炼。术后 3~5 d 复查 X 线。

1.3 观察项目与方法 全部患者术前、术后 1 周及随访时均拍摄站立位腰椎正侧位(术前及随访时加拍过伸过屈动力位)X 线片并测量减压置入节段及相邻节段椎间曲度。测量方法采用 Emery 法即在置入节段上位椎体上方终板和下位椎体下方终板作一横角^[4]。所有 X 线片均为数码 CR 片并存盘,测量时采用 Angel Microsoft 软件进行直接测量。临床功能评价采用腰部 VAS 及 Oswestry 功能障碍指数(ODI)评定标准^[5]。

1.4 统计学处理 采用 SPSS 10.0 统计软件进行统计分析。对术前、术后及随访时的节段椎间 Cobb 角及术前、随访时 VAS、ODI 评分进行配对 *t* 检验,显著性水平设为 0.05。

2 结果

18 例患者均获得完整随访,时间 10~18 个月,平均 14.4 个月。至随访时未发现 Coflex 内置物移位、断裂现象。影像学测量结果显示术后 Coflex 置入节段中立位 Cobb 角较术前显著减少 (*t*=2.61, *P*=0.03), 但至随访时发现置入节段中立位 Cobb 角较术后有显著性的增加,部分病例可接近甚至达到术前中立位的角度(*t*=1.39, *P*=0.65), 见图 1。过伸过屈位测量显示 Coflex 置入可明显的限制置入节段的后

伸运动范围,但可观察到置入节段过屈位运动范围较术前有所增加。相邻节段的测量由于髂骨的遮挡仅测量上位椎间隙的运动范围,测量结果显示相邻上一节段 Cobb 角术前 (12.1±2.3)°、术后 (12.3±3.2)°、随访时 (11.9±3.0)°,椎间角度无明显变化(见表 1)。随访时 VAS 评分(2.2±0.7)分,较术前(4.9±1.1)分明显改善(*t*=2.95, *P*=0.02)。术前 ODI 总评为 (56.5±14.2)%, 随访时为 (29.1±9.0)%, 两者比较有统计学差异(*t*=3.02, *P*=0.02)。见表 2。

表 1 18 例患者 Coflex 置入节段及相邻上节段不同时期中立位和动力位椎间 Cobb 角的比较($\bar{x}\pm s, ^\circ$)

Tab.1 Comparison of the Cobb angle in the segment of Coflex implantation and upper adjacent segment in the different date ($\bar{x}\pm s, ^\circ$)

| 时间 | 中立位椎间 Cobb 角 | | 置入节段椎间运动范围 | |
|-----|--------------|------------------------|----------------------|----------------------|
| | 置入节段 | 相邻上一节段 | 屈曲位 | 伸展位 |
| 术前 | 14.8±3.2 | 12.1±2.3 | 6.5±2.9 | 4.8±1.7 |
| 术后 | 12.1±2.6* | 12.3±3.2 [△] | 未测 | 未测 |
| 随访时 | 14.9±4.1** | 11.9±3.0 ^{△△} | 7.6±2.2 [■] | 2.9±1.4 [▲] |

注:与术前比较, **t*=2.61, *P*=0.03; ***t*=1.39, *P*=0.65; [△]*t*=1.26, *P*=0.86; ^{△△}*t*=1.33, *P*=0.70; [■]*t*=2.57, *P*=0.02; [▲]*t*=4.01, *P*=0.001

Note: Compared with preoperative, **t*=2.61, *P*=0.03; ***t*=1.39, *P*=0.65; [△]*t*=1.26, *P*=0.86; ^{△△}*t*=1.33, *P*=0.70; [■]*t*=2.57, *P*=0.02; [▲]*t*=4.01, *P*=0.001

表 2 18 例患者术前及临床随访时腰椎 ODI 评分比较($\bar{x}\pm s$)

Tab.2 The comparison of Oswestry Disability Index item between before operation and follow-up ($\bar{x}\pm s$)

| 项目 | 术前 | 随访时 |
|-------------|-----------|------------|
| 疼痛的程度(分) | 2.1±0.4 | 0.6±0.2 |
| 日常活动自理能力(分) | 1.6±0.2 | 0.2±0.0 |
| 提物(分) | 2.1±0.2 | 0.4±0.1 |
| 行走(分) | 2.9±0.3 | 0.5±0.2 |
| 坐(分) | 2.8±0.4 | 1.0±0.2 |
| 站立(分) | 3.4±0.4 | 1.1±0.2 |
| 睡眠(分) | 0.5±0.2 | 0.3±0.1 |
| 性生活*(分) | 4.0±0.0 | 3.0±0.0 |
| 社会活动(分) | 3.9±0.4 | 1.9±0.3 |
| 旅行(分) | 3.0±0.4 | 1.3±0.2 |
| 总评(%) | 56.5±14.2 | 29.1±9.0** |

注: *仅有 3 例患者就性生活项目进行了评价。与术前比较, ***t*=3.02, *P*=0.02

Note: *Only three patients responded to the scoring of sex life. Compared with preoperative, ***t*=3.02, *P*=0.02

3 讨论

3.1 腰椎棘突间撑开治疗腰椎管狭窄症的原理 目前在退行性腰椎管狭窄症的治疗中越来越多的采用了减压加融合的模式,其优点在于可以进行充分的减压并避免了减压所带来的脊柱失稳的问题,但是在避免了融合节段失稳的同时,融合术不仅使融

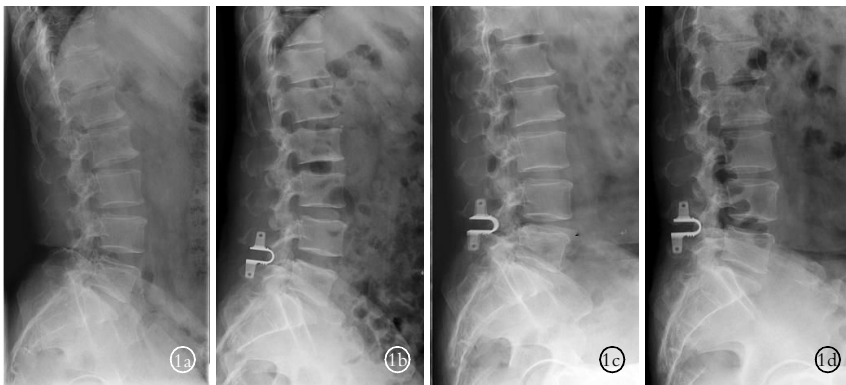


图 1 男性患者,56 岁,腰椎管狭窄症,病史 2 年半,L_{4,5} 椎板减压、棘突间置入 Coflex 内置物。治疗前后 X 线中立侧位相 L_{4,5} 节段 Cobb 角的变化 1a.术前 Cobb 角为 26.1° 1b.术后 Cobb 角为 19.6° 1c.术后 3 个月 Cobb 角为 21.0° 1d.术后 12 个月 Cobb 角为 23.6°

Fig.1 A 56-year-old male patient with lumbar spinal stenoses of 2.5 years history was treated with decompression and Coflex implantation at L_{4,5} segment. The neutral lateral X-ray films showed the Cobb angle change in different times 1a. Preoperative Cobb angle was 26.1° 1b. Postoperative Cobb angle was 19.6° 1c. Cobb angle was 21.0° at the 3rd month after operation 1d. Cobb angle was 23.6° at the 12th month after operation

合节段丧失了活动度,而且由于生物力学的原因,其相邻节段存在加速退变的可能^[6]。随着各种脊柱内固定的改进和发展,融合率逐步提高,但是临床结果的满意率(平均 68%)远低于融合率,部分假关节形成的患者腰痛反而得到了缓解^[7],由此可见,融合术并不一定是治疗退行性腰椎病最理想的方法。这些现象促使脊柱外科医师对腰椎退行性疾患进一步的研究,单纯退变导致机械性不稳定可能并不是诱发慢性腰背痛的惟一原因。正常的椎间盘象个水袋一样,是各向同性的,可将应力均匀分散在椎体终板上,且不受姿势的影响。椎间盘的退变导致应力分散能力的减弱,椎体终板出现异常受力的“热点”,在某些特定体位下可诱发腰痛,这就是腰痛应力机制学说^[5,8]。由此提出了退行性腰椎疾患的非融合理念。

3.2 棘突间置入物的分类及各自特点 腰椎棘突间内置撑开系统是非融合、动态稳定装置的一类,是可以改变脊柱运动节段的活动和应力传导而又不以融合为目的的固定系统。其力学机制即是将腰椎固定于轻度屈曲位,增加背伸时的椎管容积及椎间高度,从而缓解腰椎管狭窄症引起的神经性间歇性跛行症状。同时由于其分担了椎间盘终板及纤维环的应力刺激,降低椎间盘内压力及小关节负荷,进而缓解腰痛症状。由于采用非融合的方式固定,其对相邻节段的影响较小。目前有一系列的棘突间置入装置进入临床,按照其设计不同可分为静态及动态固定两大类,材料方面更是包括同种异体骨、钛合金、以及人造橡胶等。其中 X-stop、ExtenSure、Wallis 为静态固定,Coflex、Diam 为动态固定。各种棘突间内置撑开装置设计基本理念相同,其主要的适应证为

轻、中度的腰椎管狭窄,对于重度椎管狭窄和腰椎滑脱等不稳定疾患为禁忌证,但在此基础上各个生产厂家所推荐的适应证之间又有差别:如 Wallis 推荐可适用于椎间盘突出引发的腰痛、复发性椎间盘突出、融合手术相邻节段退变,甚至包括 Modic I 型损伤所致的慢性腰痛,几乎涵盖了除适应腰椎融合术外其他的疾患。而 Coflex 还推荐适用于腰椎不稳定及 I 度滑脱、复发性椎间盘突出,Diam 具有同样的适应证。到底何种适应证应该使用棘突间稳定装置?目前这方面进行的研究很有限。本研究中所纳入的病例均是椎管中央管狭窄

的病例,而严重侧隐窝狭窄的病例未进行棘突间物的置入,因为单纯的棘突间物置入时进行的椎板减压不能在保证稳定性的同时进行充分的减压。从临床随访的结果来看,恰当的适应证选择可取得良好的疗效。

3.3 临床疗效及影像学变化的分析 目前针对腰椎管狭窄症,棘突间稳定装置除 X-stop 建议单纯行置入外,其他的均建议在置入的同时行椎管减压手术^[3,5,9]。那么疗效的获得是源于椎管减压还是源于棘突间撑开,抑或是二者均有效果很难得到判断,这需要广泛的临床对照研究。本研究在过去两年的时间里仅选择中度的腰椎管狭窄、无腰椎不稳定的患者进行了 Coflex 置入手术,从临床疗效上看,无论是腰背部 VAS 评分,还是 ODI 评分,随访时较术前均有显著性改善,患者满意率高。但是影像学测量结果显示随访时中立位下椎体间角度较术后出现了明显的增加,部分病例接近甚至恢复至术前的椎间角度,同时可以观察到部分病例出现了内置物与棘突间透亮区的出现,这提示局部出现了骨质吸收。内置物与棘突间无刚性的固定,屈伸动作之间棘突骨界面与内置物金属界面出现碰撞、摩擦,这可能是导致出现骨吸收的原因,而骨质的吸收是否会导致椎体间角的回归尚待观察。安装 Coflex 系统需要移除棘间韧带并剥离棘上韧带,一些学者认为棘上韧带是后方韧带复合体中维持力学稳定的关键结构,但传统的椎板切除减压术常规移除棘上韧带,在 Coflex 和 Wallis 系统也需要移除,对生物力学带来的影响有待于进一步研究。

3.4 展望 腰椎融合术的远期并发症中重要的即

为相邻节段的退变问题,关于相邻节段退变的机制目前主要的还是认为应力的集中所致。在一项棘突间内置物的生物力学研究表明,对置入相邻节段的活动范围未造成显著性的影响^[10]。本研究对相邻节段术前及随访时椎间活动度进行的测量显示,其上一相邻节段的活动度无明显改变。Tsai 等^[10]一项评价 Coflex 的相关生物力学认为:Coflex 系统提供一种非刚性的固定,在前屈/后伸和轴向旋转上可使一个不稳定的标本恢复到完整标本状态的程度;在部分失稳的腰椎棘突间置入 Coflex,生物力学研究结果显示要优于传统的全椎板切除加椎弓根钉棒系统内固定手术。这是个非常有趣的结果,对于这些病例的治疗可能并不能以使其融合进而丧失活动度而达到治疗目的,如同在关节外科一样,关节融合术作为一种终极治疗方法,但其疗效明显低于关节置换术,如何通过有效的治疗手段使不稳节段达到正常生理条件下的稳定,而不是融合达到的稳定或许是今后脊柱外科发展的方向。从这个角度上说在脊柱外科高度发展的今天,融合术可能并不应该继续称为“金标准”了,棘突间动态稳定装置或许可作为腰椎融合术或保守治疗的一种替代治疗轻中度腰椎退行性疾病的方法。确立腰椎棘突间内固定系统最适合的适应证,以及准确鉴别每例下腰痛和腰椎不稳患者的致痛原因并选择最适合的棘突间内固定系统进行个体化治疗是下一步研究的重点。

参考文献

- [1] Amundsen T, Weber H, Lilleas F, et al. Lumbar spinal stenosis. Clinical and radiologic features[J]. Spine, 1995, 20(10): 1178-1186.
- [2] Zucherman JF, Hsu KY, Hartjen CA, et al. A multicenter, prospective, randomized trial evaluating the X-stop interspinous process decompression system for the treatment of neurogenic intermittent claudication: two-year follow-up results[J]. Spine, 2005, 30(12): 1351-1358.
- [3] Richards JC, Majumdar S, Lindsey DP, et al. The treatment mechanism of an interspinous process implant for lumbar neurogenic intermittent claudication[J]. Spine, 2005, 30(7): 744-749.
- [4] Emery SE, Bolesta MJ, Banks MA, et al. Robinson anterior cervical fusion comparison of the standard and modified techniques [J]. Spine, 1994, 19(6): 660-663.
- [5] Swanson KE, Lindsey DP, Hsu KY, et al. The effects of an interspinous implant on intervertebral disc pressures[J]. Spine, 2003, 28(1): 26-32.
- [6] 梅荣成, 杨述华, 陈智良, 等. 椎管扩大成形治疗腰椎管狭窄症长期疗效观察[J]. 中国骨伤, 2004, 17(1): 400-402. Mei RC, Yang SH, Chen ZL, et al. Long-term follow-up of the treatment for lumbar spinal canal stenosis with vertebral canaloplasty [J]. Zhongguo Gu Shang/China J Orthop Trauma, 2004, 17(1): 400-402. Chinese with abstract in English.
- [7] Herno A, Saari T, Suomalainen O, et al. The degree of decompressive relief and its relation to clinical outcome in patients undergoing surgery for lumbar spinal stenosis [J]. Spine, 1999, 24(10): 1010-1014.
- [8] Rohlmann A, Neller S, Bergmann G, et al. Effect of an internal fixator and a bone graft on intersegmental spinal motion and intradiscal pressure in the adjacent regions[J]. Eur Spine J, 2001, 10(4): 301-308.
- [9] 俞兴, 徐林, 毕连涌, 等. 棘突间动态稳定系统治疗腰椎退行性疾病初期效果分析[J]. 中国矫形外科杂志, 2009, 17: 1786-1788. Yu X, Xu L, Bi LY, et al. The early effect of posterior dynamic lumbar stabilization in lumbar degenerative disease [J]. Zhongguo Jiao Xing Wai Ke Za Zhi, 2009, 17: 1786-1788. Chinese.
- [10] Tsai KJ, Murakami H, Lowery GL, et al. A biomechanical evaluation of an interspinous device (Coflex) used to stabilize the lumbar spine [J]. J Surg Orthop Adv, 2006, 15(3): 167-172.

(收稿日期: 2011-01-09 本文编辑: 王宏)

· 读者 · 作者 · 编者 ·

本刊关于一稿两投和一稿两用等现象的处理声明

文稿的一稿两投、一稿两用、抄袭、假署名、弄虚作假等现象属于科技领域的不正之风,我刊历来对此加以谴责和制止。为防止类似现象的发生,我刊一直严把投稿时的审核关,要求每篇文章必须经作者单位主管学术的机构审核,附单位推荐信(并注明资料属实、无一稿两投等事项)。希望引起广大作者的重视。为维护我刊的声誉和广大读者的利益,凡核实属于一稿两投和一稿两用等现象者,我刊将择期在杂志上提出批评,刊出其作者姓名和单位,并对该文的第一作者所撰写的一切文稿 2 年内拒绝在本刊发表,同时通知相关杂志。欢迎广大读者监督。

《中国骨伤》杂志社