

# 牵引推送手法复位塑形托板固定治疗经舟骨月骨周围脱位

檀亚军, 何本祥

(成都体育学院附属体育医院, 四川 成都 610041)

关键词 脱位; 手法; 骨科; 外固定器; 腕

DOI: 10.3969/j.issn.1003-0034.2010.11.024

**Manipulative reduction and external fixation for the treatment of trans-scaphoid perilunar dislocation of carpus TAN**

Ya-jun, HE Ben-xiang. The Affiliated Sports Hospital of Chengdu Sports University, Chengdu 610041, Sichuan, China

**KEYWORDS** Dislocations; Manipulation, orthopedic; External fixators; Wrist

Zhongguo Gushang/China J Orthop Trauma, 2010, 23(11): 870-872 www.zggszz.com

经舟骨月骨周围脱位是腕部的一种严重损伤, 在临床中比较少见, 治疗难度较大, 若治疗不及时或不当易造成腕关节不稳、腕关节功能障碍、舟骨及月骨发生缺血性坏死等不良后果<sup>[1-3]</sup>。自 2001 年 1 月至 2009 年 6 月, 采用牵引推送手法复位塑形托板外固定治疗经舟骨月骨周围脱位 32 例, 取得满意疗效, 现总结报告如下。

## 1 临床资料

本组 32 例, 其中男 23 例, 女 9 例; 年龄 19~56 岁, 平均 34.76 岁; 左侧 14 例, 右侧 18 例。均为背侧脱位型, 其中合并不同程度正中神经受压症状 3 例, 桡骨茎突骨折 6 例, 桡骨茎突骨折、尺骨茎突骨折 4 例。受伤至就诊时间 0.5 h~3.5 d, 平均 8.2 h。首诊 25 例, 外院转来 7 例, 其中误诊漏诊 5 例, 复位未获成功拟行手术治疗患者未接受 2 例。

## 2 治疗方法

**2.1 手法复位** 在局麻或臂丛麻醉下, 患者坐位或仰卧位, 前臂取旋后位, 肩外展, 肘关节屈曲 90°。两助手分别握住患者肘部和手掌部做对抗牵引 3~5 min, 拉开腕骨之间的间隙。然后术者用双拇指置于桡骨远端及月骨掌侧顶住桡骨远端及月骨掌侧, 双手余指置于桡骨背侧稳住桡骨近端, 在牵引手掌部助手的配合下, 术者先向掌侧提拉桡骨近端使腕关节极度背伸, 充分扩大桡骨与头状骨之间的间隙, 然后令助手在维持牵引下猛然屈曲其腕关节, 同时, 术者顶住桡骨远端及月骨掌侧的双拇指用力将桡骨远端及月骨向背侧推送, 此时, 可听见“咔嚓”一弹响声, 即告复位成功。最后, 术者一手握住患腕, 另一手握住患手小角度旋转、摇晃患腕, 纠正腕骨间小关节紊乱, 使腕骨间关节对合紧密。一般腕舟骨骨折随脱位腕骨的复位骨折亦随之复位, 若腕舟骨骨折复位仍较差者, 在稳住已复位腕骨的前提下, 按腕舟骨骨折的整复方法整复。

**2.2 固定方法** 经 C 形臂 X 线透视检查复位复位、骨折对位满意后, 选规格合适的钢丝托板(一般选用 30 cm×8 cm), 塑形后固定患腕掌屈 20°~30°位 2~3 周后, 将腕关节改为中立位或背伸尺偏位固定 5~6 周至舟骨骨折完全愈合。塑形托板外观及托板固定后外观见图 1。

**2.3 术后处理** 整复固定后, 抬高患肢, 密切观察伤肢血液

循环。同时, 按骨折三期辨证用药。整复当日即可行手指伸屈练习。解除固定后, 行推拿、中药熏洗及主、被动功能锻炼, 以促进患腕功能恢复。

## 3 结果

**3.1 疗效评价标准** 参照《洛阳正骨·骨伤病诊疗规范》关于经舟骨月骨周围脱位疗效评定标准<sup>[4]</sup>拟定疗效评价标准: 优, 关节解剖关系恢复正常, 腕舟骨骨折达到或接近解剖对位, 腕关节功能良好, 远期随访舟、月骨无缺血性坏死; 良, 关节解剖关系恢复正常, 腕舟骨骨折略有移位, 腕关节功能良好或受限 <30%, 远期随访舟、月骨无缺血性坏死; 可, 关节解剖关系部分失常, 腕舟骨骨折对位稍差, 腕关节功能受限达 50%, 远期随访舟、月骨无缺血性坏死; 差, 关节解剖关系失常, 骨折脱位均未复位, 或脱位已复位而骨折对位差, 腕关节功能接近完全丧失或强直, 远期随访舟骨和(或)月骨缺血性坏死。

**3.2 治疗结果** 本组 32 例, 1 次手法复位成功者 24 例, 经 2~3 次手法复位成功者 7 例, 手法复位失败者 1 例(因腕舟骨骨折对位差最终行手术治疗)。除 1 例手术外, 另 31 例解除固定后门诊随访 6 个月~3 年, 平均 26 个月, 合并有神经症状者其神经症状均完全消失, 其中 27 例舟骨骨折愈合, 腕关节功能恢复正常或基本正常; 3 例舟骨骨折未愈合, 但腕关节功能恢复尚可; 1 例舟骨发生缺血性坏死。本组 32 例, 按上述疗效评价标准评定: 优 20 例, 良 8 例, 可 2 例, 差 2 例。典型病例见图 2~4。

## 4 讨论

**4.1 关于诊断与鉴别诊断问题** 经舟骨月骨周围脱位是临床较为少见的损伤, 极易误诊、漏诊。从损伤机制及病理变化分析, 经舟骨月骨周围脱位多系传达暴力致伤, 坠落或跌倒时手掌撑地, 前臂旋前、手腕极度桡偏背伸, 地面的冲击力由腕部向上传导, 腕舟骨被桡骨远端关节面锐利的背侧缘或茎突缘阻挡、截断, 造成舟骨腰部骨折。暴力继续作用, 使舟骨远折端和除舟骨近折端及月骨外的其他腕骨向背侧脱位。因此, 本病确切诊断应为经舟骨月骨周围脱位, 而不应该诊断为舟骨骨折、月骨脱位或月骨周围脱位及经舟骨月骨脱位等。经舟骨月骨周围脱位, 一般多为背侧脱位型, 掌侧脱位型十分罕见。至于鉴别诊断, 主要应与经舟骨月骨脱位相鉴别, 因为两者的病因病机、临床症状相似, 极易混淆, 其鉴别诊断主要借助于

通讯作者: 何本祥 E-mail: cdyxy@126.com

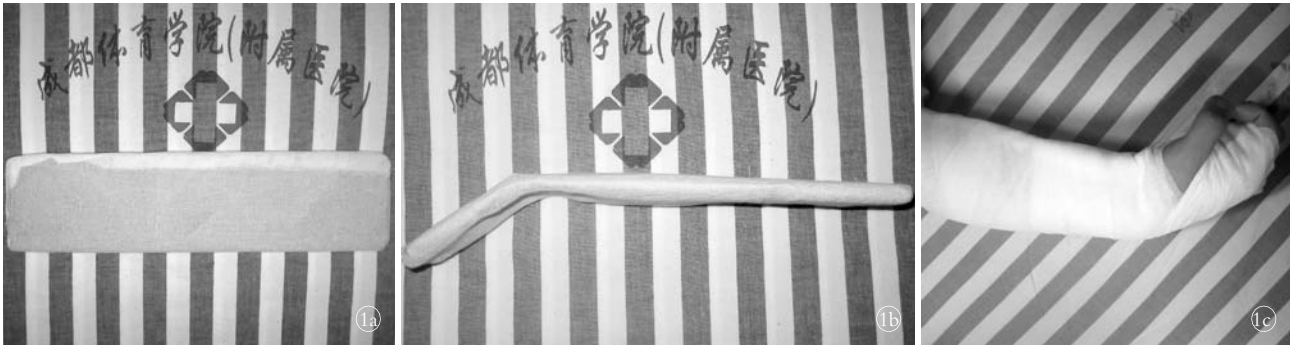


图 1 塑形托板外观及托板固定后外观 1a. 规格 30 cm×8 cm 托板正面观 1b. 托板塑形后侧面观 1c. 托板固定后外观

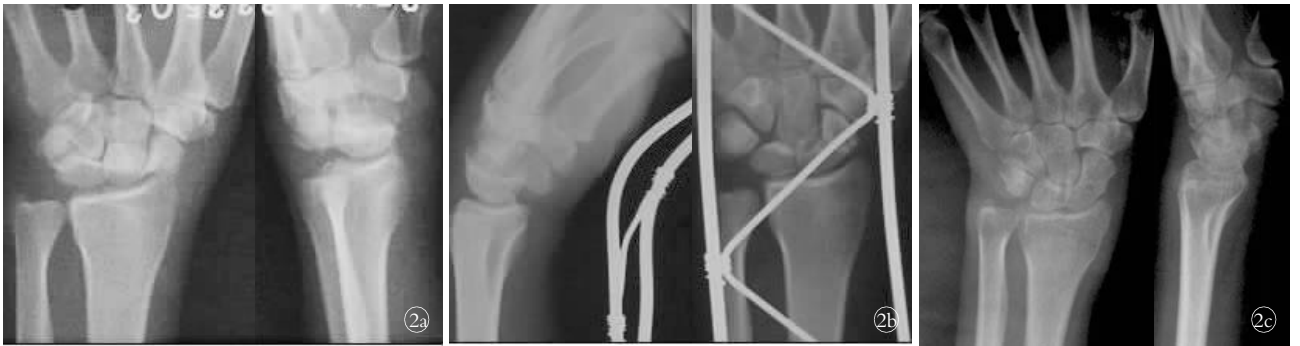

图 2 患者,男,49岁,舟骨骨折 2a. 治疗前正侧位 X 线片 2b. 手法整复固定后侧位及正位 X 线片 2c. 6 个月后复查 X 线片示骨折愈合

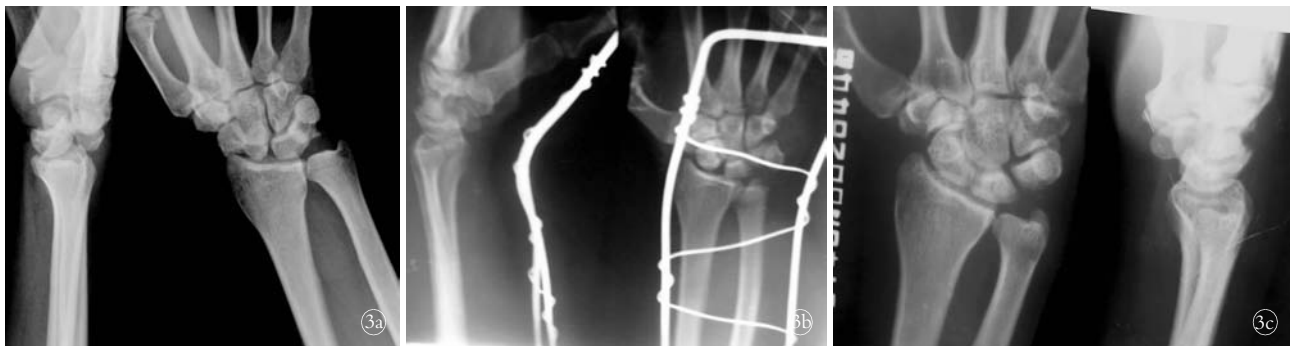

图 3 患者,男,41岁,舟骨骨折 3a. 治疗前侧位及正位 X 线片 3b. 手法整复固定后侧位及正位 X 线片 3c. 8 个月后复查 X 线片示骨折愈合

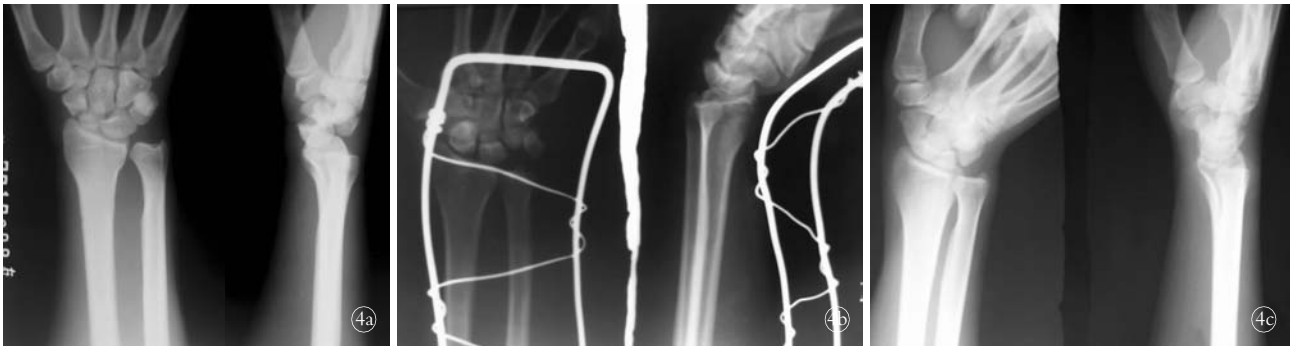


图 4 患者,男,35岁,舟骨骨折 4a. 治疗前正侧位 X 线片 4b. 手法整复固定后正侧位 X 线片 4c. 6 个月后复查 X 线片示骨折愈合

X 线片,经舟骨月骨周围脱位 X 线片示舟骨腰部骨折,腕骨的正常关系紊乱,月骨及舟骨近侧骨块与桡骨远端的关系保持正常,舟骨远侧骨块与其他腕骨一起向其掌侧或背侧脱位;而经舟骨月骨脱位 X 线片示舟骨腰部骨折,月骨向掌侧脱出,头状骨位于月骨后方并与桡骨远端关节面相接触。另外,还应与单纯月骨脱位、月骨周围脱位及腕部其他损伤相鉴别。总之,诊断腕部损伤时,要熟悉局部解剖,详细分析受伤机制,仔细阅读 X 线片,以免误诊、漏诊。

4.2 关于治疗问题 本病为典型的关节内骨、关节、韧带的复合性损伤,属于不稳定性的骨折脱位,局部损伤严重,骨折不愈合与骨坏死率高,若治疗不及时或治疗不当,日后将造成患腕关节不稳、功能障碍、舟骨及月骨发生缺血性坏死等不良后果<sup>[1-2]</sup>。因此,选择创伤少、固定牢靠的治疗方法是骨折愈合、减少并发症的关键。但由于其特殊的受伤机制及其复杂的局部解剖结构致使经舟骨月骨周围脱位手法整复难度较大,而我们基于其病因病机采用牵引推送手法复位治疗效果满

意,该整复手法不增加创伤,一次性整复成功率高。但在手法整复过程中我们要注意以下几点:①术者运用手法时,双拇指放置位置要准确,确保推送时要以月骨为支点。②牵引力量和牵引时间要足够,以便充分牵开桡骨与头状骨的间隙。③牵引之助手与术者配合要默契,即术者在实施推送手法的同时,牵引手指及手掌的助手需将患腕猛地由背伸位牵向掌屈位,且配合要默契,确保整复一气呵成。④最后要轻轻摇晃、旋转患腕使腕骨间关节对合紧密,利于损伤韧带的修复及腕关节功能恢复。一般随脱位腕骨的复位舟骨骨折亦随之复位。对于脱位的腕骨复位后,舟骨骨折复位仍较差者,在保持复位的腕骨不再脱位的前提下,按腕舟骨骨折的整复方法整复。对于固定,先用塑形钢丝托板在患腕掌屈 20°~30°位固定 2~3 周后,此时局部的关节囊、韧带及周围软组织已修复,及时改为腕关节中立位或背伸尺偏位固定,否则由于剪切力作用易导致腕舟

骨骨折迟缓愈合或不愈合。

综上所述,牵引推送手法复位塑形托板外固定治疗经舟骨月骨周围脱位操作简单,疗效可靠,是治疗经舟骨月骨周围脱位较理想的方法。

**参考文献**

[1] 华群,胡勇. 月骨周围脱位的影像学分析及临床应用[J]. 中国骨伤,2009,22(6):445-447.  
 [2] 陈波,徐芬,李悦,等. 手法配合撬拨整复治疗经舟骨月骨周围脱位[J]. 中医正骨,2006,18(1):35-36.  
 [3] 洪光祥. 经舟骨月骨周围脱位的诊断与治疗[J]. 实用手外科杂志,2007,21(1):3-5.  
 [4] 杜天信,高书图,李无阴,等. 洛阳正骨·骨伤病诊疗规范[M]. 北京:北京科学技术出版社,2007:160-161.

(收稿日期:2010-05-11 本文编辑:连智华)

## 空心加压螺钉治疗距骨外侧突骨折 17 例

沈彦,黄飞,赖爱宁

(解放军第 98 医院骨五科,浙江 湖州 313000)

**关键词** 距骨; 骨折; 骨折固定术,内

**DOI:**10.3969/j.issn.1003-0034.2010.11.025

**Treatment of the lateral process fracture of the talus by hollow compression screw in 17 patients** SHEN Yan, HUANG Fei, LAI Ai-ning. Orthopedics Department of the 98 Hospital of PLA, Huzhou 313000, Zhejiang, China

**KEYWORDS** Talus; Fractures; Fracture fixation, internal

Zhongguo Gushang/China J Orthop Trauma, 2010, 23(11):872-873 www.zggszz.com

距骨外侧突骨折(fracture of the lateral process of the talus)临床相对少见,国内外报道较少<sup>[1-3]</sup>。2001 年 3 月至 2009 年 4 月收治 17 例距骨外侧突骨折病例行空心加压螺钉内固定,报告如下。

### 1 临床资料

本组 17 例中,男 13 例,女 4 例;年龄 28~51 岁,平均(37±11)岁;左足 5 例,右足 12 例,均为闭合性损伤。致伤原因:踩空扭伤 7 例,高处坠落 4 例,车祸 3 例,运动伤 2 例,摔倒 1 例。伤后来院时间 1 h~23 d,其中 2 例伤后 3 d 内早期石膏固定 1 个月,去除石膏后仍疼痛、不能完全负重;另 1 例行小骨片摘除未纳入本组;余病例术前均未行任何治疗。本组合并胫骨平台骨折 1 例,胫腓骨骨折 2 例,胸腰椎骨折 1 例,多发骨折病例均在一次手术内完成。

伤后均有剧烈的外踝周围疼痛感,但不能准确说出疼痛部位,患足不能站立及行走。查体示外踝肿胀明显,附骨窦下缘及外踝后方压痛,骨擦感未及;患侧足跟外翻较对侧增大,踝关节活动不同程度受限,足背伸及跖屈或内外翻疼痛加剧。1 例踝关节前抽屉试验阳性。踝关节正位 X 线片见外踝内下方、距骨外侧下部边缘游离骨片,外踝形态正常;侧位 X 线片无异常。距骨三维 CT 重建基本可明确诊断。

### 2 治疗方法

**2.1 手术方法** 硬膜外麻醉下手术,取外踝前下方弧形切口进入,将腓骨长短肌腱向下牵拉,将拇短伸肌下部起点剥离向内上方牵开,显露部分附骨窦及关节囊,可见局部关节囊裂伤,踝关节腔内少量积血。扩大关节囊切口,见距骨外侧突骨折,骨片多向外下方移位。将骨折复位后,先予克氏针暂时固定,C 形臂 X 线机透视对位满意后,选择相应钻头,视骨块大小将 1~2 枚空心加压螺钉在克氏针引导下拧入固定,拔出克氏针。踝关节前抽屉试验阳性 1 例术中探查见距腓前韧带断裂,行韧带修复术。

**2.2 术后处理** 术后预防性应用抗生素 4~5 d,踝关节中立位“U”形石膏固定 6~8 周后拆除石膏,开始不完全负重功能锻炼,12~14 周后完全负重,定期摄 X 线片复查。

### 3 结果

**3.1 疗效评价方法** 疗效评价标准参照 Kenwright 等<sup>[4]</sup>4 级分类法;优,伤足无不适,除融合关节外,踝关节及距周关节活动范围达正常 90%,X 线片正常,关节融合者应具有无病稳定状态;良,在激烈运动或崎岖不平地面行走时有轻微症状,活动度达正常 50%~90%,X 线片示轻度退行性改变;可,在中度活动时引起疼痛,活动度为正常 25%~50%,X 线可见中度退行性改变;差,经常疼痛不适,活动度不到正常 25%,X 线可见显著退变。如临床表现与 X 线所见不相符,则以临床表现为主