

改良双 Endobutton 技术治疗 Tossy III 型肩锁关节脱位

陆建伟, 宋红浦, 林炳远, 卢笛, 刘宏
(浙江省立同德医院, 浙江 杭州 310012)

【摘要】 目的: 探讨改良双 Endobutton 技术治疗 Tossy III 型肩锁关节脱位的疗效。方法: 2008 年 6 月至 2009 年 6 月, 18 例 Tossy III 型肩锁关节脱位, 男 11 例, 女 7 例; 年龄 28~55 岁, 平均 35 岁; 采用改良双 Endobutton 技术手术, 手术时间在伤后 2~5 d, 平均 3.5 d。术后 1 周开始功能锻炼。对患者进行跟踪随访, 评定疗效。结果: 18 例患者均得到随访, 时间 4~8 个月, 平均 6 个月, 脱位全部复位, 无再脱位。按照 Karlsson 标准评定患者术后的肩关节功能恢复情况: A 级 16 例, B 级 2 例。结论: 改良双 Endobutton 技术创伤小, 固定牢固, 操作方便, 是 Tossy III 型肩锁关节脱位理想的治疗方法。

【关键词】 肩锁关节; 脱位; 骨折固定术, 内

DOI: 10.3969/j.issn.1003-0034.2010.11.022

Improvement technique of double Endobutton plate for the treatment of type III acromioclavicular joint dislocation

LU Jian-wei, SONG Hong-pu, LIN Bing-yuan, LU Di, LIU Hong. Tongde Hospital of Zhejiang Province, Hangzhou 310012, Zhejiang, China

ABSTRACT Objective: To evaluate the clinical outcomes of improvement technique of double Endobutton plate for the treatment of Tossy III acromioclavicular joint dislocation. **Methods:** From June 2008 to June 2009, 18 patients with Tossy III acromioclavicular joint dislocation were treated with improvement technique of double Endobutton plate. There were 11 males and 7 females, with an average age of 35 years old ranging from 28 to 55 years. The time from injury to operation was 2 to 5 days (means 3.5 days). All patients were followed and the clinical outcomes were recorded. **Results:** These 18 patients were followed up from 4 to 8 months (averaged 6 months). All acromioclavicular joint dislocation were reduced. According to the scales of Karlsson, the post-operation function of shoulder-joint in 16 patients were A grade and 2 patients were B grade. **Conclusion:** The improvement technique of double Endobutton plate is an effective ideal treatment methods for Tossy III acromioclavicular joint dislocation due to its less invasion and convenience and good biocompatibility.

KEYWORDS Acromioclavicular joint; Dislocations; Fracture fixation, internal

Zhongguo Gushang/China J Orthop Trauma, 2010, 23(11): 862-864 www.zggszz.com

肩锁关节脱位是临床上常见的一种损伤, 而 Tossy III 型肩锁关节脱位为肩锁韧带和喙锁韧带完全断裂, 关节极不稳定, 需要手术治疗, 恢复喙突及锁骨的正常解剖关系, 否则关节功能会受到影响。我科自 2008 年 6 月至 2009 年 6 月采用改良双 Endobutton 技术治疗 Tossy III 型肩锁关节脱位, 经随访疗效满意, 报告如下。

1 临床资料

本组 18 例, 男 11 例, 女 7 例; 年龄 28~55 岁, 平均 35 岁; 右侧 8 例, 左侧 10 例。跌仆伤 6 例, 交通伤 12 例。按 Tossy 分型^[1]均为 III 型, 即肩锁关节全脱位, 肩锁、喙锁韧带断裂, 明显畸形。X 线片示锁骨外端完全移位, 喙突与锁骨之间的距离较健侧增大。受

伤至手术时间 2~5 d, 平均 3.5 d。

2 治疗方法

2.1 切开复位 采用臂丛加颈丛麻醉或全身麻醉, 取沙滩椅位, 通过前侧“刀砍”切口显露喙突、锁骨远端和肩锁关节, 检查肩锁关节, 一般需要切除撕裂的关节盘, 将肩锁关节复位, 用 1 枚克氏针暂时固定肩锁关节, C 形臂 X 线机透视证实完全复位。

2.2 双 Endobutton 技术^[2] 向远外侧牵开三角肌以暴露喙突尖和喙锁韧带, 适当清理喙突上软组织, 在喙突下用剥离子阻挡保护喙突下血管神经后, 用导针自上而下贯穿喙突, 用 4.5 mm 的 Endobutton 钻扩孔, 然后在喙突正上方的锁骨用 4.5 mm 钻头自上而下钻孔, 测量从喙突下到锁骨上的距离 (见图 1a)。根据测量所得的长度选择适当的 Endobutton 绊, 将 2 根 2 号 Ethibond 缝线穿过 Endobutton 的 1、4 洞,

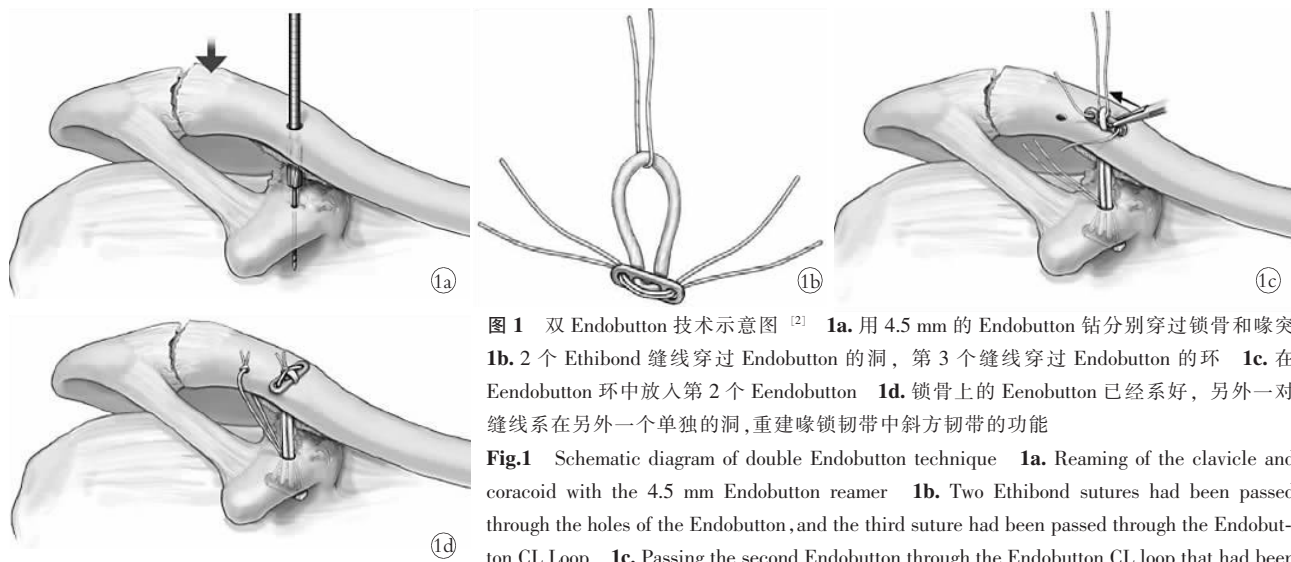


图 1 双 Endobutton 技术示意图 [2] 1a. 用 4.5 mm 的 Endobutton 钻分别穿过锁骨和喙突 1b. 2 个 Ethibond 缝线穿过 Endobutton 的洞, 第 3 个缝线穿过 Endobutton 的环 1c. 在 Endobutton 环中放入第 2 个 Endobutton 1d. 锁骨上的 Endobutton 已经系好, 另外一对缝线系在另外一个单独的洞, 重建喙锁韧带中斜方韧带功能

Fig.1 Schematic diagram of double Endobutton technique 1a. Reaming of the clavicle and coracoid with the 4.5 mm Endobutton reamer 1b. Two Ethibond sutures had been passed through the holes of the Endobutton, and the third suture had been passed through the Endobutton CL Loop 1c. Passing the second Endobutton through the Endobutton CL loop that had been pulled up through the prepared holes 1d. The sutures had been tied locking the clavicular Endobutton in place. The second pair of sutures had been passed through a separate hole, creating stability in the anteroposterior plane by recreating the course of the trapezoid portion of the coracoclavicular ligament

第 3 根线穿过环。用 0.8 mm 钢丝对折后自锁骨孔穿入从喙突孔下穿出, 将穿过 Endobutton 的 3 根线牵引向上, 通过喙突孔, 将穿过环的线继续牵引通过锁骨孔, 并在此 Endobutton 留在锁骨上方的环形纤维中放入第 2 个 Endobutton 钢板, 把这个 Endobutton 在锁骨上方放平并系紧穿过 1、4 洞的缝线固定环形纤维, 完成喙锁韧带锥状部分的重建(见图 1b, 1c)。在锁骨上第一个孔的外侧 1 cm 处用直径 2 mm 的克氏针自上而下钻孔, 同样用钢丝牵引留在喙突上方的 2 束 Ethibond 线, 拉紧打结, 完成喙锁韧带的斜方韧带部分的重建(见图 1d)。

2.3 手术内固定和术后处理 拔出暂时固定肩锁关节的克氏针, 再次检查肩锁关节, 清理后修复肩锁韧带, 10 例使用带线锚钉, 8 例在锁骨远端钻孔缝合肩锁韧带和关节囊。术后三角巾悬吊患肢 3 周, 一般 1 周后患者自觉切口疼痛不明显即可进行肩关节功

能锻炼。

3 结果

3.1 疗效判定标准 根据患者术后满意率及各种术后并发症发生率, 按照 Karlsson 标准 [3] 评定患者术后的肩关节功能恢复情况: A 级, 不痛, 有正常肌力, 肩关节可自由活动, X 线片显示肩锁关节解剖复位, 或半脱位其间隙小于 5 mm; B 级, 满意, 微痛、功能受限, 肌力中度, 肩活动范围在 90°~180°, X 线片显示肩锁关节间隙在 5~10 mm; C 级, 差, 疼痛, 并在夜间加剧, 肌力不佳, 肩关节在任何方向活动度均小于 90°, X 线片显示肩锁关节仍脱位。

3.2 治疗结果 18 例患者均得到随访, 随访时间 5~8 个月, 平均 6 个月, 肩部外形均正常, 无突出隆起, 肩关节活动均正常, X 线片显示肩锁关节关系完全正常, 脱位全部复位, 无再脱位。2 例功能略受限, 肌力略下降, 但已恢复正常生活和工作。按照

Karlsson 标准评定患者术后的肩关节功能恢复情况: A 级 16 例, B 级 2 例。典型病例见图 2。

4 讨论

4.1 双 Endobutton 技术的优势 在治疗肩锁关节脱位的内固定使用中, 有克氏针、钢丝、螺钉、肩锁钩钢板等 [4], 近几年来, 锁骨钩钢板在肩锁关节脱位的治疗中越来越受到推广, 但肩锁钩钢板也有存在着许多的问题 [4-5]。锁骨钩钢板虽为解剖型设计, 符合锁骨的解剖 S 状外形, 对肩袖影响小, 肩峰下关节外安置, 理论上有不破坏肩锁关节面, 不干扰肩锁关节的正常生理结构, 固定牢靠, 允

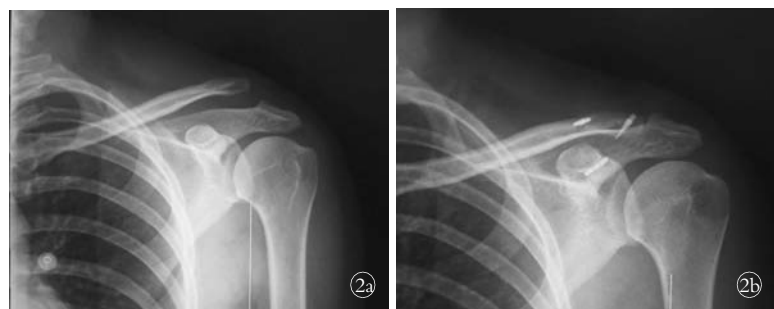


图 2 女, 41 岁, 车祸致左肩锁关节脱位 2a. 术前 X 线片示左肩锁关节脱位(Tossey III 型) 2b. 采用双 Endodutton 和肩锁关节锚钉术后 X 线片示左肩锁关节复位满意, 固定稳固

Fig.2 A 41-year-old female patient with left acromioclavicular joint dislocation caused by road accident 2a. Preoperative X-ray film showed left acromioclavicular joint dislocation of Tossey III 2b. X-ray film after fixation by double Endobutton plate showed good reduction and firm fixation

许早期功能锻炼等优点,但在临床实际运用中出现较多的肩峰撞击征的病例,在肩关节外展时会发生钢板和肩峰骨膜的摩擦,造成疼痛,术后大部分患者都有强烈要求拆除锁骨钩钢板的意愿。韩纲等^[6]发现取出的锁骨钩钢板钩尖端有明显的磨损,认为钢板的钩部在锁骨的前后旋转时会被肩峰所阻挡。所以大多数的学者主张二次手术取出内固定。而采用两块 Endobutton 带绊钢板绕于喙突及锁骨之间,同时重建斜方韧带和锥状韧带,加以修复的肩锁韧带,将肩锁关节和锁骨固定在解剖位置上,其抗张力和牵拉力强度大,不仅可使肩锁关节获得早期的牢固固定,还可保持修复后合适的张力和弹性。此技术肩锁关节并没有坚强固定,使得肩锁关节仍可保持一定的微动,实现了肩锁关节固定不能“过分固定”的原则。由于双 Endobutton 技术不涉及到肩袖,不会产生肩峰撞击综合征导致的疼痛,可以鼓励患者肩关节早期活动,预防肩关节僵直的发生。因 Endobutton 钢板为钛合金材料,也不妨碍术后 CT 或 MRI 检查,且生物相容性较好,不用取出,避免了二次手术。

4.2 操作体会 在早期的手术中,我们采用了 Struhl 介绍的操作方法^[7],但在实际操作中我们发现这种操作方法有不少的缺点,对此我们进行了改良。原方法从上通过锁骨至喙突的导针由于要通过两次的骨性结构,往往在实际操作中难以做到通过喙突的理想位置,所以我们改成先钻喙突孔,然后钻锁骨孔的分次钻孔,这样在喙突和锁骨上都可以找到理想的位置。原方法的带绊 Endobutton 是从上往下通过锁骨孔和喙突孔,在此操作中,我们发现,带绊 Endobutton 通过直径为 4.5 mm 的孔时,由于钢板和绊的截面积较大,绊中的不少纤维被切割断裂,造成强度下降。我们就改良成用牵引钢丝通过锁骨和喙突孔,Endobutton 的绊从下往上牵引至锁骨上面,保

证绊的完整。原方法中忽视了对肩锁关节和韧带的处理,我们在实际操作中发现肩锁关节软骨盘均撕裂,予以切除以防止术后疼痛的发生,同时用锚钉或 Ethibond 线缝合肩锁韧带及关节囊。通过这样操作,我们重建了喙锁韧带和肩锁韧带,恢复了肩锁关节的生物力学要求。有学者提出^[8-9],恢复锁骨和喙突的距离后,不必修复喙锁韧带,也无法修补喙锁韧带。我们在术中不再对喙锁韧带进行修补处理。改良双 Endobutton 技术重建了断裂的三组韧带,固定确切,减少了医源性损伤,短期疗效好,但长期的疗效和并发症有待进一步观察。

参考文献

- [1] Tossy JD, Mead ND, Sigmond HM. Acromioclavicular separations: useful and practical classification for treatment[J]. Clin Orthop Relat Res, 1963, (28): 111-119.
- [2] Struhl S. Double endobutton technique for repair of complete acromioclavicular joint dislocations[J]. Tech Shoulder Elbow Surg, 2007, 8(4): 175-179.
- [3] Karlsson J, Amarnson H, Sigurjónsson K. Acromioclavicular, dislocations treated by coracoacromial ligament transfer[J]. Arch Orthop Trauma Surg, 1986, 106(11): 8-11.
- [4] 李百川, 张明, 石丹, 等. Tossy III 度肩锁关节脱位术后常见并发症[J]. 中国骨伤, 2009, 22(2): 95-97.
- [5] 张杰, 焦洪新, 李晓苏, 等. 锁骨钩钢板治疗肩锁关节脱位术后疼痛原因分析及对策[J]. 中国骨伤, 2009, 22(5): 99.
- [6] 韩纲, 梁雨田, 唐佩福. AO 肩锁钩钢板治疗 Tossy III 型肩锁关节脱位的随访研究[J]. 中华创伤骨科杂志, 2006, 8: 123-126.
- [7] 卢笛, 陆建伟, 徐卫星, 等. 双 Endobutton 技术重建肩锁关节治疗新鲜肩锁关节 III 度脱位[J]. 浙江中医药大学学报, 2009, 6: 500-501.
- [8] 彭筋宸, 张天宏, 瓦庆德, 等. 微创喙锁螺钉固定治疗肩锁关节脱位[J]. 中国骨伤, 2007, 20(10): 713-714.
- [9] 庄澄宇, 王蕾, 王亚梓, 等. 喙突螺钉固定治疗肩锁关节脱位的初步报告[J]. 中华创伤骨科杂志, 2008, 10: 919-921.

(收稿日期: 2010-06-25 本文编辑: 王玉蔓)

· 读者 · 作者 · 编者 ·

《中国骨伤》杂志正式启用稿件远程处理系统通知

《中国骨伤》杂志已于 2010 年 1 月正式启用稿件远程处理系统。通过网站 <http://www.zggszz.com> 可实现不限时在线投稿、审稿、编辑、退修、查询等工作。我刊将不再接受纸质版和电子信箱的投稿。欢迎广大的作者、读者和编者登录本刊网站,进入本系统进行网上投稿、审稿和稿件查询等工作。

咨询电话: 010-84020925。

《中国骨伤》杂志社