

· 临床研究 ·

经皮自体骨髓移植加空心螺钉内固定治疗股骨颈骨折的病例对照研究

林松青, 彭力平, 姚志城

(深圳市第二中医院, 广东 深圳 518034)

【摘要】 目的:探讨经皮自体骨髓移植加空心螺钉内固定术治疗股骨颈骨折是否优于单纯空心螺钉内固定术,分析经皮自体骨髓移植加空心螺钉内固定术能否促进股骨颈骨折愈合、减少股骨头坏死。**方法:**对 2000 年 12 月至 2008 年 12 月的病例进行回顾性分析:经皮自体骨髓移植加空心螺钉内固定治疗股骨颈骨折 30 例,其中男 20 例,女 10 例;年龄 18~89 岁,平均(52.3±0.2)岁;车祸伤 13 例,坠落伤 3 例,跌倒摔伤 14 例;Garden I 型 1 例,II 型 6 例,III 型 12 例,IV 型 11 例,观察骨折愈合及股骨头坏死情况。对照组 30 例,男 16 例,女 14 例;年龄 18~91 岁,平均(51.9±0.1)岁;车祸伤 12 例,坠落伤 1 例,跌倒摔伤 17 例;Garden I 型 5 例,II 型 2 例,III 型 15 例,IV 型 8 例,只用空心螺钉内固定。对两组的骨折愈合及并发症情况进行随访,随访时间 2 年。**结果:**随访 2 年后观察组与对照组骨折的平均愈合时间分别为(7.1±1.2)、(8.0±1.4)个月。观察组股骨颈骨折愈合 29 例,坏死 1 例;对照组股骨颈骨折愈合 24 例,坏死 6 例,差异有统计学意义($P<0.05$)。**结论:**经皮自体骨髓移植加空心螺钉内固定可促进股骨颈骨折愈合,减少股骨头坏死等并发症。

【关键词】 股骨颈骨折; 骨髓移植; 骨折固定术,内; 病例对照研究

DOI: 10.3969/j.issn.1003-0034.2010.09.012

Case-control study on cannulated screw fixation and percutaneous autogenous bone marrow grafting for the treatment of femoral neck fractures LIN Song-qing, PENG Li-ping, YAO Zhi-cheng. The Second TCM Hospital of Shenzhen, Shenzhen 518034, Guangdong, China

ABSTRACT Objective: To compare clinical results of two methods for the treatment of femoral neck fracture, which are cannulated screw fixation combined with percutaneous autogenous bone marrow grafting, and simple cannulated screw fixation. To investigate the curative effects of cannulated screw fixation combined with percutaneous autogenous bone marrow grafting to promote fracture healing and reducing femoral neck necrosis. **Methods:** The clinical data of 60 cases, which were enrolled from December 2000 to December 2008 consecutively in our hospital, were analyzed retrospectively. Thirty patients with femoral neck fractures were treated with cannulated screw fixation and percutaneous autogenous bone marrow grafting. There were 20 males and 10 females, ranging in ages from 18 to 89 years, with an average of (52.3±0.2) years. There were 13 patients with traffic accident, 3 patients with falling injuries and 14 patients with tumble. Based on the Garden classification for femoral neck fractures, 1 patient was type I, 6 patients were type II, 12 patients were type III and 11 patients were type IV. Among 30 patients in the control group, 16 patients were male and 14 patients were female, ranging in age from 18 to 91 years, with an average of (51.9±0.1) years. Twelve patients injured with traffic accident, 1 patient with falling injuries and 17 patients with tumble. Based on the Garden classification for femoral neck fractures, 5 patients were type I, 2 patients were type II, 15 patients were type III, and 8 patients were type IV. Patients in the control group were treated with cannulated screw fixation only. All the patients were followed up for 2 years after operation. The fracture healing and complications were evaluated and compared between the two groups. **Results:** The average healing time was (7.1±1.2) months in the observing group and (8.0±1.4) months in the control group. The healing of femoral neck fracture occurred in 29 cases in observing group while in 24 cases in the control group contrast to femoral head necrosis occurred in 1 case in the observing group while in 6 cases in the control group. According to Harris scoring system, the good and excellent rate of the two groups had statistical difference ($P<0.05$). **Conclusion:** Cannulated screw fixation and percutaneous autogenous bone marrow grafting is a more efficient method for accelerating healing of femoral neck fractures and reducing femoral head necrosis.

KEYWORDS Femoral neck fractures; Bone marrow transplantation; Fracture fixation, internal; Case-control studies
Zhongguo Gushang/China J Orthop & Trauma, 2010, 23(9):675-678 www.zggszz.com

对其进行满意的复位与牢固固定不难, 但股骨颈骨折后易产生不少并发症, 其中骨折不愈合可达 15%, 股骨头缺血性坏死可达 20% ~ 30%^[1]。如何提高治愈率, 降低股骨头缺血性坏死发生率是目前骨伤科治疗股骨颈骨折的难题之一。通过对 2000 年 12 月至 2008 年 12 月的病例进行分析, 采用经皮自体骨髓移植加空心螺钉内固定治疗股骨颈骨折, 疗效满意, 能有效促进骨折创伤修复, 现总结报告如下。

1 资料与方法

1.1 临床资料与分组方法 本组 60 例, 均为我院骨科 2000 年 12 月至 2008 年 12 月住院病例。其中男 36 例, 女 24 例; 年龄 18~91 岁, 平均 52.1 岁。受伤原因: 车祸 25 例, 坠落伤 4 例, 跌倒摔伤 31 例。Garden 分型^[1]: I 型 6 例, II 型 8 例, III 型 27 例, IV 型 19 例。行经皮自体骨髓移植加空心螺钉内固定组为治疗组, 30 例, 年龄 18~89 岁; 空心螺钉内固定组为对照组, 30 例, 年龄 18~91 岁。两组临床资料比较见表 1, 显示两组差异无统计学意义, 具有可比性。

1.2 诊断、入选及排除标准

1.2.1 诊断标准 根据中华人民共和国中医药行业标准 (ZY/T001.1-001.9-94) 股骨颈骨折诊断标准选择病例^[2]。

1.2.2 纳入标准 ①年龄在 18~91 岁; ②新鲜闭合性骨折; ③临床住院患者。患者的主要症状与体征包括肿胀、疼痛、畸形、功能障碍、X 线表现 5 个方面。

1.2.3 排除标准 ①已接受有关治疗的陈旧性骨折; ②某些特种人群, 有病情危急、过敏体质; ③合并颅脑损伤或脊髓损伤者; ④病理性骨折; ⑤骨折合并血管神经损伤。

1.3 治疗方法

1.3.1 术前准备 股骨颈骨折患者, 经术前检查、评估无手术禁忌证。术前行 C 形臂 X 线机下做骨折部位的体表定位, 确认断端的准确部位。

1.3.2 取骨髓部位 选用髂骨。

1.3.3 骨髓的抽取方法 术前常规消毒, 铺无菌巾, 从患者的髂前上棘抽取骨髓。将穿刺针穿至松质骨后, 用 10 ml 的塑料针管抽取骨髓。在连续的抽取过程中, 需要每次将穿刺针转动 45°, 在同一深度旋

转抽吸 4 ml 左右的骨髓备用。

1.3.4 手术方式及移植骨髓方法 患者麻醉成功后, 在 C 形臂 X 线机下手复位, 力求达到解剖复位, 对于 Garden I、II 型骨折不必复位。平卧牵引手术床上, 患肢维持复位后置外展、内旋 15° 位固定。在大转子下 1~2 cm 处, 向股骨头方向钻入 2 根导针。在 C 形臂 X 线机下观察骨折及导针位置满意后, 沿导针方向拧入 2 枚长度合适空心螺钉至股骨头软骨下 0.5 cm。在骨折断端认准术前定位点 (即骨折断端准确部位), 在无菌操作下刺入骨断端, 注入抽取的骨髓, 移植骨髓完成。

1.3.5 术后处理 术后观察体温及局部症状体征变化。经皮骨髓移植最严重并发症是术后感染, 因此术前应无感染灶存在, 体温正常, 实验室检查血常规、血沉、C 反应蛋白正常范围, 术中严格无菌操作。术后患肢穿“丁”字鞋, 外展 15° 位, 行床上股四头肌收缩等功能锻炼。定期复查 X 线片, X 线片示骨折线较模糊者, 此时可逐渐负重, 练习行走。

1.4 观察指标及方法 患者均于术前后摄 X 线片, 术后 15 d 摄片复查, 和术前 X 线片对比, 观察骨折愈合情况。出院后每 3 个月复诊摄片, 随访时间为 2 年, 观察骨折愈合及股骨头坏死情况, 参照张振兴等^[3]评定标准进行评定。

1.5 疗效评定标准 按 Harris 髋关节功能评分标准进行评估: 功能 47 分, 疼痛 44 分, 关节活动 5 分, 畸形 4 分, 总分 100 分, 90~100 分优, 80~89 分良, 70~79 分可, 少于 70 分差。

1.6 统计处理 采用 SPSS 16.0 统计软件对骨折愈合时间、平均得分行成组设计定量资料的 *t* 检验; 骨折愈合比较行 χ^2 检验, 股骨头坏死的比较采用连续性校正卡方检验; 疗效指标为等级资料, 采用 Ridit 检验。

2 结果

术后住院 7~20 d, 平均 (13.0±0.2) d。本组 60 例均得到随访, 时间 1~2 年, 平均 (1.0±0.4) 年。

2.1 两组疗效及骨折愈合时间比较 治疗组与对照组的平均骨折愈合时间分别为 (7.1±1.2)、(8.0±1.4) 个月, 两组比较, *t*=2.589, *P*<0.05, 治疗组骨折愈

表 1 两组患者临床资料比较

Tab.1 Comparison of the clinical data between two groups

组别	例数	年龄(岁, $\bar{x} \pm s$)	性别(例)		受伤原因(例)			Garden 分型(例)			
			男	女	车祸	坠落	跌倒	I	II	III	IV
治疗组	30	52.3±0.2	20	10	13	3	14	1	6	12	11
对照组	30	51.9±0.1	16	14	12	1	17	5	2	15	8
统计值	-	<i>t</i> =9.79	$\chi^2=1.11$		$\chi^2=1.33$			<i>Z</i> =-0.77			
<i>P</i> 值	-	>0.05	>0.05		>0.05			>0.05			

合时间较对照组短。两组治疗后 Harris 髋关节功能各项评分结果见表 2, 治疗组总的平均分为 (88.67±1.31) 分, 对照组总平均分 (84.13±1.51) 分, 两组比较, $t=2.26, P=0.028<0.05$, 治疗组高于对照组。两组疗效结果见表 3, 治疗组疗效优于对照组。典型病例 X 线资料见图 1-4。

表 2 两组 Harris 髋关节功能评分比较 ($\bar{x}\pm s$, 分)

Tab.2 Comparison of Harris scores of hip function between two groups ($\bar{x}\pm s$, score)

分组	例数	功能	疼痛	关节活动	畸形
治疗组	30	41.17±2.70	39.70±2.38	4.13±0.52	3.80±0.35
对照组	30	39.57±2.98	36.87±2.39	4.13±0.64	3.63±0.54

2.2 两组并发症比较 随访 2 年后, 两组骨折愈合病例数和发生股骨头坏死的病例数比较见表 4, 治疗组骨折愈合病例数多于对照组, 发生股骨头坏死的病例少于对照组。

3 讨论

对于股骨颈骨折, 术后只要骨折愈合, 无股骨头坏死, 其髋关节功能总体优于人工关节置换, 所以对

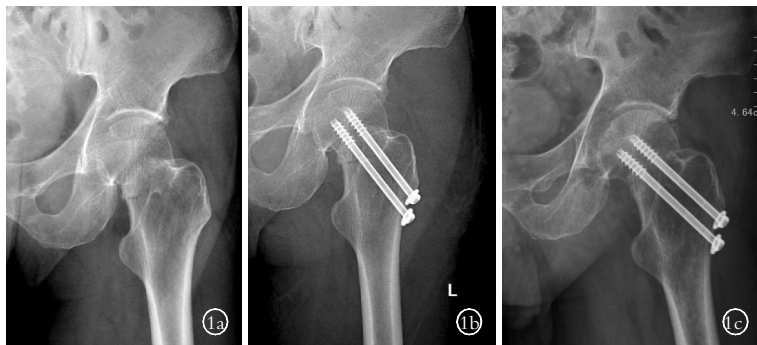


图 1 男, 59 岁, 左股骨颈骨折 1a. 术前正位 X 线片 1b. 经皮自体骨髓移植加 2 枚空心螺钉内固定术后正位 X 线片 1c. 术后半年正位 X 线片示骨折愈合

Fig.1 Male, 59-year-old, left femoral neck fracture 1a. Preoperative AP X-ray 1b. AP X-ray after fixation with 2 cannulated screws and percutaneous autogenous bone marrow grafting 1c. AP X-ray at half year after operation showed fracture healing

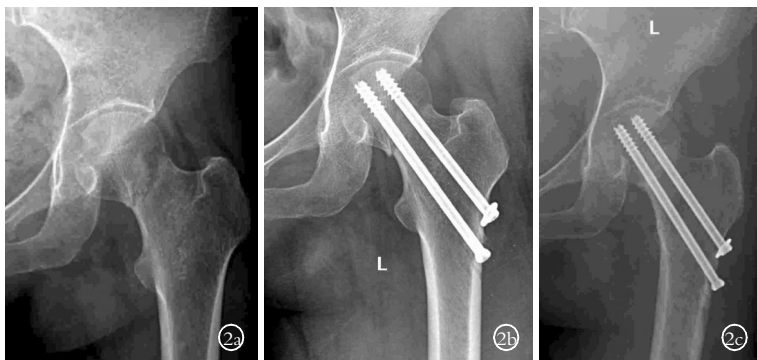

图 2 男, 52 岁, 左股骨颈骨折 2a. 术前正位 X 线片 2b. 仅行 2 枚空心螺钉内固定术 2c. 术后 10 个月正位 X 线片示骨折未愈合

Fig.2 Male, 52-year-old, left femoral neck fracture 2a. Preoperative AP X-ray 2b. AP X-ray after 2 cannulated screws fixation 2c. AP X-ray of 10 months after operation showed fracture healing

表 3 两组疗效比较 (例)

Tab.3 Comparison of therapeutic effects between two groups (case)

组别	例数	优	良	可	差
治疗组	30	12	17	0	1
对照组	30	5	19	4	2
统计值	-	95%CI 为 (0.255 6 0.425 9)			
P 值	-	<0.05			

表 4 两组骨折愈合和股骨头坏死情况的比较 (例)

Tab.4 Comparison of fracture healing and occurrence of femoral head necrosis between two groups (case)

组别	例数	骨折愈合	股骨头坏死
治疗组	30	29	1
对照组	30	24	6
χ^2	-	4.043	4.043
P 值	-	<0.05	<0.05

于年轻患者, 有理由免除或延迟假体置换的时间^[4]。影响股骨颈骨折愈合因素较多, 当然骨折复位质量及内固定稳定性很重要, 周临东等^[5]通过随诊对比得出结论, 由于其由远到近的特殊供血方式, 在其骨折错位后, 极易引起血供减少, 从而引起股骨头缺血坏死 (发生率 20%~30%)。早期负重并不增加内固定失败率及骨折不愈合率。最大程度减少对股骨头颈部的血液供应的影响, 可为骨折的愈合创造有利条件^[6]。

但骨折后骨缺血和骨髓活性成分坏死却是最重要的因素。现代医学认为在创伤等因素的作用下, 骨的愈合因子会遭到破坏, 从而使骨折延期愈合或不愈合, 甚至发生股骨头坏死。本组 2 例股骨头坏死失败病例均为 Garden IV 型骨折。患者年事已高并骨质疏松, 致骨折端固定不牢, 松动。临床观察表明经皮自体骨髓移植加空心螺钉内固定治疗股骨颈骨折明显优于对照组单纯用空心螺钉内固定。

骨髓是充满在骨髓腔和松质骨内的软组织。1 个世纪以前就发现了骨髓能成骨的现象, 随着对骨髓移植机制的深入研究, 发现了骨髓基质系统的微环境, 它包括骨小梁及骨髓中的其他干细胞, 骨源性基质和血源性基质系统方面是相互依赖、相互作用。成骨细胞可释放单核细胞和黏细胞生长因子, 刺激血细胞形成。同样, 血细胞中的单核细胞和破骨细胞可产生刺激骨形成因子。骨髓是惟一

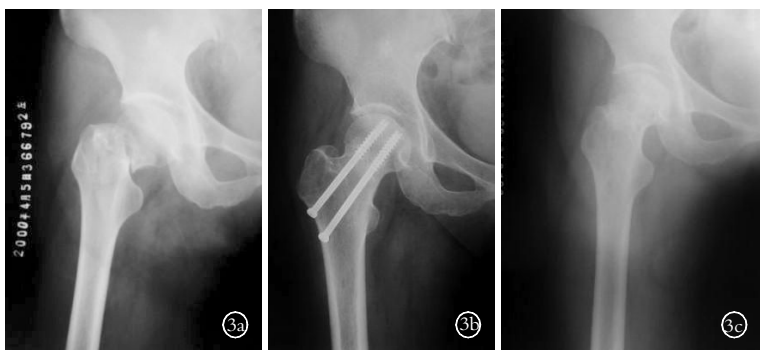

图 3 男, 55 岁, 右股骨颈骨折 3a. 术前正位 X 线片 3b. 经皮自体骨髓移植 2 枚空心螺钉内固定术后正位 X 线片 3c. 术后 8 个月正位 X 线片示骨折愈合

Fig. 3 Male, 55-year-old, right femoral neck fracture 3a. Preoperative AP X-ray 3b. AP X-ray after fixation with 2 cannulated screws and percutaneous autogenous bone marrow grafting 3c. AP X-ray at 8 months after operation showed fracture healing

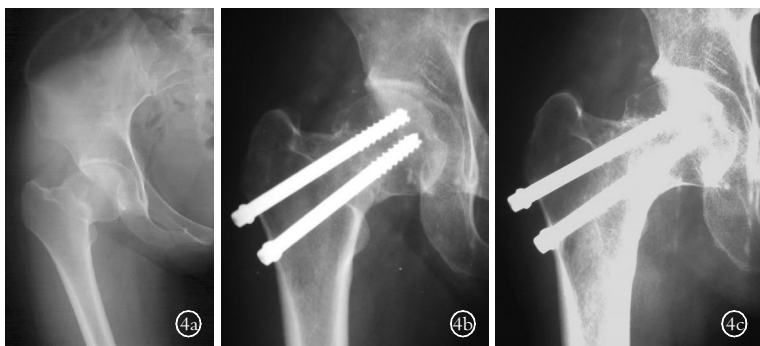


图 4 女, 27 岁, 右股骨颈骨折 4a. 术前正位 X 线片 4b. 2 枚空心螺钉内固定术后正位 X 线片 4c. 术后 1 年 X 线片示骨折愈合

Fig. 4 Female, 27-year-old, right femoral neck fracture 4a. Preoperative AP X-ray 4b. AP X-ray after fixation with 2 cannulated screws 4c. AP X-ray at 1 year after operation showed fracture healing

含有丰富定向性和诱导性骨祖细胞的组织, 且骨髓间叶细胞诱导成骨活动最强, 因此以骨髓作移植来源修复骨创伤是有根据的。骨髓的成骨能力来源于骨髓中的基质干细胞, 在动物实验中, Connolly^[7]在临床上通过单纯自体骨髓移植成功地治愈了骨不连。骨髓中基质干细胞可以在无诱导下骨化, 称为骨源性干细胞, 骨髓成骨的实质就是骨髓基质的成骨。骨髓损伤会诱发局部系统的成骨反应, 促进成骨细

胞增生、钙化, 增加骨的形成。自体骨髓移植后由于微环境改变, 供区存留的骨髓细胞和受压移植来的骨髓细胞均受刺激释放骨生长肽(OGP), 使血液和局部骨生长肽浓度增高, 进而促进骨折的修复。X 线定期观察中显示骨缺损区新骨形成逐渐增多, 骨缺损间隙变小, 证实自体骨髓移植在骨缺损部位有明显成骨作用。

自体骨髓移植不存在免疫反应, 有损伤小、操作快捷、简便等特点, 并能预防股骨头坏死。骨髓移植成功关键是骨折处须有稳定性, 否则骨吸收率大于骨形成, 使骨折愈合困难。股骨颈骨折术后股骨头缺血性坏死病例在伤后第 2 年和第 3 年发现的例数最多。股骨颈骨折术后的长期随访非常重要, 至少应持续至伤后 3 年以上, 在伤后第 2 年尤其应密切观察。

参考文献

[1] 胥少汀, 葛宝丰, 徐印坎. 实用骨科学[M]. 第 3 版. 北京: 人民军医出版社, 2008: 687.
 [2] 中医病证诊断疗效标准. 中华人民共和国中医药行业标准 ZT001.9-94[S]. 1995: 170.
 [3] 张振兴, 张碧煜, 严照明. 空心钉内固定加股方肌骨瓣移植治疗青壮年股骨颈骨折[J]. 中国矫形外科杂志, 2005, 2(13): 270.
 [4] 胡景阳, 翁润民, 葛大明. 微创松质骨螺钉固定治疗股骨颈骨折[J]. 中国骨伤, 2009, 22(7): 538.
 [5] 周临东, 丁轲轲, 赵和庆. 不同钉位布局影响股骨颈内固定效应的生物力学研究[J]. 中国骨伤, 2006, 19(12): 730-732.
 [6] 郭峭峰, 张春, 张晓文, 等. 阔筋膜张肌髂骨瓣转移和加压空心螺钉治疗股骨颈骨折[J]. 中国骨伤, 2008, 21(4): 275-276.
 [7] Connolly JF. Injectable bone marrow preparations to stimulate osteogenic repair[J]. Clin Orthop Relat Res, 1995, (313): 8-18.

(收稿日期: 2010-04-15 本文编辑: 连智华)

· 读者 · 作者 · 编者 ·

本刊关于“通讯作者”有关事宜的声明

本刊要求集体署名的文章必须明确通讯作者。凡文章内注明通讯作者的稿件, 与该稿件相关的一切事宜均与通讯作者联系。如文内未注明通讯作者的文章, 按国际惯例, 有关稿件的一切事宜均与第一作者联系, 特此声明!

《中国骨伤》杂志社