

内侧髌骨股骨韧带的概念及临床意义

张磊, 李智尧, 刘劲松, 孙晋, 马佳, 张晟

(中国中医科学院望京医院关节镜科, 北京 100700)

【摘要】 内侧髌骨股骨韧带 (medial patellofemoral ligament, MPFL) 是膝关节内侧稳定髌骨的主要静力结构, 往往在髌骨脱位时受到损伤, 导致髌骨不稳甚至反复脱位。在认识到 MPFL 的存在并研究其精确解剖结构及生物力学功能之后, 重建 MPFL 成为了治疗髌骨不稳或脱位的主流方法, 而且重建技术层出不穷。本文系统阐述 MPFL 的解剖学、生物力学、手术指征和重建技术, 推崇以锚钉固定、双束解剖重建 MPFL 的方法。

【关键词】 髌骨脱位; 内侧髌骨股骨韧带; 修复外科手术

DOI: 10.3969/j.issn.1003-0034.2010.03.013

Injury and reconstruction of medial patellofemoral ligament ZHANG Lei, LI Zhi-yao, LIU Jin-song, SUN Jin, MA Jia, ZHANG Sheng. Department of Arthroscopy and Sports Medicine, Wangjing Hospital Affiliated to China Academy of Chinese Medical Sciences, Beijing 100700, China

ABSTRACT Medial patellofemoral ligament (MPFL) is the major static structure to restrain lateral patellar dislocation. There are always MPFL injuries in patellar dislocations. The medial ligamentous deficiency will lead to recurrent patellar dislocation or patellar instability. Surgeon used to suture all those structures in the medial knee compartment before MPFL is recognized. Reconstruction of MPFL becomes an important method to treat patellar dislocation since it is anatomically recognized. Many techniques have invented MPFL reconstruction. The goal of this article is to develop a current understanding of MPFL and its clinical significance, especially MPFL reconstruction. The anatomical double bundle reconstruction of MPFL by bone anchors is a safe, easy and effective way to treat patellar dislocations.

Key words Patellar dislocation; Medial patellofemoral ligament; Reconstructive surgical procedures

Zhongguo Gushang/China J Orthop & Trauma, 2009, 23(3): 189-193 www.zggszz.com

近年来的解剖及生物力学研究已经证实, 内侧髌骨股骨韧带 (medial patellofemoral ligament, MPFL) 是限制髌骨向外侧脱位的主要静力稳定结构。髌骨脱位时造成 MPFL 损伤, 导致髌骨内侧稳定力量减弱, 可引起髌骨脱位复发。髌骨脱位的治疗方法很多, 髌骨内侧稳定结构的修复或者重建是其中一个重要方面。MPFL 是髌骨内侧最重要的稳定结构, 重建 MPFL 的方法有很多, 不同重建方法和移植物各有优缺点。安全、简单、有效应该是选择手术方法的标准。本文将对 MPFL 的解剖及生物力学等基础研究, 以及重建指征、技术等临床问题做系统阐述。

1 MPFL 的概念、解剖及生物力学

MPFL 是联系髌骨内缘和股骨内髌的一条韧带, 它是膝关节内侧的重要结构, 起着稳定髌骨的作用。MPFL 是区别于内侧关节囊和内侧支持带的一

个独立结构。MPFL 起于股骨内上髌与内收肌结节之间的骨面, 向外止于髌骨内缘的上半部分, 紧邻股内侧肌斜束 (vastus medialis oblique, VMO) 下缘^[1]。MPFL 长 (58.8±4.7) mm, 中点宽 (12.0±3.1) mm, 厚 (0.44±0.19) mm。髌骨附着点的中心与髌骨上极的垂直距离占整个髌骨高度的 (27±10)%。MPFL 髌骨附着点的宽度为 20~30 mm (平均 25.25 mm), 附着点上缘相当于在髌骨内上角的位置, 到髌骨上极的平均距离是 6.1 mm; 附着点下缘相当于在髌骨内缘的中点, 到髌骨上极的平均距离是 23.1 mm。股骨附着点位于股骨内上髌的后上和内收肌结节远端的交界处。股骨附着点前缘中心位于内上髌中心近端 (9.5±1.8) mm 和后方 (5.0±1.7) mm 两条线的交点上。股骨附着点与内髌前缘的距离占内髌前后径的 (61±4)%^[2]。

MPFL 是限制髌骨向外侧脱位的主要静力稳定结构。Conlan 等^[3]发现 MPFL 提供的限制力量占髌骨内侧总限制力的 53%, Desio 等^[4]则认为占 60%。

Amis 等^[1]测出 MPFL 的最大载荷是 208 N。膝关节完全伸直时 MPFL 是紧张的,这时候对髌骨的限制力量最强,随着膝关节屈曲到 15°~20°,髌骨逐渐进入股骨滑车,MPFL 逐渐松弛,随后就需要股骨外髁的阻挡来维持髌骨的稳定。MPFL 在膝关节不同屈曲角度张力不同,因为两附着点之间的距离随着膝关节屈曲角度变化而变化。Steensen 等^[5]对 MPFL 等长性进行的研究显示,MPFL 髌骨附着点下缘到股骨附着点上缘等长性好,在膝关节从 0°到 90°屈膝的过程中,间距最大变化为 1.1 mm。影响等长性最重要的点是 MPFL 股骨附着点,而髌骨附着点对等长性的影响并不显著。

2 MPFL 的损伤及诊断

MPFL 是限制髌骨外移的一级静力结构。在髌骨脱位时几乎都会发生 MPFL 断裂,还常合并内侧关节囊和内侧支持带的撕裂。MPFL 的损伤类型有撕脱型、撕脱骨折型和实质断裂型^[6]。根据典型的病史就可以诊断髌骨脱位或不稳。急性髌骨脱位时关节肿胀,髌骨内侧偶可见皮下瘀血,是内侧结构撕裂形成血肿所致。慢性期可有“恐惧征”阳性,是诊断髌骨脱位或不稳的最重要体征。关于髌骨脱位的影像学诊断已有很多描述,这里仅介绍与诊断 MPFL 损伤关系密切的 MRI 表现。正常和急性脱位后的 MRI 表现见图 1-2。

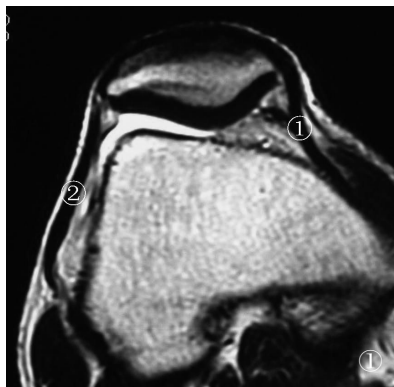


图 1 正常膝关节内外侧支持带结构:①内侧支持带和 MPFL;②外侧支持带

Fig.1 Medial and lateral retinaculum of knee in a normal knee:①Medial retinaculum and MPFL;②Lateral retinaculum

3 MPFL 重建的必要性、指征及联合手术

以往髌骨脱位后的治疗是将内侧支持带和关节囊一并紧缩缝合。这种手术的缺点是没有恢复膝关节内侧的正常解剖结构,会对髌骨轨迹有不良影响,影响其疗效。而且这种缝合后内侧结构的瘢痕修复也不能达到稳定髌骨的力学要求,瘢痕松弛后易出现复发性髌骨脱位。随着对膝关节内侧结构的解剖

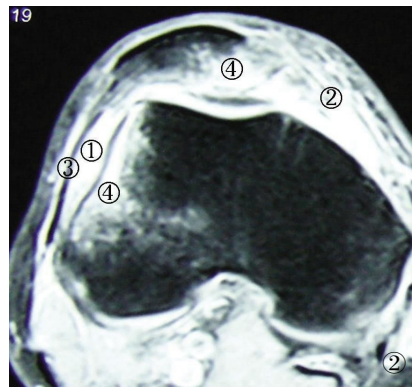


图 2 右髌骨急性脱位后的 MRI 表现:①关节肿胀,是积血所致;②内侧关节囊片状的高信号影,由于内侧关节囊和 MPFL 撕裂形成的血肿;③外侧关节囊和外侧支持带信号连续;④髌骨内侧和股骨外髁外侧高信号影均是骨挫伤(对吻伤)

Fig.2 MRI after acute patellar dislocation: ① Joint swelling; ② Haematoma in the medial part of the knee; ③ Normal lateral capsule and its continuous fibers; ④ Contusion of medial patella and lateral condyle (Kissing sign)

和生物力学研究进一步深入,人们发现膝关节内侧一系列复杂结构中起主要作用的是 MPFL,对 MPFL 的修复或重建成为治疗髌骨脱位的重要手段。由于 MPFL 是一条较薄较细的韧带,缝合修复比较困难,韧带重建能更好地治疗 MPFL 损伤。

目前 MPFL 重建的指征^[7-11]是由于髌骨近端内侧限制结构松弛而继发的髌骨不稳。这种术式仅仅是针对髌骨不稳或脱位,并不能纠正力线,也不能用于治疗髌股疼痛和髌股关节炎。

MPFL 重建目的是恢复髌骨内侧的静力稳定结构,用于治疗髌骨脱位或不稳,但不是所有髌骨脱位或不稳都可以采用此术式治疗。如果髌骨不稳是由多种因素引起的,那将不仅仅需要 MPFL 重建,必要时联合力线重排手术。在决定实施 MPFL 重建之前,需要综合评估患者髌骨脱位的所有病理因素。Schepesis^[12]强调必须考虑以下 6 点:①VMO 是否失效。VMO 是限制髌骨外移的主要动力因素,VMO 的失效也能导致髌骨不稳。如果存在 VMO 失效,可联合实施 VMO 加强术或 VMO 附着点移位术。②MPFL 是否松弛。髌骨脱位大多会造成 MPFL 撕裂,反复脱位将遗留 MPFL 松弛。也有个别特殊患者,如先天关节松弛,髌骨脱位不一定造成 MPFL 撕裂,只有松弛失效的 MPFL 才需要重建。③髌骨外侧支持带是否紧张。紧张的外侧支持带使髌骨倾斜和轨迹改变,引起髌股关节外侧高压,需要和髌骨脱位和不稳相鉴别。④Q 角是否增大。Q 角增大提示骨性力线的异常,达到一定程度就需要纠正骨性力线。⑤髌骨是否倾斜。髌骨倾斜往往是由于外侧支持带紧张造成的,

和髌骨脱位和不稳有区别,不能以重建 MPFL 来治疗。⑥滑车深度情况。滑车发育不良,特别是股骨外髁低平,导致滑车沟深度浅,对髌骨限制力弱,内侧结构承受过度应力,这时仅仅重建 MPFL 容易失效。如果膝关节存在骨性结构的异常,特别是 Q 角大于 20° 和胫骨结节与滑车沟间距 (tibial tubercle-trochlear groove, TT-TG) 大于 20 mm 者,需要联合骨性矫正手术,如截骨矫形或胫骨结节内移等。如果存在外侧支持带紧张,还需行外侧支持带松解术。作者认为,外侧支持带是一个静力结构,在没有紧张的情况下不会造成髌骨轨迹外移,不是所有髌骨脱位均需行外侧支持带松解,只有明确支持带紧张才需要松解以纠正髌骨倾斜。但是是否需要预防性松解还有争议,更长期随访后会不会发生外侧支持带紧张,还需要进一步观察。

4 MPFL 重建技术

4.1 非解剖重建技术 MPFL 的重建分非解剖重建和解剖重建。非解剖重建技术往往采用膝关节周围的软组织作为移植物,最常见的是半腱肌腱和股四头肌腱,也可以使用内侧支持带等^[13]组织。这种技术的优点是移植物非完全游离,只需要固定移植物的一端,而另一端仅需保留移植物本身在肢体上的附着点,操作简单,容易实施,因内固定失效而导致手术失败的发生率低。由于这些移植物的附着点均不完全是 MPFL 的正常附着点,所以重建的 MPFL 和原始的 MPFL 在解剖和生物力学上有一定的差异,其疗效不确切。Masataka 等^[14]将半腱肌腱近端与肌肉分离,保留远端附着点,以内侧副韧带近端附着点作为支点,半腱肌腱绕过支点止于髌骨。Ostermeier 等^[15]将半腱肌腱附着点游离,保留肌腱与肌肉的连接。半腱肌腱绕过同样的支点止于髌骨。Steensen 等^[16]从髌骨上极的中心向上切取股四头肌腱浅层即股直肌腱的中 1/3,保留肌腱在髌骨上极的附着点,向内侧翻折约 90° 到达股骨内上髁缝合固定。这样的 MPFL 附着点在髌骨上极,其对髌骨轨迹的影响还不得而知,它与股四头肌协同作用对髌骨的稳定作用也需要进一步研究。

4.2 解剖重建技术 解剖重建即将韧带重建在 MPFL 原始止点。解剖重建需要游离移植物,而不能利用膝关节周围肌腱的原始附着点。常用的移植物有股薄肌腱^[17]和半腱肌腱^[18],也有学者采用同种异体肌腱^[19]和人工韧带^[20]或其他移植物。MPFL 股骨端大多使用隧道内挤压螺钉固定^[21],也有用 Endobutton 固定^[22-23]。髌骨端隧道可以由髌骨内侧直接穿通到髌骨外侧,也可以只穿透半个髌骨,还可以呈弯曲

的“L”形^[24]。隧道内移植物的固定物主要是挤压螺钉,也可将移植物在隧道外口返折到髌骨表面缝合,也可以 Endobutton 悬吊固定^[25]。隧道内固定优点是固定牢靠,力学强度高,腱骨界面大,愈合快;缺点是手术技术要求较高,且髌骨有大量骨质缺损,容易出现髌骨骨折的严重并发症,特别是双隧道双束重建。

为了符合“安全、简单、有效”的标准,作者认为必须采用简单的解剖重建技术。由于 MPFL 股骨附着点相对集中,向髌骨逐渐分散,髌骨止点较宽,所以 MPFL 结构上可分为 2 束。双束重建比单束重建更接近 MPFL 的原始状态,能够最大程度恢复正常 MPFL 的生物力学功能。为了减少髌骨骨质缺损,减少骨折的并发症,作者认为可在髌骨端采用锚钉固定技术。采用锚钉技术只需在髌骨上钻 1 个或 2 个小孔,骨量丢失少。另外,在髌骨中植入锚钉也比钻取隧道更加简单, Schöttle 等^[26]也持同样的观点。下面详细介绍作者在临床上采用的锚钉固定双束解剖重建技术。

首先关节镜下观察髌股对合关系和髌骨轨迹,并探查内侧关节囊的完整性及张力,处理合并的骨软骨骨折、软骨损伤和游离骨块等。取移植物(自体或异体肌腱)在中点对折,对折端以 3/0 可吸收线编织 3 cm,使肌腱呈“Y”形(见图 3)。于髌骨内上缘做纵行切口,长 4~5 cm,此切口向外可暴露髌骨,向内可暴露股骨内上髁,方便重建手术。逐层分离暴露 VMO,有时可发现 VMO 损伤,偶尔可在 VMO 下缘发现 MPFL 断裂残端(见图 4)。显露髌骨内侧缘上段,切开骨膜暴露骨面,以髌骨内缘中点和内上角作为双束止点,置入 2 枚带线锚钉,带线分别编织缝合移植物游离两端,将之固定于髌骨骨面(见图 5),缝合骨膜覆盖移植物。股骨止点在内收肌结节远端,股骨内上髁后上方。打入导针后测试 MPFL 等长性,然后钻股骨隧道,拉入移植物。股骨端固定前再次测试等长性,完全测试好后在屈膝 30° 位将髌骨拉到正好处于滑车沟中央时以挤压钉固定(见图 6)。再次全程屈伸膝关节检查髌骨稳定性和 MPFL 的等长性,并在关节镜下观察髌股对合关系和髌骨轨迹。

4.3 MPFL 重建的相关问题 MPFL 起点在股骨内上髁与内收肌结节之间,附着点在髌骨内上缘,重建时两端附着点也需要定在原位。MPFL 的等长性能主要依赖于股骨附着点的位置。在膝关节伸直到屈曲 90° 的范围内,股骨附着点的上缘与髌骨附着点下缘之间的距离变化是最小的。而 Smirk 等^[27]的研究表明,等长性最好的两点是髌骨附着点的上缘和内收肌结节的下缘。在膝关节屈伸过程中,正常 MPFL

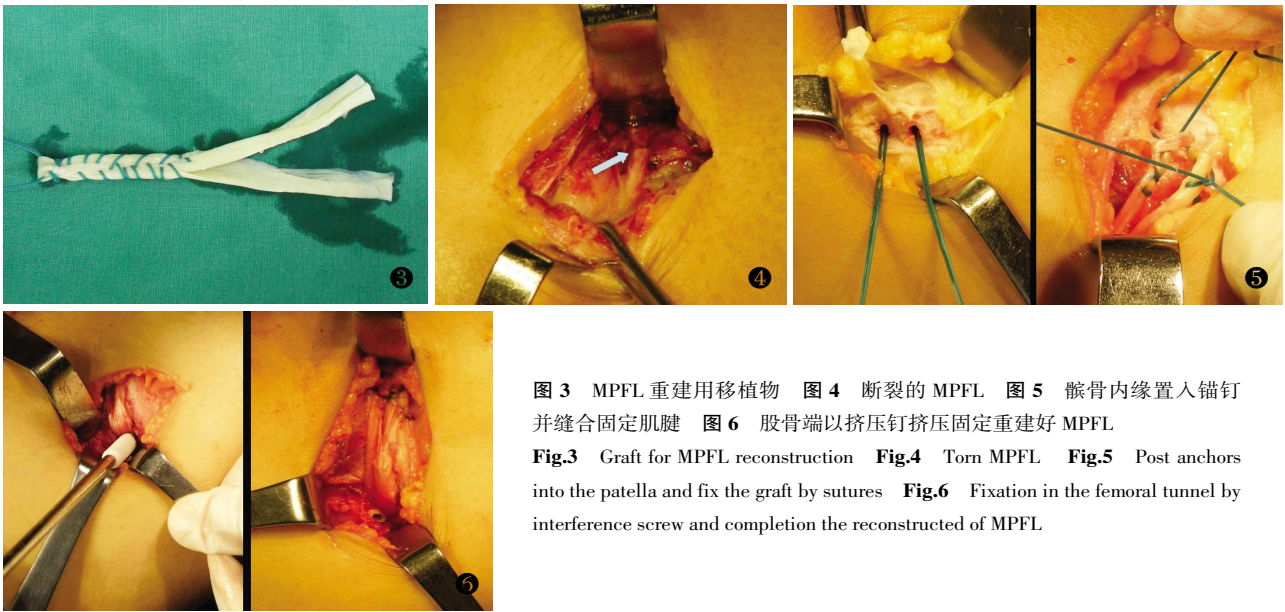


图 3 MPFL 重建用移植物 图 4 断裂的 MPFL 图 5 髌骨内缘置入锚钉并缝合固定肌腱 图 6 股骨端以挤压钉挤压固定重建好 MPFL
Fig.3 Graft for MPFL reconstruction **Fig.4** Torn MPFL **Fig.5** Post anchors into the patella and fix the graft by sutures **Fig.6** Fixation in the femoral tunnel by interference screw and completion the reconstructed of MPFL

的松弛度也有一定的变化，所以理论上 MPFL 重建没有绝对的等长点。如果按照 MPFL 原附着点重建，结果也许就是不等长。如果通过术中调整测试，找到一个较好的等长点，结果也许不是 MPFL 的解剖附着点。Parker 等^[28]认为没有任何一种技术能够恢复膝关节深度屈曲时的正常力学机制，如何达到完美重建，还需要进一步的研究。

关于在哪个角度固定 MPFL 和使用多大的张力，都没有达成一致。MPFL 在膝关节伸直到屈曲 20° 时紧张，这时张力最大。大多数学者重建时在屈膝 20°~30° 时拉紧，而有些医生也会在屈曲更大的角度拉紧。如果在重建时找到了真正的等长点，那么无论无论在哪个角度固定移植物都得到同样的结果。移植物固定时的张力需要多大，也没有统一的定论，力度较小将不能复位稳定髌骨，力量过大会造成髌股内侧压力过高，MPFL 承受过大张力^[29]。Nomura 等^[30]采用一种张力调节器(tension spacer)来帮助调节张力。张力调节器呈长方体，截面正方形，边长 14 mm。将调节器放置到 MPFL 与股骨内髌骨面之间，屈膝 60° 时拉紧肌腱直至髌骨进入到滑车沟中，固定 MPFL 后去除调节器。他们的研究中发现正常膝关节的髌骨向外有一定的活动度，他们将之称为 MPFL 的“初始松弛度”(initial laxity)。所以他们设计了张力调节器来复制出 MPFL 的初始松弛度。

关于髌骨急性脱位后早期重建还是延期 MPFL 重建同样存在争论。研究显示很多患者在初次急性髌骨脱位后经非手术治疗同样能获得较好效果^[31]。对于保守治疗无效的慢性髌骨不稳，Ellera Gomes 等^[32]延期重建了 MPFL，通过 5 年随访发现 MPFL 重建对

于消除恐惧征，缓解髌股关节疼痛和恢复正常髌骨轨迹效果良好。也有证据支持急性脱位后立即修复或者重建，Nomura 等^[33]报道了 MPFL 急性撕脱损伤后以内侧支持带纤维重建的结果，通过 5.9 年的随访，平均 Kujala 评分为 97.6 分，认为在急性期重建，可以预防继发的髌骨脱位或半脱位。

总之，髌股关节的病理生理及力学机制非常复杂，髌股关节疾病的治疗方法也纷繁复杂。MPFL 的重建属于较新的技术，相关的基础研究还相当缺乏，其远期疗效也有待进一步观察。作者认为，深刻理解 MPFL 的概念及意义，严格选择适应证，掌握精确的手术技术是保证疗效的基础。

参考文献

- [1] Amis AA, Firer P, Mountney J, et al. Anatomy and biomechanics of the medial patellofemoral ligament. *Knee*, 2003, 10(3): 215-220.
- [2] Nomura E, Inoue M, Osada N. Anatomical analysis of the medial patellofemoral ligament of the knee, especially the femoral attachment. *Knee Surg Sports Traumatol Arthrosc*, 2005, 13(7): 510-515.
- [3] Conlan T, Garth WP Jr, Lemons JE. Evaluation of the medial soft-tissue restraints of the extensor mechanism of the knee. *J Bone Joint Surg Am*, 1993, 75(5): 682-693.
- [4] Desio SM, Burks RT, Bachus KN. Soft tissue restraints to lateral patellar translation in the human knee. *Am J Sports Med*, 1998, 26(1): 59-65.
- [5] Steensen RN, Dopirak RM, McDonald WG 3rd. The anatomy and isometry of the medial patellofemoral ligament: implications for reconstruction. *Am J Sports Med*, 2004, 32(6): 1509-1513.
- [6] Nomura E, Inoue M, Osada N. Augmented repair of avulsion-tear type medial patellofemoral ligament injury in acute patellar dislocation. *Knee Surg Sports Traumatol Arthrosc*, 2005, 13(5): 346-351.
- [7] Sillanpää P, Mattila VM, Visuri T, et al. Ligament reconstruction versus distal realignment for patellar dislocation. *Clin Orthop Relat*

- Res, 2008, 466(6): 1475-1484.
- [8] Bicos J, Fulkerson JP, Amis A. Current concepts review: the medial patellofemoral ligament. *Am J Sports Med*, 2007, 35(3): 484-492.
- [9] Erasmus PJ. The medial patellofemoral ligament: function, injury, and treatment. *Orthopade*, 2008, 37(9): 858-863.
- [10] Christiansen SE, Jakobsen BW, Lund B, et al. Isolated repair of the medial patellofemoral ligament in primary dislocation of the patella: a prospective randomized study. *Arthroscopy*, 2008, 24(8): 881-887.
- [11] Lind M, Jakobsen BW, Lund B, et al. Reconstruction of the medial patellofemoral ligament for treatment of patellar instability. *Acta Orthop*, 2008, 79(3): 354-360.
- [12] Schepsis A. Patellofemoral instability. An algorithmic approach. Instructional course lecture paper presented at: AOSSM 2005 Annual Meeting, Keystone, Colo, 2005. 14-17.
- [13] Cossey AJ, Paterson R. A new technique for reconstructing the medial patellofemoral ligament. *Knee*, 2005, 12(2): 93-98.
- [14] Masataka D, Mitsuo O, Yoshio S, et al. A long-term follow-up study after medial patellofemoral ligament reconstruction using the transferred semitendinosus tendon for patellar dislocation. *Knee Surg Sports Traumatol Arthrosc*, 2005, 13(7): 522-528.
- [15] Ostermeier S, Holst M, Bohnsack M, et al. In vitro measurement of patellar kinematics following reconstruction of the medial patellofemoral ligament. *Knee Surg Sports Traumatol Arthrosc*, 2007, 15(3): 276-285.
- [16] Steensen RN, Dopirak RM, Maurus PB. A simple technique for reconstruction of the medial patellofemoral ligament using a quadriceps tendon graft. *Arthroscopy*, 2005, 21(3): 365-370.
- [17] Schöttle P, Schmeling A, Romero J, et al. Anatomical reconstruction of the medial patellofemoral ligament using a free gracilis autograft. *Arch Orthop Trauma Surg*, 2009, 129(3): 305-309.
- [18] Gomes JL. Medial patellofemoral ligament reconstruction with half width (hemi tendon) semitendinosus graft. *Orthopedics*, 2008, 31(4): 322-326.
- [19] Anbari A, Cole BJ. Medial patellofemoral ligament reconstruction: a novel approach. *J Knee Surg*, 2008, 21(3): 241-245.
- [20] Nomura E, Horiuchi Y, Kihara M. A mid-term follow-up of medial patellofemoral ligament reconstruction using an artificial ligament for recurrent patellar dislocation. *Knee*, 2000, 7(4): 211-215.
- [21] Mountney J, Senavongse W, Amis AA, et al. Tensile strength of the medial patellofemoral ligament before and after repair or reconstruction. *J Bone Joint Surg Br*, 2005, 87-B(1): 36-40.
- [22] Mikashima Y, Kimura M, Kobayashi Y, et al. Clinical results of isolated reconstruction of the medial patellofemoral ligament for recurrent dislocation and subluxation of the patella. *Acta Orthop Belg*, 2006, 72(1): 65-71.
- [23] Lim AK, Chang HC, Hui JH. Recurrent patellar dislocation: reappraising our approach to surgery. *Ann Acad Med Singapore*, 2008, 37(4): 320-323.
- [24] Nomura E, Inoue M. Surgical technique and rationale for medial patellofemoral ligament reconstruction for recurrent patellar dislocation. *Arthroscopy*, 2003, 19(5): E47.
- [25] MDEthan JS, MDRobert TB. Medial patellofemoral ligament reconstruction using a hamstring graft. *Operative Techniques in Sports Medicine*, 2001, 9(3): 169-175.
- [26] Schöttle PB, Weiler A, Romero J. Reconstruction of the patellofemoral ligament in patellofemoral instability. *Arthroscopie*, 2005, 18: 293-300.
- [27] Smirk C, Morris H. The anatomy and reconstruction of the medial patellofemoral ligament. *Knee*, 2003, 10(3): 221-227.
- [28] Parker DA, Alexander JW, Conditt MA, et al. Comparison of isometric and anatomic reconstruction of the medial patellofemoral ligament: a cadaveric study. *Orthopedics*, 2008, 31(4): 339-343.
- [29] Melegari TM, Parks BG, Matthews LS. Patellofemoral contact area and pressure after medial patellofemoral ligament reconstruction. *Am J Sports Med*, 2008, 36(4): 747-752.
- [30] Nomura E, Inoue M. Hybrid medial patellofemoral ligament reconstruction using the semitendinosus tendon for recurrent patellar dislocation: minimum 3 years' follow-up. *Arthroscopy*, 2006, 22(7): 787-793.
- [31] Beasley LS, Vidal AF. Traumatic patellar dislocation in children and adolescents: treatment update and literature review. *Curr Opin Pediatr*, 2004, 16(1): 29-36.
- [32] Ellera Gomes JL, Stigler Marczyk LR, César de César P, et al. Medial patellofemoral ligament reconstruction with semitendinosus autograft for chronic patellar instability: a follow-up study. *Arthroscopy*, 2004, 20(2): 147-151.
- [33] Nomura E, Inoue M, Osada N. Augmented repair of avulsion-tear type medial patellofemoral ligament injury in acute patellar dislocation. *Knee Surg Sports Traumatol Arthrosc*, 2005, 13(5): 346-351.

(收稿日期: 2009-10-19 本编辑: 连智华)

· 读者 · 作者 · 编者 ·

《中国骨伤》杂志正式启用稿件远程处理系统通知

《中国骨伤》杂志已于 2010 年 1 月正式启用稿件远程处理系统。通过网站 <http://www.zggszz.com> 可实现不限时在线投稿、审稿、编辑、退修、查询等工作。本刊将不再接受纸质版和电子信箱的投稿。已通过纸质版和电子信箱投稿并已编号的稿件, 请点击本刊网站右上角的“旧版登录”进行查询。欢迎广大的作者、读者和编者登录本刊网站, 进入本系统进行网上投稿、审稿和稿件查询等工作。咨询电话: 010-84020925。

《中国骨伤》杂志社