

纸夹板外固定治疗 Barton 骨折

赵兴玮, 王红杰, 张立强

(丰盛中医骨伤专科医院, 北京 100034)

【摘要】 目的: 研究纸夹板体系固定对于 Barton 骨折不稳定性的控制。方法: 自 1998 年至 2007 年, 采用手法整复、纸夹板外固定治疗 Barton 骨折 30 例, 男 20 例, 女 10 例; 年龄 20~68 岁, 平均 45.3 岁; 病程 1~15 h, 平均 4.2 h; 均有外伤史。X 线片示桡骨远端掌侧缘骨折, 骨折块向近、掌侧移位, 腕骨随之向掌侧半脱位。采用 Anderson 评价法评定疗效。结果: 所有患者获随访, 时间 0.5~2 年, 平均 12.3 个月。临床愈合时 X 线片示对位对线好 26 例, 4 例掌侧骨折块略向掌侧移位 1~2.5 mm。最终功能: 24 例腕、前臂活动范围及功能完全恢复正常, 6 例腕、前臂活动范围稍受限但均无碍日常功能。按 Anderson 成人前臂骨折治疗效果评价分级标准评定, 优 24 例, 良 6 例。结论: 采用本固定方法固定牢固, 可促进血肿吸收, 可在原固定基础上随时加固固定, 且不会出现组织压疮及坏死, 安全有效。

【关键词】 桡骨骨折; 外固定器; 夹板; 骨折愈合

Treatment of Barton fractures with external fixation with paper splints ZHAO Xing-wei, WANG Hong-jie, ZHANG Li-qiang. *The Fengsheng Orthopaedics and Trauma Hospital, Beijing 100034, China*

ABSTRACT Objective: To study the control of instability of paper splints for the treatment of Barton fractures. **Methods:** From 1998 to 2007, 30 patients with Barton fractures were treated with manual reduction and external fixation with paper splints. Among the patients, 20 patients were male and 10 patients were female, ranging in age from 20 to 68 years, averaged 45.3 years. The course of the disease ranged from 1 to 15 hours, with a mean of 4.2 h. All the patients had a history of trauma. The X-rays showed palm-side distal radius fractures, fractured fragments displacing toward proximal palm and the radius bone subdislocating toward the palm. Anderson assessment method was adopted. **Results:** All the patients were followed up ranging from 0.5 to 2 years (12.3 months on average). When clinical healing, the X-ray showed good position in 26 cases, and the fractured fragments on the palm side displaced 1 to 2.5 mm toward palm in 4 cases. Final results: the motion range and function of wrist and forearm recovered completely in 24 patients; the motion range and function of wrist and forearm were limited slightly without hindering daily life in 6 patients. According to Anderson assessment method, 24 patients got an excellent result and 6 good. **Conclusion:** This fixation method possessed such advantages as improving hematoma absorption, reinforcing fixation on the basis of original fixation at any time without pressure sore and necrosis, safe and effective.

Key words Radius fractures; External fixators; Splints; Fracture healing

Zhongguo Gushang/China J Orthop & Trauma, 2009, 22(12): 930-932 www.zggszz.com

Barton 骨折为临床少见的关节内骨折, 属不稳定性骨折, 要求解剖复位并能通过坚固的固定维持至临床愈合, 对于保守疗法外固定的稳定性要求较高。自 1998 年至 2007 年, 采用手法整复及纸夹板结合厚棉压垫、厚棉衬垫治疗 Barton 骨折 30 例, 疗效满意, 现总结报告如下。

1 临床资料

本组 30 例, 男 20 例, 女 10 例; 年龄 20~68 岁, 平均 45.3 岁; 病程 1~15 h, 平均 4.2 h; 均有外伤史。X 线片示桡骨远端掌侧缘骨折, 骨折块向近、掌侧移位, 腕骨随之向掌侧半脱位。

2 治疗方法

2.1 固定材料制备 纸夹板 2 块 (见图 1-2), 用干净布蘸水在 1 张厚 0.1 cm 的 10 号硬草纸板的一面涂擦, 以一面湿

而另一面干为度。剪出并叠成 4 层叠加的长方形夹板 2 块, 均为前臂中下 1/3 的宽度, 长度分别为自前臂中上 1/3 至第 1 掌骨中点水平 (掌侧板) 及自前臂中上 1/3 至掌侧腕横纹水平 (背侧板)。备 4 cm×4 cm 棉压垫 2 块, 压紧后约厚 1 cm; 备 6 cm×8 cm 棉垫 1 块, 压紧后约厚 3 cm; 备 2 块压紧后厚约 0.5 cm 的夹板衬棉, 4 列绷带若干。

2.2 固定 骨折复位后, 术者将 2 块厚棉压垫分别置于骨折远折端掌侧及近折端背侧, 将 6 cm×8 cm 棉垫置于掌根至第 1 掌骨中点水平之掌侧区域。以绷带缠绕使不移动, 放衬棉垫, 以绷带均匀缠绕后, 放置 2 块纸夹板。放置区域: 自前臂中上 1/3 至第 1 掌骨中点水平 (掌侧板) 及自前臂中上 1/3 至掌侧腕横纹水平 (背侧板)。以绷带均匀蛇形缠绕加压包扎 5~6 层, 固定完毕后使患腕尽量旋后位悬吊于胸前 (见图 3-5)。

2.3 加固固定及拆除固定时间 固定后 2 周内每隔 3~4 d




图 1 纸夹板正面观,左侧为背侧板,右侧为掌侧板 图 2 纸夹板横截面

Fig.1 The front view of the paper splint,its left side is back plate,right side is palm plate Fig.2 The cross section of the paper splint

加固固定 1 次,加固时先打开外面 3~4 层绷带,再以绷带加压包扎 3~4 层。2 周后每隔 1 周加固 1 次,定期复查 X 线片,4~6 周确认骨折临床愈合后拆除固定,进行功能练习。

3 治疗结果

3.1 评价标准 按刘云鹏等^[1]所述 Anderson 成人前臂骨折治疗效果评价分级标准评定:优,愈合,肘或腕关节的伸/屈活

动范围丢失<10%以及前臂旋转丢失<25%;良,愈合,肘或腕关节的伸屈活动范围丢失<20%以及前臂旋转丢失<50%;不满意,愈合,肘或腕关节的伸/屈活动范围丢失>30%以及前臂旋转丢失>50%;失败,畸形愈合,不愈合,或难以处理的慢性骨髓炎。

3.2 治疗结果 本组 30 例,整复后 X 线片示解剖复位 8 例,近解剖复位 22 例。临床愈合时间(即拆除固定时间)27~42 d,平均 34.2 d,无不愈合。临床愈合时 X 线片示对位对线好 26 例,4 例掌侧骨折块略向掌侧移位 1~2.5 mm。随访时间 0.5~2 年,平均 12.3 个月。最终功能情况:24 例腕、前臂活动范围及功能完全恢复正常,6 例腕、前臂活动范围稍受限但均无碍日常功能。最终优 24 例,良 6 例,无不满意及失败。典型病例见图 6-7。

4 讨论

该类骨折对于复位及固定稳定的要求高,汤文杰等^[2]认为应保证复位后桡腕关节面移位小于 2 mm,纸夹板材料独特。我们通过分析本组患者治疗情况后认为:纸夹板可根据肢体外形裁剪,使用灵活。4 层叠加的草纸板部分纤维吸水后变

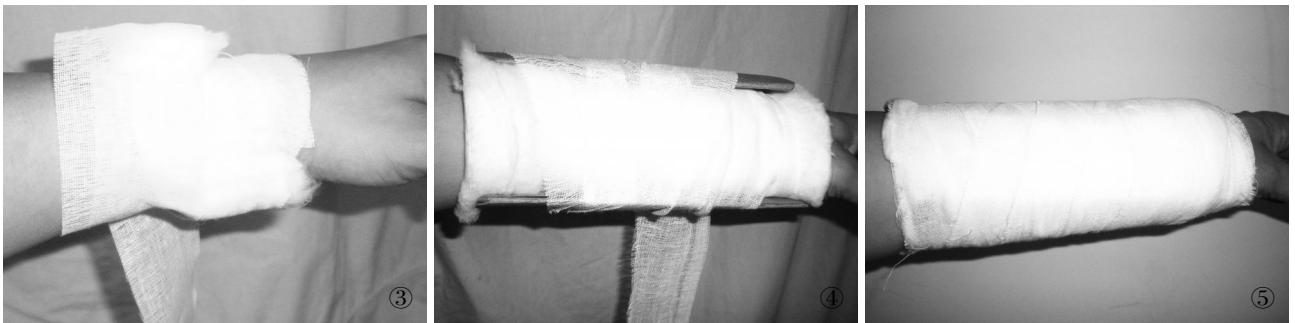

图 3 放置压垫 图 4 放置衬棉及夹板后固定过程中 图 5 固定完毕后

Fig.3 Placement of pad Fig.4 Fixation progress after placing cotton pad and splint Fig.5 Fixation completed

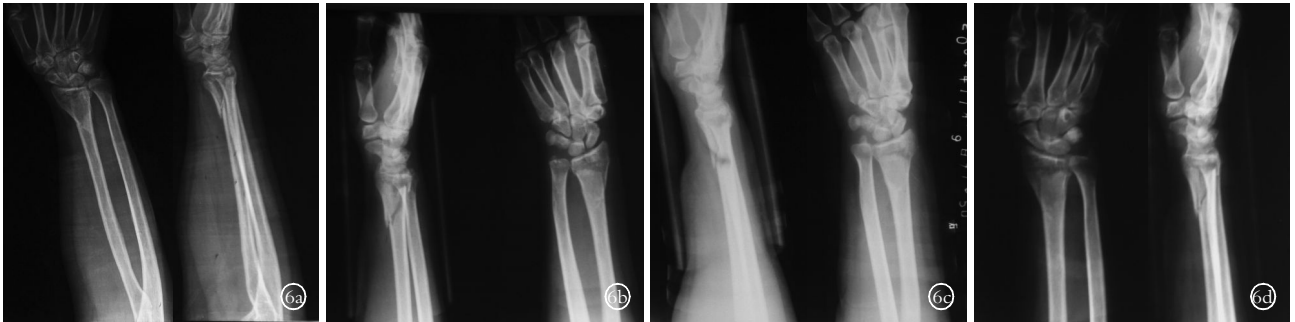

图 6 男,59 岁,摔倒时右手着地致伤 6a.复位前 X 线片可见桡骨远端掌侧缘骨折,骨折片略向掌侧移位,桡骨远端桡腕关节面塌陷 6b.整复后 X 线片示骨折断端对位对线好,骨折片向掌侧移位及桡骨远端桡腕关节面塌陷被纠正,可明显看到放置压垫形成的凹陷 6c.整复后 7 d 复查 X 线片示骨折断端对位对线好 6d.整复后 14 d 复查 X 线片示骨折断端仍稳定,对位对线好 6e.整复后 1 个月复查 X 线片示骨折断端仍稳定,对位对线好,骨折断端有骨痂生长

Fig.6 Male,59 years old,his right hand was injured when falling down 6a.X-ray before treatment showed palm-side distal radius fractures,fracture fragments were slight displaced toward palm.Radiocarpal joint depressed 6b.X-ray (1 b) taken after reduction showed that the position was good,the displaced fracture fragments and the depressed radiocarpal joint had been corrected.The hollow formed by the placement of pad was evident 6c.X-rays at 7 days after reduction showed that the position was good 6d.X-rays at 14 days affer reduction showed that the fracture site was still stable,and the position was good 6e.X-rays at 1 month after reduction showed that the fracture site was still stable,the position was good,and there was callus formation on the fracture site

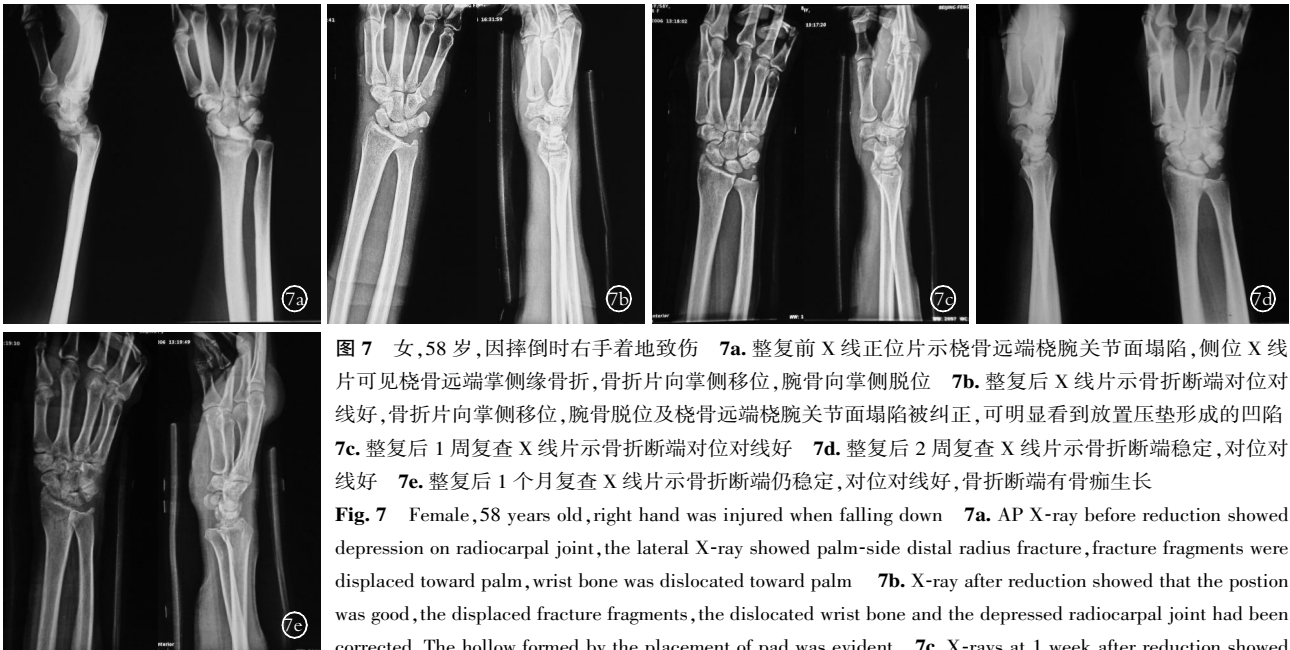

图 7 女,58 岁,因摔倒时右手着地致伤 7a. 整复前 X 线正位片示桡骨远端腕关节面塌陷,侧位 X 线片可见桡骨远端掌侧缘骨折,骨折片向掌侧移位,腕骨向掌侧脱位 7b. 整复后 X 线片示骨折断端对位对线好,骨折片向掌侧移位,腕骨脱位及桡骨远端腕关节面塌陷被纠正,可明显看到放置压垫形成的凹陷 7c. 整复后 1 周复查 X 线片示骨折断端对位对线好 7d. 整复后 2 周复查 X 线片示骨折断端稳定,对位对线好 7e. 整复后 1 个月复查 X 线片示骨折断端仍稳定,对位对线好,骨折断端有骨痂生长

Fig. 7 Female, 58 years old, right hand was injured when falling down 7a. AP X-ray before reduction showed depression on radiocarpal joint, the lateral X-ray showed palm-side distal radius fracture, fracture fragments were displaced toward palm, wrist bone was dislocated toward palm 7b. X-ray after reduction showed that the position was good, the displaced fracture fragments, the dislocated wrist bone and the depressed radiocarpal joint had been corrected. The hollow formed by the placement of pad was evident 7c. X-rays at 1 week after reduction showed

that the position was good 7d. X-rays at 2 weeks after reduction showed that the fracture site was still stable, the position was good 7e. X-rays at 1 month after reduction showed that the fracture site was still stable, the position was good, and there was callus formation on the fracture site

得既有硬度,又有韧性,与棉压垫、衬棉、绷带配合形成牢固的弹性固定体系。其优点: ①由于纸夹板较宽,断端所受压强不大,不易出现压疮及坏死。②水肿期内,每隔 3~4 d 去掉几层绷带,再以绷带加压包扎,厚衬棉及厚压垫随着加压包扎而始终顺应随着血肿吸收而变化的肢体外形,加压力量可通过弹性固定材料渗透至肿胀及断端处,起到加固固定、促进血肿吸收的作用。③肌肉收缩时肢体周径变粗,夹板发生弹性变形,肌肉松弛时夹板依靠其本身的弹性恢复肌肉收缩前的状态,将肌肉收缩时储存的能量释放出来,可纠正残余移位。④由于在同等的固定力量下,压垫作用于骨折断端的效应力随

着压垫厚度的增加而增大,我们使用加厚的棉压垫,使断端所受效应力更大,故断端稳定。厚棉垫置于掌根至第 5 掌骨中点水平之掌侧区域并使患腕旋后是为了使患腕保持背伸,如此患腕连同掌侧骨折块再无向掌侧移位趋势。

参考文献

[1] 刘云鹏, 刘沂. 骨与关节损伤和疾病的诊断分类及功能评定标准. 北京: 清华大学出版社, 2002. 207.
 [2] 汤文杰, 王满宜, 贡小英, 等. 保守治疗 Barton 骨折的临床探讨. 中国骨伤, 2008, 21(5): 383-385.

(收稿日期: 2009-05-18 本文编辑: 连智华)

· 读者 · 作者 · 编者 ·

本刊关于一稿两投和一稿两用等现象的处理声明

文稿的一稿两投、一稿两用、抄袭、假署名、弄虚作假等现象属于科技领域的不正之风,我刊历来对此加以谴责和制止。为防止类似现象的发生,我刊一直严把投稿时的审核关,要求每篇文章必须经作者单位主管学术的机构审核,附单位推荐信(并注明资料属实、无一稿两投等事项)。希望引起广大作者的重视。为维护我刊的声誉和广大读者的利益,凡核实属于一稿两投和一稿两用等现象者,我刊将择期在杂志上提出批评,刊出其作者姓名和单位,并对该文的第一作者所撰写的一切文稿 2 年内拒绝在本刊发表,同时通知相关杂志。欢迎广大读者监督。

《中国骨伤》杂志社