

· 经验交流 ·

旋入式自锁髓内钉在胫骨干骨折中应用的临床观察

薛阳静, 陆兴, 梁盾

(阳泉市第一人民医院骨科, 山西 阳泉 045000)

关键词 胫骨; 骨折; 骨折固定术, 髓内; 外科手术

Clinical observation of rotary self-locking intramedullary nailing in treating fracture of shaft of tibia XUE Yang-jing, LU Xing, LIANG Dun. Department of Orthopaedics, the First People's Hospital of Yangquan City, Yangquan 045000, Shanxi, China

Key words Tibia; Fractures; Fracture fixation, intramedullary; Surgical procedures, operative

Zhongguo Gushang/China J Orthop & Trauma, 2009, 22(7): 521-522 www.zggszz.com

胫骨干骨折是临床上一种常见的损伤, 由于骨折产生的应力改变, 使许多内固定效果不理想, 加之局部软组织及血运易受损, 常给临床治疗带来困难。我院自 2006 年 5 月至 2008 年 5 月应用该钉治疗胫骨干骨折 30 例, 经随访骨折全部临床愈合, 无一例发生感染、骨不连、金属疲劳断裂、髓内钉下沉、创伤性滑囊炎等, 临床效果满意, 现介绍如下。

1 临床资料

本组 30 例, 男 19 例, 女 11 例; 年龄 17~56 岁, 平均 33 岁。闭合性 24 例, 开放性 6 例。受伤原因: 车祸伤 19 例, 砸伤 6 例, 坠落伤 4 例, 其他伤 1 例。30 例胫骨骨折中横断骨折 12 例, 短斜形骨折 8 例, 粉碎性骨折 6 例, 多段骨折 4 例。受伤至手术时间 2~7 h, 平均 3.5 h。手术后不需加外固定, 术后 2 d 开始功能锻炼, 术后 2 周扶拐下地活动。

2 治疗方法

2.1 旋入式自锁髓内钉

旋入式自锁髓内钉由主钉与自锁软组织条件允许, 尽可能应用钢板固定^[1], 但传统重建钢板固定强度不够, 因此不能行早期负重锻炼, 另外如果伴有胫骨中段骨折时, 用 1 块长钢板同时固定胫骨远端和中段骨折, 骨折中段固定强度不够, 有时需石膏外固定或再在胫骨中段外侧放置 1 块重建钢板, 以增加胫骨中段骨折复位固定后的稳定性^[2], 而若采用三叶草钢板固定, 明显的缺点是钢板价格较贵, 有些患者难以承受^[3]。

在原有的三叶草钢板及 AO 胫骨远端解剖钢板的基础上, 研制而成的胫骨远端解剖钢板, 既可以发挥三叶草钢板与胫骨下端生理弧度匹配, 又可以达到胫骨下端关节解剖重建及骨折的内固定, 有效避免了两种固定的不足, 有以下优点: ①符合胫骨远端 1/3 的解剖生理特点, 钢板无须折弯或仅稍微预弯塑形; ②能有效同时固定内踝骨折块、前外侧骨折块、后唇骨折块; ③钢板远端预弯紧扣前唇, 并有 1.0 mm 定位孔 2 个, 避免钢板固定螺钉进入关节腔; ④与胫骨下段的解剖弧度一致, 在手术中可作为复位的模板, 从而使复位固定更简单易行; ⑤为小腿提供了一个稳定的支架, 从而使胫骨远端不稳

针两部分组合而成。螺钉借助松质骨螺旋旋入髓腔, 通过骨折端进入远端腔, 由于钉两端螺纹的螺距差, 起到有限的加压作用, 其作用原理类似“双头加压螺钉”^[1]。自锁针沿螺纹钉侧槽进入髓腔, 锁针进入的槽的远端沿其斜面向外穿出分叉, 刺入远端髓内的松质骨。由于锁针紧贴髓腔内壁, 起到髓内全段纵向交锁的功能。旋入针属髓内填充式固定, 它利用两端螺纹和髓针锁针远端分叉与近端翼刃嵌入骨内, 起到抗扭转抗短缩功能^[2]。

2.2 手术方法

连续硬膜麻醉下, 上气囊止血带。于髌骨前下缘至胫骨结节上缘作一直切口, 纵向切开髌韧带, 屈膝屈髌, 于胫骨结节上 2 cm 钻孔进入胫骨上段髓腔, 根据髓腔直径大小决定是否扩髓。螺钉经此孔拧入, 透视下复位再拧入全段螺纹钉, 钉尾与骨质入口平行, 侧槽开口向前, 打入自锁针。如需切开复位可作小切口直视下复位, 粉碎性骨折可酌情环扎钢丝固定。

定性 Pilon 骨折固定的稳定性大大增加, 利于术后的骨折愈合以及早期的功能锻炼。

生物力学实验结果表明, 新型胫骨远端解剖钢板内固定能够达到胫骨远端不稳定性 Pilon 骨折的生物固定目的。新型胫骨远端解剖钢板固定的强度、刚度和稳定性基本接近正常标本, 固定骨折端稳定、可靠。与重建钢板、三叶草钢板相比, 在强度和刚度上占有较大的优势, 同时, 新型胫骨远端解剖型钢板在扭转力、胫距关节面的接触特征方面明显优于重建钢板、三叶草钢板。

参考文献

- [1] 刘有玉. 分期手术治疗 III 型 Pilon 骨折 24 例. 中国骨伤, 2007, 20(5): 405.
- [2] 凌义龙, 李志龙, 钱森忠, 等. 重建钢板治疗胫骨 Pilon 骨折. 中医正骨, 2005, 17(1): 13.
- [3] 张贤亮, 倪晓. 45 例 Pilon 骨折治疗分析. 实用骨科杂志, 2008, 2(2): 14.

(收稿日期: 2008-12-30 本文编辑: 王宏)

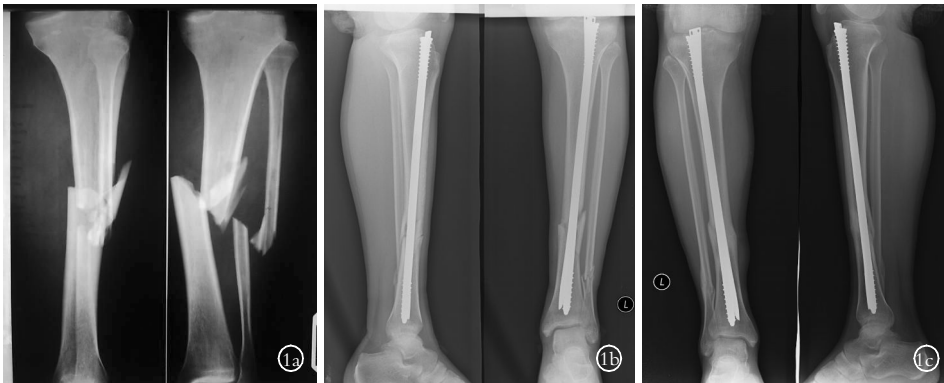


图 1 男性患者,39 岁,左胫腓骨粉碎性骨折 1a. 术前 X 线片示左胫腓骨中段粉碎性骨折 1b. 术后 X 线片示左胫骨手术给予旋入式自锁髓内钉内固定, 术后位置良好 1c. 术后 6 个月复查 X 线片示右胫骨骨折端大量骨痂形成, 骨性愈合

3 结果

本组 30 例均获得随访,时间 6~10 个月,平均 8 个月。半年内骨折愈合率 95%。随访结束时全部愈合,膝关节伸屈功能正常,下蹲行走正常,愈合时间 6~10 个月,平均 8 个月,拔针时间为术后 10~18 个月,未发生针道感染、不愈合、金属内固定物疲劳断裂及再骨折,未发生踝关节继发性病变。按 Johner-Wruhs 功能评定标准^[3-4]:优 28 例,良 1 例,中 1 例。典型病例见图 1。

4 讨论

4.1 胫骨干骨折的生物力学特性 胫腓骨通过上下胫腓韧带及骨间膜将其连结在一起,形成一个完整的力学结构,机体的重量通过这一特殊力学结构传递到足部。而其中 85%以上是通过胫骨负荷来完成,胫骨是小腿主要的负重结构。同时由于胫骨干突向内侧这一特殊的解剖结构,从而形成了胫骨前内侧为张力面,一旦发生骨折由于应力不平衡,极易产生移位导致成角畸形等^[5]。从骨折局部的力学环境来看,它不仅受肌力不平衡的影响,因小腿肌均位于小腿的后外侧,骨折后在胫骨的前内侧存在着张力,同时还受重力的影响,骨折位置越低,越不稳定,内固定使用不当,常导致失败。

4.2 旋入式自锁髓内钉的临床应用 骨折造成的骨断端应力状态改变是影响骨折愈合的最根本的力学因素,只有纠正这种改变,使其恢复到正常骨骼的应力水平,骨折才能在最佳状态下愈合。因此正常骨骼的应力水平才是骨折愈合的最佳力学环境。Teriesne 认为髓内钉固定可使骨折断端均匀的承受轴向压力,避免剪、扭等有害应力,最大限度地克服因偏心固定所产生的应力遮挡效应^[6]。旋入式自锁髓内钉属中央髓内固定系统,通过纵向与髓腔内壁紧密贴合固定控制旋转,并对骨折端进行轴向加压。由于该钉轴向承受力,抗弯曲强度及

抗扭转强度足以对抗肱骨干骨折后各种不利应力的干扰^[7],故对骨折端进行固定后效果确切可靠。血供是影响骨折愈合的决定性因素,髓内钉固定使骨折断端骨外膜最大限度的受到保护,使局部血运免受破坏,为骨折愈合提供了较好的生物学环境^[8]。而且相对保守治疗,使用旋入式自锁髓内钉手术治疗对于关节功能的影响降到了最小程度。相对于交锁髓内钉,它又有手术时间短,术中射线量小的优点。综上所述,我们认为旋入式自锁髓内钉操作简单,疗效确切,在临床上有很好的应用前景。

参考文献

- [1] 王铭,李洪帅,王春,等. 旋入式自锁髓内钉治疗胫骨骨折. 中国骨与关节损伤杂志,2007,22(5):431-432.
- [2] 王秋根. 胫骨干骨折治疗方法的选择. 国外医学:骨科学分册,2004,25(4):197-199.
- [3] Johner R, Wruhs O. Classification of tibia shaft fractures and correlation with results after rigid internal fixation. Clin Orthop Relat Res, 1983, 178: 7-25.
- [4] 刘云鹏, 刘沂. 骨与关节损伤和疾病的诊断分类及功能评定标准. 北京:清华大学出版社,2002. 234-235.
- [5] 高堂成,张春才,王家林,等. 加压交锁髓内钉治疗胫骨骨折 23 例. 中国骨伤,2004,17(6):346-348.
- [6] Borrelli J Jr, Prickett W, Song E, et al. Extraneous blood supply of the tibia and the effects of different plating techniques: a human cadaveric study. J Orthop Trauma, 2002, 16(10): 691-695.
- [7] 宋建华,张汉中,阳闽军,等. 旋入钉与交锁钉治疗胫骨骨折疗效的比较. 中国骨与关节损伤杂志,2005,20(9):602-604.
- [8] 王洪威,张华东,戴振国. 髓内扩张自锁钉治疗胫骨干多段骨折. 中国骨伤,2004,17(1):47.

(收稿日期:2009-03-24 本文编辑:王玉蔓)

作者须知

凡投稿本刊作者,请勿随信夹寄现金(包括审稿费、版面费以及任何费用)以免造成不必要误会,谢谢合作。

《中国骨伤》杂志社