

## · 临床研究 ·

## 月骨周围脱位的影像学分析及临床应用

华群<sup>1</sup>, 胡勇<sup>2</sup>

(1. 宁波市第六医院放射科, 浙江 宁波 315040; 2. 宁波市第六医院骨科)

**【摘要】** 目的: 分析月骨周围脱位的影像学表现, 提高对月骨周围脱位的认识和诊断水平。方法: 回顾性分析 56 例月骨周围脱位患者 X 线片与多层螺旋 CT 薄层扫描及三维重建(3D)和多平面重建(MPR)图像。其中男 55 例, 女 1 例; 年龄 18~47 岁, 平均 32.4 岁。结果: 56 例月骨周围脱位, 均为背侧型, 其中经舟状骨月骨周围脱位 11 例, 不伴腕骨骨折的单纯月骨周围脱位 10 例, 经舟状骨、三角骨、月骨周围脱位 26 例(其中 1 例伴豌豆骨撕脱骨折), 经三角骨、月骨周围脱位 6 例, 经头状骨、月骨周围脱位 3 例。伴尺桡骨远端骨折 24 例, 伴掌腕关节脱位 4 例。X 线片诊断准确 29 例, 误漏诊 27 例。运用 CT 薄层扫描及重建技术诊断全部准确。结论: 熟悉腕关节的正常影像学解剖, 掌握各型月骨周围脱位的影像学特点, 是作出准确诊断和及时治疗的基础。多层螺旋 CT 薄层扫描及重建能够直观清晰地显示骨折脱位的类型, 为临床确定骨折分型、选择合适的治疗方案提供了可靠而直观的依据, 是避免误漏诊的关键。

**【关键词】** 月骨; 骨折; 脱位; 体层摄影术, 螺旋计算机; 放射摄影术

**Imageology analysis of perilunar dislocation and its clinical application** HUA Qun\*, HU Yong. \*Medical Imaging Department, the 6th Hospital of Ningbo, Ningbo 315040, Zhejiang, China

**ABSTRACT Objective:** To analyze imageology manifestation of perilunar dislocation, to improve recognition and diagnose of the perilunar dislocation. **Methods:** Fifty-six patients suffered from perilunar dislocation injuries were selected in our group, fifty-five male and one female, ranging in age from 18 to 47 years, with an average of 32.4 years. Roentgenograph, thin slice multi-spiral CT scanning, three dimensional reconstruction(3D)and multi-planar reconstruction(MPR) were underwent for patients before and after surgery. **Results:** Thin slice multi-spiral CT thinner scanning and reconstruction provided clear images for all subjects, in which 56 patients had dorsal perilunate dislocations, 11 patients had transscaphoid perilunate dislocations, 10 patients had perilunar dislocation without carpus fractures, 26 patients had perilunar dislocation through centrale and pyramidal bone(one combined with avulsion fracture of pisiform bone), 6 patients had trans triangular bone perilunar dislocation, 3 patients had trans capitata bone perilunar dislocation, 24 patients had perilunar dislocation combined with distal fractures of radial and ulnar, 4 patients had perilunar dislocation combined with dislocation of wrist joint. **Conclusion:** To be familiar with normal imageology anatomy of wrist joint and to master imageology characteristic of all types of perilunar dislocation are the basis of final diagnosis and prompt treatment. The thin slice multi-spiral CT scanning, three dimensional reconstruction(3D) and multi-planar reconstruction(MPR) provide clear images to diagnose the details of perilunar dislocation, and to select the therapeutic regimen. So it can be the first eikonic choice for perilunar dislocation.

**Key words** Semilunar bone; Fractures; Dislocations; Tomography, spiral computed; Radiography

Zhongguo Gushang/China J Orthop & Trauma, 2009, 22(6):445-447 www.zggszz.com

月骨周围脱位多发生于青壮年男性, 是腕部最严重的一种损伤, 在临床中较少见, 占有所有腕骨骨折脱位的 10%<sup>[1]</sup>, 其中又以背侧型多见, 掌侧型极少见。由于腕关节结构较复杂, 损伤类型较多, 临床上漏诊、误诊、误治率较高。如诊断或治疗不当, 又极易引起骨缺血坏死、腕不稳及创伤性关节炎等严重并发症, 直接影响腕及手的功能。本文收集 56 例月骨周围脱位, 对其 X 线及 CT 表现进行分析, 并结合文献资料进行讨论, 旨在减少漏误诊, 为临床提供准确及时的诊断意见。

## 1 资料与方法

**1.1 临床资料** 本组 56 例, 男 55 例, 女 1 例; 年龄 18~47 岁, 平均 32.4 岁; 左侧 45 例, 右侧 11 例。14 例伴有正中神经卡压症状。所有病例术前、术后均摄 X 线片, 并行多层螺旋 CT 薄层扫描及 3D 和 MPR 重建。

### 1.2 影像学检查

**1.2.1 X 线检查** 使用 PHILIPS Digital Diagnost TH DR 机, 术前、术后均拍摄腕关节正侧位 X 线片, 部分摄斜位 X 线片。X 线正位应注意腕骨的 3 条弧线(图 1), X 线中立侧位应观察桡骨、月骨、头状骨、第 3 掌骨的中轴线构成的一条纵轴线

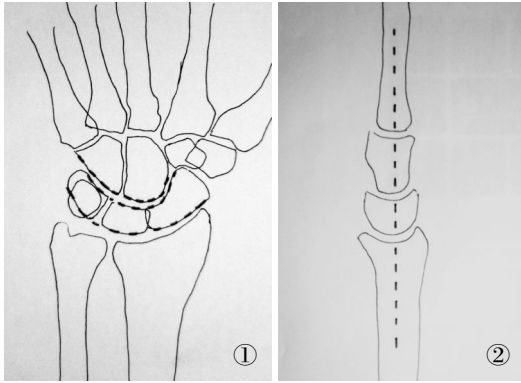


图 1 正常腕关节正位线图,近远排腕骨构成 3 条弧线(虚线) 图 2 正常腕关节侧位线图,桡骨、月骨、头状骨、第 3 掌骨的中轴线构成一条纵轴线(虚线)

Fig.1 Normotopia diagram of normal wrist joint, distal and proximum carpus composed three arc curve (dash line) Fig.2 Lateral view diagram of normal wrist joint,medial axis of radial,lunatum,capitate bone,metacarpal bone composed one longitudinal axis

(图 2)。

1.2.2 螺旋 CT 薄层扫描 使用 PHILIPS Brilliance 6 排螺旋 CT 机,扫描范围一般包括尺桡骨远端至掌骨近端。横断面无间隔扫描,层厚 2 mm,层距 2 mm,重建层厚 0.5~1 mm,重建间隔 0.5~1 mm。

1.2.3 3D 和 MPR 重建 将薄层扫描数据传输至 Extended Brilliance™ Workspace 工作站,利用 3DBONE 软件及 MPR 软件成像,并采用手工切割法提取出完整的腕关节图像。3D 图像按人体解剖坐标轴围绕 X 轴和 Z 轴任意角度旋转观察。MPR 成像是在轴位薄层扫描图像基础上进行冠状位(曲面重建)、矢状位和任意斜位重建。二者有利于从各个角度细致观察腕关节各骨形态、结构及相互位置关系。由于 8 块腕骨并不排列在一个平面上,而是掌侧面凹陷,背侧面隆突,形成纵形的腕骨沟,因此,CT 冠状面重建应尽量运用曲面重建,在其中中心层面要注意腕骨的 3 条弧线,而 CT 矢状位月骨中心层面主要观察腕关节的中轴线。

2 结果

56 例均为背侧型月骨周围脱位,其中经舟状骨、月骨周

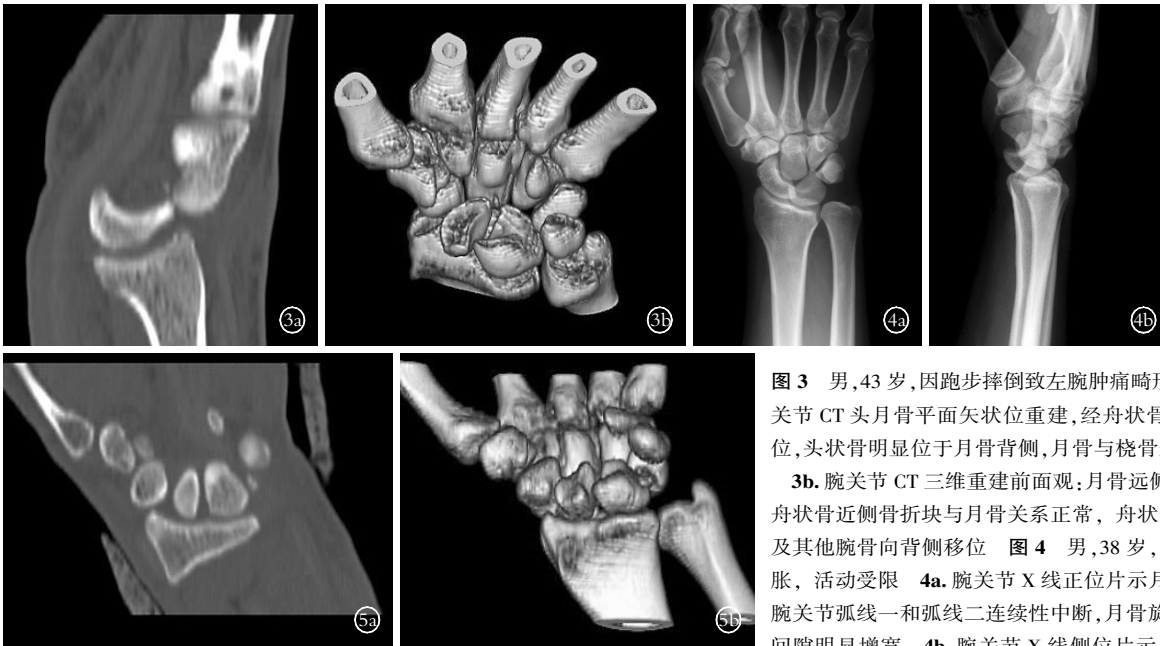

图 3 男,43 岁,因跑步摔倒致左腕肿痛畸形就诊 3a. 腕关节 CT 头月骨平面矢状位重建,经舟状骨、月骨周围脱位,头状骨明显位于月骨背侧,月骨与桡骨远端关系正常

3b. 腕关节 CT 三维重建前面观:月骨远侧关节凹空虚,舟状骨近侧骨折块与月骨关系正常,舟状骨远侧骨折块及其他腕骨向背侧移位

图 4 男,38 岁,车祸致左腕肿胀,活动受限 4a. 腕关节 X 线正位片示月骨周围脱位,腕关节弧线一和弧线二连续性中断,月骨旋转,头月关节间隙明显增宽

4b. 腕关节 X 线侧位片示月骨与桡骨关系正常,其他腕骨向背侧移位,月骨掌倾,桡骨中轴线不能通过月骨中轴线与头状骨和第 3 掌骨连成一条直线

图 5 男,27 岁,高处坠落多发伤,右腕变形肿胀 5a. 腕关节 CT 舟月骨平面冠状位重建示舟状骨、三角骨近侧骨折块、月骨与桡骨关系正常 5b. 腕关节 CT 三维重建前面观示舟状骨、三角骨近侧骨折块、月骨与桡骨关系正常,而舟状骨、三角骨远侧骨折块与其他腕骨一起向背侧移位,月骨远侧关节面空虚

Fig.3 Male, 43 years old, left wrist pain caused by fall down 3a. CT sagittal reconstitution of wrist joint showed transscaphoid perilunate dislocations, capitate bone was at the back of lunatum obviously, the relationship between lunatum and distal radius was normal 3b. Normal anterior view of CT 3D reconstitution of wrist joint, the distal articular fovea of lunatum was vacuum, the relationship between proximal fractured bone of centrale and lunatum was normal, the fractured bone of centrale and others carpus dislocation toward the back Fig.4 Male, 38 years old, left wrist pain and disabled caused by traffic accident 4a. AP X-ray of wrist joint, the case of perilunar dislocation, curve one and curve two of wrist joint were discontinued, lunatum rotated, the gaps between capitate bone and lunatum became widen 4b. lateral view of wrist joint, the relationship between lunatum and radius was normal, others carpus dislocation toward to the back, lunatum was palmar, tilt medial axis of radius cannot pass through medial axis of lunatum, capitate bone and the 3th metacarpus Fig.5 Male, 27 years old, right wrist pain and swelling caused by fall down 5a. Coronal CT reconstitution of wrist joint, showed the relationship between the scaphoid, proximal fractured bone of pyramidal bone, lunatum and radius were normal 5b. Normal anterior view of CT 3D reconstitution of wrist joint, the relationship of scaphoid, proximal fractured bone of pyramidal bone, lunatum and radius were normal. Distal fractured bone of centrale, distal fractured bone of pyramidal bone and others carpus dislocated toward to the back, the distal joint surface of lunatum was vacuum

围脱位 11 例(图 3), 不伴腕骨骨折的单纯月骨周围脱位 10 例(图 4), 经舟状骨、三角骨月骨周围脱位 26 例(图 5), 其中 1 例伴豌豆骨撕脱骨折, 经三角骨月骨周围脱位 6 例, 经头状骨月骨周围脱位 3 例。伴尺桡骨远端骨折 24 例, 伴掌腕关节脱位 4 例。通过手术或随访证实, X 线诊断准确 29 例, 占 51.8% (29/56); 误漏诊 27 例, 占 48.2% (27/56), 其中 6 例外院误诊为月骨脱位, 3 例误诊为舟状骨骨折, 其余为撕脱性骨折和无移位骨折在 X 线片上显示不清。运用 CT 薄层扫描及重建技术全部诊断准确。

本组行手术治疗患者, 根据 3D 及 MPR 图像提供的资料确定手术方案, 取得了良好的手术效果, 而且证实骨折情况与 3D 及 MPR 重建提供的信息基本一致。术后图像均可以清楚显示金属内固定的准确位置及与临近结构的相互关系。

### 3 讨论

**3.1 月骨周围脱位的影像学表现** X 线正位和 CT 冠状面曲面重建中心层面; 应注意腕骨的 3 条弧线, 任何一条弧线中断, 提示该处有异常, 可见头状骨与月骨、桡骨与舟状骨重叠加重, 头月关节间隙丧失, 关节面重叠, 间隙不清, 腕高降低; 月骨因受头状骨的挤压可旋转变成近三角形, 舟月骨间隙增宽, 但桡月关节仍保持正常或基本正常; 月骨周围腕骨及尺桡骨远端、掌骨近端可有骨折。

X 线中立侧位和 CT 矢状位重建: 月骨周围脱位病例头状骨近侧端移向月骨的背侧或掌侧, 月骨远侧关节面空虚, 桡骨中轴线不能通过月骨中轴线与头状骨和第 3 掌骨连成一条直线<sup>[2]</sup>。月骨与桡骨远端关系正常, 但月骨可向掌侧或背侧倾斜。若月骨有背侧或掌侧倾斜, 则提示有桡月关节不稳定。舟状骨常见掌屈加大, 其纵轴与桡骨纵轴近乎垂直。

本病的诊断思路: 对腕骨排列紊乱, 怀疑有月骨周围脱位者, 应首先确认月骨、头状骨与桡骨远端的关系, 桡月关节是否保持正常或基本正常, 当发现头状骨近侧圆形关节面不坐落在月骨远侧关节凹里, 且头状骨纵轴中线位于桡骨纵轴中线的背侧或掌侧, 不论月骨有无掌倾或背倾, 都应诊断为月骨周围脱位。在此基础上再观察月骨与舟状骨、三角骨正常关系有无破坏, 以及有无舟状骨、三角骨和其他腕骨骨折。

**3.2 多层螺旋 CT 3D 和 MPR 重建在腕关节骨折脱位诊疗中的价值** 长期以来腕关节创伤的诊断主要依赖于 X 线片, 而 X 线片仅仅是二维影像, 对于解剖结构复杂又有相互重叠的腕关节骨折脱位, 特别是要发现骨折片小、移位不明显的骨折, 或者当腕关节有外固定石膏时, 要想看清腕骨及腕关节结构还是非常困难的。加之急诊腕关节外伤患者局部肿痛畸形、活动受限、检查时欠合作, 尤其是发生严重骨折脱位后其正常的解剖关系已经发生改变, 从而影响了骨折脱位的正确分型, 甚至误漏诊。本组病例 X 线片误漏诊较多的原因, 主要是月骨周围脱位常伴有其他腕骨骨折, 且骨折块重叠、显示不清, 部分为细小撕脱性骨折及无移位骨折。

普通 CT 显示断面图像, 避免了解剖结构重叠的影响。应用于临床后, 使腕关节创伤的诊断变得简单而准确。CT 横断面图像能排除 X 线片中腕骨的重叠, 所以能全面显示骨折以及骨折的移位程度、方向、骨碎片数量等, 在诊断上有了很大程度的改善。但普通 CT 的二维图像缺乏上下结构的联系及

整体观, 对于部分关节不稳或脱位显示不清。

螺旋 CT 薄层扫描可直接揭示腕关节的解剖结构, 对发现细小撕脱性骨折及无移位骨折较普通 CT 大大提高。特别是 MPR 及 3D 重建, 可任意角度旋转观察, 清晰、直观地显示腕关节各骨形态、排列状况及各个关节对合情况, 为临床正确分型及确定治疗方案提供了可靠依据, 具有极高的临床应用价值。对于缩短手术时间, 降低术中危险性和各种并发症的发生, 也有重要意义<sup>[3-4]</sup>。而且螺旋 CT 扫描速度快, 通常在短时间内能完成病变区域的扫描, 一般精细的腕关节薄层扫描均能在 10 s 以内完成, 其检查不受外固定石膏影响, 也能避免因检查而人为加重腕关节的损伤程度。

**3.3 及时准确诊断的意义及如何避免误漏诊** 陈波等<sup>[5]</sup>认为月骨周围脱位有 5 大特点: ①属于不稳定骨折脱位; ②局部损伤重; ③骨不愈合与骨坏死率高; ④功能影响明显; ⑤误诊、误治率高。作为关节内损伤, 早期的正确复位和合理的固定特别重要。1 周以内的病例复位多无问题, 超过 2 周则闭合复位困难。而陈旧性病例即使手术复位后疗效也较差, 往往易造成患腕功能的永久性损害, 如骨缺血坏死、腕不稳及创伤性关节炎等严重并发症, 直接影响腕及手的功能。陈之青<sup>[6]</sup>认为漏诊原因有合并伤掩盖了腕部症状、未拍腕部侧位 X 线片、对正常腕关节正位 X 线中腕部解剖不熟悉。

如何避免误漏诊: ①首诊医生必须仔细全面体检, 该类患者常同时合并尺桡骨、掌指骨骨折及其他部位的损伤, 会掩盖或减轻腕部症状, 如不认真查体极易造成误漏诊。②前臂、腕、手合并伤后, 前臂处于旋前位, 侧位片往往拍成斜位片, 而侧位片对本病的诊断及分型意义重大。如不能拍摄标准侧位 X 线片, 应多拍几个体位, 可以相互佐证。③诊断医生必须熟悉正常腕关节影像学解剖以及正确的诊断思路。④对怀疑有腕关节骨折、脱位患者, 应常规行螺旋 CT 薄层扫描及 MPR 与 3D 重建。⑤不能单纯依靠 MPR 和 3D 图像, 因为重建图像也会产生伪影及假象, 诊断医生必须仔细阅读每一幅薄层扫描原始图像。

总之, 月骨周围脱位常常伴有其他腕骨的骨折和掌腕关节、尺桡骨远端的损伤, 是腕部较严重的一种损伤, 在临床上漏诊、误诊、误治率较高, 应引起高度重视。我们认为对怀疑有腕关节骨折、脱位患者, 除拍摄腕关节正侧位 X 线片外, 应常规行螺旋 CT 薄层扫描及 MPR 与 3D 重建。

### 参考文献

- [1] Moneim MS. Management of greater arc carpal fractures. *Hand Clin*, 1988, 4(3): 457-467.
- [2] 洪光祥. 经舟状骨月骨周围脱位的诊断与治疗. *实用手外科杂志*, 2007, 21(1): 3-5.
- [3] 潘骏. 螺旋 CT 三维和多平面重建在跟骨关节内骨折中的应用. *中国骨伤*, 2003, 16(3): 173-175.
- [4] 何卫, 向子云, 罗良平, 等. 螺旋 CT 三维重建在腕关节损伤诊疗中的应用. *CT 理论与应用研究*, 2005, 14(1): 42-46.
- [5] 陈波, 于芬, 李悦, 等. 手法配合撬拨整复治疗经舟状骨月骨周围脱位. *中医正骨*, 2006, 18(1): 35.
- [6] 陈之青. 腕月骨脱位及月骨周围脱位的漏诊分析. *中国骨伤*, 2001, 14(6): 371.

(收稿日期: 2009-02-03 本文编辑: 王宏)