

## · 临床研究 ·

# 手法促进膝关节炎软骨修复的核磁共振病例对照研究

杜宁\*, 陆勇, 顾翔, 胡炯

(上海交通大学医学院附属瑞金医院伤骨科 上海市伤骨科研究所, 上海 200025)

**【摘要】** 目的: 采用 MR 观察和评价手法治疗原发性膝关节炎修复软骨的作用。方法: 回顾性研究 2005 年 10 月至 2007 年 3 月, 门诊 45~70 岁骨关节炎患者 50 例, 将以上病例根据年龄、性别、疾病严重程度配对分为手法治疗组和口服药物组, 每组 25 例, 分别采用每周手法治疗 1 次和硫酸氨基葡萄糖胶囊 1 500 mg/d (分 3 次口服), 治疗 1 年, 在治疗前和治疗后 3、6、12 个月进行 MR 检查, 观察治疗前后 Noyes 评分结果、测量软骨最大缺损直径和软骨容积。结果: 两组患者治疗后 Noyes 评分均呈现下降趋势。手法组患者在治疗 3 个月后软骨缺损最大径减小, 治疗 6 个月和 12 个月后软骨缺损最大径与治疗前相比差异有统计学意义; 药物组患者软骨面缺损最大径也呈现减小趋势, 但与治疗前相比差异无统计学意义。手法组治疗 3、6、12 个月时软骨缺损修复好于药物组。手法组患者治疗 6 个月后软骨总容积与治疗前相比差异有统计学意义, 治疗 12 个月后软骨总容积较治疗前增长 58%; 药物组患者软骨总容积呈现增加趋势, 但与治疗前相比差异无统计学意义。手法组治疗 3、6、12 个月时软骨总容积增加高于药物组。结论: 中医手法治疗原发性膝关节炎能够增加软骨容积、修复软骨缺损, 是一种治疗原发性膝关节炎有效方法。

**【关键词】** 骨关节炎, 膝; 肌肉骨骼手法; 核磁共振成像; 硫酸氨基葡萄糖

**Magnetic resonance assessment the effect of manipulation on knee cartilaginous recovery of osteoarthritis** DU Ning, LU Yong, GU Xiang, HU Jiong. Department of Traumatology, Shanghai Ruijin Hospital Affiliated Shanghai Jiaotong University, Shanghai Traumatology and Orthopaedics Research Institute, Shanghai 200025, China

**ABSTRACT Objective:** To observe and assess the effect of manipulation on knee cartilaginous recovery with knee osteoarthritis (OA) by using magnetic resonance (MR). **Methods:** Fifty cases which were suffering from knee OA involved this retrospective study. They were matched-pairs into 2 groups according to their gender, age and severity. Treated with manipulation once a week in one year for manipulation group patients, compared with those orally use with 500 mg glucosamine sulfate (GS) three times per day. Knee cartilage MR were performed before treatment and on 3, 6, 12 months after treatment, the maximum defect diameter and volume of knee cartilage were assessed with Noyes Score. **Result:** Both Noyes Score declined in the two groups. But Noyes Score of the manipulation group significantly decreased 6 months after treatment, the same tendency was observed just 12 months after treatment in another group. The maximum defect diameter of knee cartilage began to diminish at 3 months after treatment in the manipulation group, grew significantly at 6 and 12 months after treatment compared with before treatment. In the GS group, there was no significantly deference in the maximum defect diameter of knee cartilage between after and before treatment. The volume of knee cartilage in manipulation group was greater than the GS group at 3, 6, 12 months after treatment and significantly increased at 6 months after treatment and grew 58 percent 12 months after treatment. The volume of knee cartilage in GS group had no significantly change, though had a tendency to increase. **Conclusion:** Manipulation is effective to treatment of knee osteoarthritis by decreasing the maximum defect diameter and increasing the volume of knee cartilage. Key words Osteoarthritis, knee; Musculoskeletal manipulation; Magnetic resonance imaging; Glucosamine sulfate

Zhongguo Gushang/China J Orthop & Trauma, 2008, 21(11): 824-827 www.zggszz.com

骨关节炎关节软骨损伤及其修复问题, 长期以来一直是困扰骨科基础研究与临床治疗的棘手问题<sup>[1]</sup>。中医手法能够

有效地减轻膝关节 OA 的临床症状, 提高患者的生活和工作能力, 延缓关节软骨的退变, 降低骨内压和关节内压, 改善关节局部和全身的血循环<sup>[2]</sup>。那么手法是否能够使退变的关节软骨修复、提高软骨容积、修复缺损的软骨? 现代科技进步, MR 不仅能够发现软骨病变, 评价软骨修复状况, 也可以通过特殊的敏感序列获得软骨内生生化成分的细节信息, 实现亚临

通讯作者: 杜宁 E-mail: duning@vip.163.com

\*现工作单位: 上海沐阳医院(上海市中山南 2 路 555-5 号, 邮编 200032)

床期诊断。因此 MR 现已成为目前软骨影像学评价的首选,用 MR 客观观察和评价手法治疗膝 OA 的疗效已经成为可能。

**1 资料与方法**

**1.1 病例来源与纳入标准** 研究 2005 年 10 月至 2007 年 3 月间,瑞金医院伤骨科患者。纳入标准:①患者主述符合 OA 临床症状者;②X 线检查符合膝骨性关节炎放射学分类<sup>[3]</sup>,③诊断符合 1986 年美国风湿病学会膝关节 OA 诊断标准<sup>[4]</sup>。

**1.2 一般资料** 共遴选患者 50 例,其中女 39 例,男 11 例。年龄 45~70 岁,平均 57 岁。患者出现关节疼痛时间 0.25~20 年,平均 6.7 年。按照就诊时间先后顺序将患者平均分为手法治疗组和口服药物组。手法组 25 例,男 5 例,女 20 例,平均年龄 56.4 岁,关节疼痛平均时间 6.9 年;口服药物组 25 例,男 6 例,女 19 例,平均年龄 57.8 岁,关节疼痛时间 6.6 年。两组的性别( $\chi^2=2.650, P=0.071$ )、年龄( $t=2.534, P=0.06$ )、病程时间( $t=1.202, P=0.230$ )差异均无统计学意义。

**1.3 治疗方法**

**1.3.1 手法治疗** ①点揉膝关节周围痛点;②推髌骨;③点揉、推拿臀中肌、阔筋膜张肌和髂胫束,放松伸膝装置;④整理内外侧半月板和滑膜;⑤屈伸膝关节;⑥放松膝关节周围软组织<sup>[2]</sup>。以上手法每膝关节每次 15 min,每周 1 次,共治疗 1 年。

**1.3.2 药物治疗** 口服硫酸氨基葡萄糖胶囊(250 mg/粒),商品名维骨力(意大利罗达药厂。患者口服药物,每日 3 次,每次 2 粒,共治疗 1 年。

手法或药物治疗期间禁用其他能影响骨关节炎症状的药物或措施,如消炎镇痛药、激素、理疗等。允许使用治疗骨质疏松的药物。

**1.4 MRI 扫描**

**1.4.1 MRI 设备** GE Signa 1.5T 超导型磁共振成像仪(GE Milwaukee, USA);膝关节表面线圈(Quadronee);图像后处理:EBM 公司 UNIRISC 2.0 PACS 系统终端;SUN 公司 AW4.2 图像工作站。

**1.4.2 MRI 扫描** 按照膝关节扫描规范,仰卧位足先进进行以下序列扫描:①自旋回波(SE)T1 加权序列;②快速自旋回波(FSE)T2 加权序列;③短 T1 翻转恢复(STIR)序列;④三维脂肪抑制扰相梯度回波(3D-FS-SPGR)序列;⑤脂肪抑制质子相(FS-PD);⑥重度 T2 加权梯度回波序列(T2\*W GRE)。

**1.4.3 图像分析** 由 2 名放射科博士研究生依照盲法进行图像分析,取均值为最终值。利用 PACS 终端显示的扫描定位线,选取各序列上膝关节治疗前后软骨缺损的最大直径和治疗前后软骨容积的变化。

**1.5 观察项目与方法**

**1.5.1 软骨缺损评分** 采用 Noyes<sup>[5]</sup>评分,评分标准见表 1。令每一级为 1 分,以治疗后 Noyes 评分降低至少 1 级为改善。

**1.5.2 软骨缺损的最大直径和软骨容积的变化** 由 2 名放射科博士研究生依照盲法进行盲像分析,取均值为最终值。利用 PACS 终端显示的扫描定位线,选取各序列上膝关节治疗前后软骨缺损的最大直径和治疗前后软骨容积的变化。

**1.6 统计学方法** 以 EXCEL 2003 软件进行数据录入,应用 SPSS 13.0 软件进行统计学分析。对于软骨厚度、缺损最大径、软骨体积,治疗前后同组内评价采用 t 检验,组间评价采用  $\chi^2$

**表 1 Noyes 关节软骨缺损评分系统**

**Tab.1 Noyes scoring system of knee cartilage defect**

分级	表现	评分
0	正常	0
I	软骨内异常信号	1
II A	软骨缺损累及少于软骨全层 50%	2
II B	软骨缺损累及全层 50%~90%	3
III A	软骨全层缺损但没有骨质病变	4
III B	软骨全层缺损并有相邻软骨下骨质异常	5

检验,以  $P<0.05$  为差异具有统计学意义。

**2 结果**

**2.1 Noyes 评分情况** 经过治疗,两组患者的 Noyes 评分均有所改善,都呈现下降趋势,手法组患者在治疗 6 个月后 Noyes 评分有显著性下降,药物组在治疗 12 个月后 Noyes 评分也能显著下降。而两组间比较结果显示,在各时间点,两组间疗效差异则无统计学意义(见表 2)。

**表 2 治疗前后两组患者膝关节 Noyes 评分(分)**

**Tab.2 Noyes score of knee joint before and after therapy in two groups(score)**

组别	例数	治疗前	治疗 3 个月	治疗 6 个月	治疗 12 个月
手法组	25	3.80±0.91	3.64±0.86	3.28±0.98*	3.12±0.97*
药物组	25	3.64±0.95	3.56±0.92	3.36±0.99	3.28±1.02*

注: \*与治疗前比较,  $P<0.05$

Note: \*Compared with before therapy,  $P<0.05$

**2.2 软骨缺损最大径的变化** 两组患者治疗前后软骨缺损最大径变化见表 3,手法组患者经治疗后软骨面缺损最大径呈减小趋势,软骨出现修复表现,在治疗 3 个月后软骨缺损最大径减小,治疗 6 个月和 12 个月后软骨面缺损最大径与治疗前差异显著;药物组患者软骨面缺损最大径也呈现减小趋势,但与治疗前相比无显著差异。手法组治疗 3、6、9、12 个月时软骨缺损修复显著优于药物组。典型病例见图 1。

**表 3 两组患者在治疗前后软骨缺损最大径的改变情况 (mm<sup>2</sup>)**

**Tab.3 Changes of max diameter of cartilage defect before and after therapy in two groups (mm<sup>2</sup>)**

组别	例数	治疗前	治疗 3 个月	治疗 6 个月	治疗 12 个月
手法组	25	12.67±5.45	10.89±4.77*	7.23±3.24* <sup>△</sup>	4.79±2.93* <sup>△</sup>
药物组	25	11.75±5.73	11.69±5.31	11.14±4.93	10.83±4.85

注: <sup>△</sup>与治疗前比较,  $P<0.05$ ; \*组间比较,  $P<0.05$

Note: <sup>△</sup>Compared with before therapy,  $P<0.05$ ; \*Compared between two groups,  $P<0.05$

**2.3 软骨总容积变化** 两组患者治疗前后软骨容积变化见表 4,手法组患者经治疗后软骨总容积增加,软骨出现修复表现,治疗 6 个月后软骨总容积与治疗前差异显著,治疗 12 个月后软骨总容积较治疗前增长 58%;药物组患者软骨总容积呈现增加趋势,但与治疗前相比无显著性差异。手法组治疗 3、6、9、12 个月时软骨总容积显著高于药物组。典型病例见图 2。

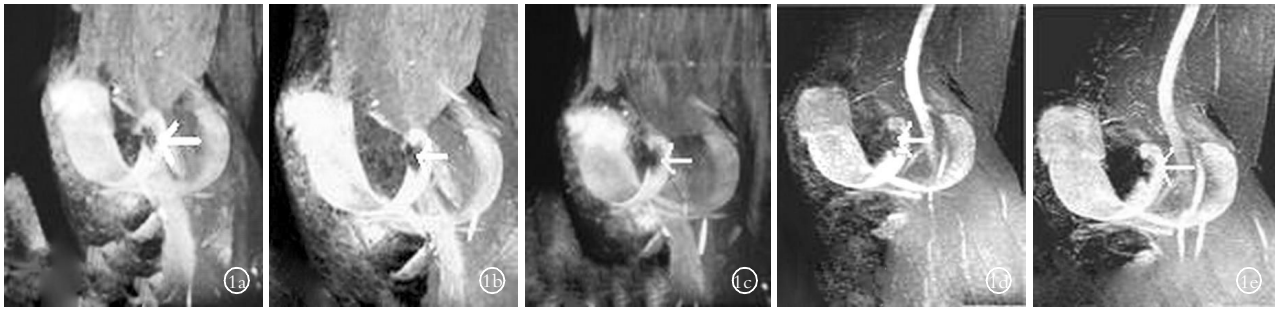


图 1 男, 51 岁, 由于受寒膝关节大块软骨缺损、膝关节痛 4 年 1a~1e. 分别为在治疗的 16 个月不同时期的软骨三维成像片。白色箭头所指的是软骨大块缺损的区域, 经过 16 个月的手法治疗, 缺损区域基本修复

Fig.1 A 51-year-old male patient with large defect of cartilage and knee joint pain for 4 years 1a~1e. Cartilage 3D MR images in difference stage in 16 months therapy, white arrow indicated the area of cartilage defect, after 16 months of manipulation the defect area were repaired

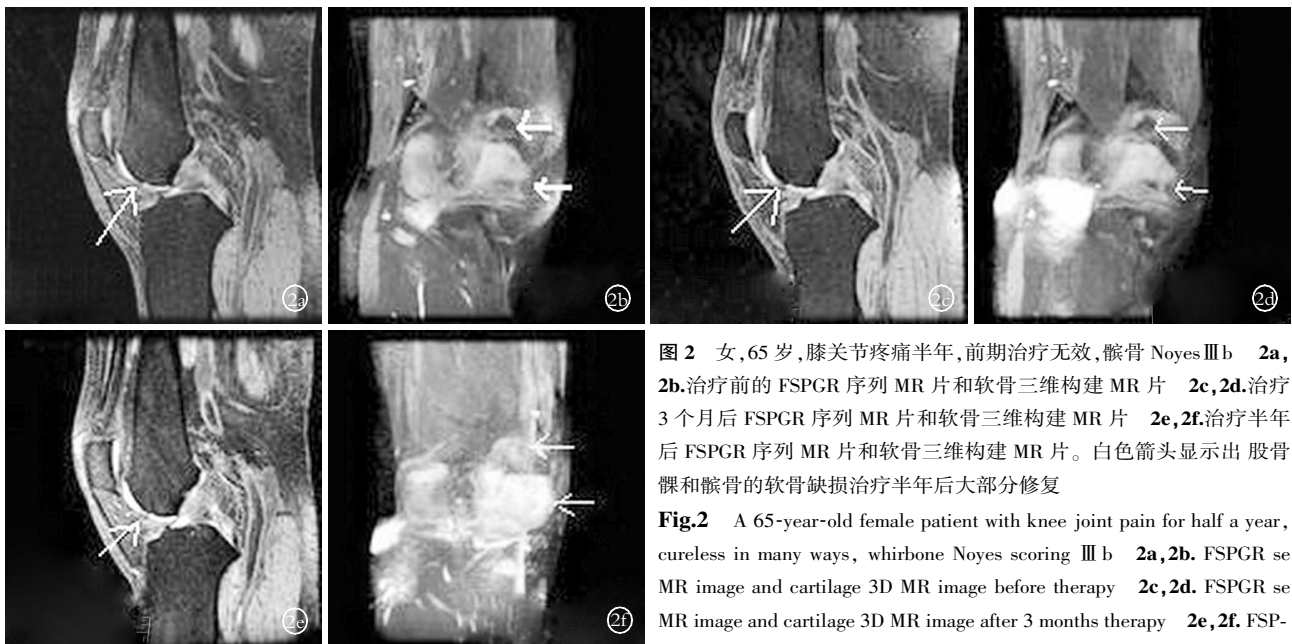

图 2 女, 65 岁, 膝关节疼痛半年, 前期治疗无效, 髌骨 Noyes III b 2a, 2b. 治疗前的 FSPGR 序列 MR 片和软骨三维构建 MR 片 2c, 2d. 治疗 3 个月后 FSPGR 序列 MR 片和软骨三维构建 MR 片 2e, 2f. 治疗半年后 FSPGR 序列 MR 片和软骨三维构建 MR 片。白色箭头显示出 股骨髌骨和髌骨的软骨缺损治疗半年后大部分修复

Fig.2 A 65-year-old female patient with knee joint pain for half a year, cureless in many ways, whirlbone Noyes scoring III b 2a, 2b. FSPGR se MR image and cartilage 3D MR image before therapy 2c, 2d. FSPGR se MR image and cartilage 3D MR image after 3 months therapy 2e, 2f. FSPGR se MR image and cartilage 3D MR image after 6 months therapy. White arrow indicated whirlbone cartilage defect had repaired partially after 6 months therapy

arrow indicated whirlbone cartilage defect had repaired partially after 6 months therapy

表 4 两组患者在治疗前后关节软骨总容积的改变情况 (mm<sup>3</sup>)

Tab.4 Bulk voluminal changes of articular cartilage of two groups before and after therapy (mm<sup>3</sup>)

组别	例数	治疗前	治疗 3 个月	治疗 6 个月	治疗 12 个月
手法组	25	1 046	1 134*	1 314* <sup>△</sup>	1 653* <sup>△</sup>
药物组	25	1 014	1 046	1 114	1 138

注<sup>△</sup>与治疗前比较, P<0.05; \*组间比较, P<0.05

Note: <sup>△</sup>Compared with before therapy, P<0.05; \*Compared between two groups, P<0.05

### 3 讨论

3.1 膝关节 OA 是关节软骨与其周围组织的综合病损 现代医学认为 OA 是生物力学和生物学因素以及遗传因素共同作用下软骨细胞、细胞外基质、软骨下骨三者降解-合成偶联失衡的结果, 软骨基质中主要成分 II 型胶原和蛋白多糖质的改变是导致软骨丧失其正常生物力学特性的直接原因<sup>[6-7]</sup>。长期以来对 OA 的研究和治疗一直集中在关节软骨退变方

面。促软骨修复药物是目前应用最为广泛的 OA 治疗手段, 临床常用的药物包括硫酸软骨素类、透明质酸类和葡糖胺聚糖类等。其基本原理包括: ①促进软骨基质成分生成, 减缓胶原框架崩解; ②抑制局部炎症反应, 减少炎症因子作用; ③分子屏障化学保护作用, 减少软骨细胞凋亡。维骨力是这些药物的代表。本次临床研究观察到了维骨力确实对膝 OA 有一定的治疗作用, 但这种治疗作用起效缓慢, Noyes 评分要到服用维骨力 1 年时才有明显的下降; 对软骨的修复作用也不明显, 治疗 1 年膝关节的软骨缺损没有显著的修复, 软骨容积也没有显著增加, 说明单独针对关节软骨的治疗方法效果并不理想。反观手法治疗组, 治疗 6 个月 Noyes 评分就显著下降, 比维骨力提前 6 个月。手法还能有效增加膝关节的软骨容积, 修复软骨缺损, 治疗 3、6、12 个月各个观察点上均显著优于药物组。这说明通过用手法治疗膝关节周围异常软组织的痛点、关节软骨边缘、伸膝装置的方法是一种有效的治疗膝 OA 的方法。因此, 作者认为膝关节 OA 是一种软骨与其周围组织的综合病损<sup>[2]</sup>。

**3.2 手法对关节软骨的修复作用** 骨关节炎的发生发展首先是基质中胶原纤维网的破坏和蛋白多糖的丢失,进而导致软骨细胞变性和坏死,从软骨的浅层发展到深层,最终出现软骨全层的消失及软骨下骨增生,整个变化过程呈现较为典型的骨关节炎 I~IV 期的特征性改变<sup>[8]</sup>。I、II 期细胞虽有坏死但以变性为主,且有活跃的增生和再生,有活跃的合成和分泌功能,基质破坏轻。软骨细胞的死亡和再生、基质的降解与合成之间轻度不平衡尚可代偿,软骨破坏是可逆的。到了 III、IV 期软骨细胞虽有散在再生,但以广泛的坏死为特征,基质严重破坏以至消失,正常微环境遭到破坏,软骨细胞迅速退变。软骨细胞的死亡和再生、基质的降解与合成之间的平衡被打破,机体失去了代偿能力,软骨破坏不可逆,机体只有靠软骨周围纤维组织和骨组织增生来修补软骨的缺损<sup>[9]</sup>。骨关节炎的病理分期与 MR Noyes 评分有一定可比性,病理的 I、II、III、IV 期相当于 MR Noyes 评分的 I、II、III a、III b。其中病理 I、II 型,相当于 Noyes 评分的 I、II a、II b,病理 III、IV 期相当于 Noyes 评分的 III a、III b。从本次临床研究中可见手法组评分为 III a、III b 的 18 例中有 9 例好转为轻一个等级的病例,而药物组 III a、III b 的 16 例中仅有 5 例好转为轻一个等级的病例;手法组治疗 1 年软骨容积提高达 58%,药物组仅有 12%;手法组软骨缺损最大径在治疗 3 个月后减小,变化有统计学意义。

### 3.3 手法促进软骨修复的机制

**3.3.1 手法能够降低骨内高压** 实验证明,骨内持续高压能够造成软骨细胞的退变,进而发生软骨结构的破坏。造模后经手法治疗 12 周后,动物模型的骨内压明显降低,可以明显延缓软骨细胞退变的进程。在临床试验中我们观察到,患者静息痛减轻和消失、膝关节活动度的增加、髌骨活动度的增加都从侧面证实患者膝关节骨内高压下降。从 MR 也可以看到软骨下骨水肿消退,面积减少,说明手法确实可以降低骨内压,从而有利于软骨修复。

**3.3.2 手法能够促进软骨基质正常代谢** 关节软骨内没有血管和淋巴管,软骨的物质代谢依靠关节内滑液,没有关节的运动,软骨基质空隙的压缩及恢复就不存在,软骨基质水分与滑液水分的来回流动就非常缓慢,软骨对营养物质的摄取和废物的排泄也相应减缓。严重的膝 OA 患者由于膝关节疼痛,不能主动下蹲和立起,膝关节不能完全屈曲和伸直,部分关节软骨始终得不到生理性的挤压和放松,部分关节软骨应力过于集中,长时间受到挤压,软骨的正常代谢受到影响。手法通过对膝关节周围有病损的软组织、关节软骨面和压痛点的点揉按压可改善局部血液循环,促进软骨的新陈代谢和炎性物

质吸收;对髌骨的推移及膝关节的屈伸等手法,可松懈髌股关节之间的粘连,恢复伸膝装置的弹性,减轻髌股关节的压力,挤压软骨内的代谢产物,促进关节液在软骨和关节腔之间的流通,从而有利于软骨修复。

**3.3.3 手法对软骨下骨和其周围软组织的治疗有利于改善软骨修复的微环境** 软骨细胞处于细胞外基质之中,软骨基质之外是滑液、关节滑膜、髌下脂肪垫等构成的关节腔,关节腔之外还有肌肉、肌腱等,它们共同构成软骨细胞生存的关节微环境。手法通过对有病变的关节周围软组织和髌骨、胫骨和股骨软骨边缘和软骨下骨的点揉,促使这些组织新陈代谢,修复这些组织。一方面改变了膝关节的稳定性,另一方面对这些有病变的组织的力学刺激可能使这些病变的组织不再分泌促进软骨分解的细胞因子,转而分泌修复软骨的细胞因子,参与修复的细胞重新转化成软骨细胞,软骨细胞的死亡和再生、基质的降解与合成之间的平衡重新建立,并且合成大于降解。本组病例中,多个直径大于 4 mm 的大面积的软骨缺损都得到有效修复,这些修复的软骨在 MR 图像上同其边上的正常软骨没有区别,而且患者在日常生活和工作中这些修复的软骨也没有再被磨损。

### 参考文献

- [1] Freed L E, Grande DA, Lingbin Z, et al. Joint resurfacing using allograft chondrocytes and synthetic biodegradable polymer scaffolds. *J Biomed Mater Res*, 1994, 28(8): 891-899.
- [2] 王济伟, 史炜镔, 杜宁, 等. 手法治疗实验性膝骨关节炎的血流动力学研究. *中国骨伤*. 1997, 10(6): 13-15.
- [3] Holden DL, James SL, Arson RL, et al. Proximal tibial osteotomy in patients who are fifty years old or less. A long-term follow-up study. *J Bone Joint Surg (Am)*, 1988, 70: 977-982.
- [4] Lequene MG, Mery C. Indexes of severity for osteoarthritis of the hip and knee. Validation - value in comparison with other assessment tests. *Scand J Rhenmatol suppl*, 1987, 65: 85-89.
- [5] Noyes FR, Stabler CL. A system for grading articular cartilage lesions at arthroscopy. *Am J Sports Med*, 1989, 17(4): 505-513.
- [6] Poole AR, Nelson F, Dahlberg L, et al. Proteolysis of the collagen fibril in osteoarthritis. *Biochem Soc Symp*, 2003, (70): 115-123.
- [7] Haq I, Murphy E, Dacre J. Osteoarthritis. *Postgrad Med J*, 2003, 79: 377-383.
- [8] Insall J, Falvo KA, Wise DW. Chondromalacia patellae: A prospective study. *J Bone Joint Surg (Am)*, 1976, 58: 1-8.
- [9] 吴志宏, 邱贵兴. 骨关节髌骨软骨中 II 型胶原的表达和超微结构研究. *中华骨科杂志*, 2005, 25(5): 311-315.

(收稿日期: 2008-07-10 本文编辑: 李为农)