

• 病例报告 •

肘关节巨大滑膜软骨瘤 1 例

潘有为, 裴晓强, 汪新明, 赵文峰, 谢培钧
(武山县中医院, 甘肃 武山 741306)

关键词 软骨瘤病, 滑膜; 肘关节; 骨科手术方法

Treatment of giant synovial chondroma at elbow joint; a report of 1 case PAN You-wei, PEI Xiao-qiang, WANG Xin-ming, ZHAO Wen-feng, XIE Pei-jun. The Wushan TCM Hospital, Wushan 741306, Gansu, China

Key words Chondromatosis, synovial; Elbow joint; Orthopaedics operative methods

Zhongguo Gushang/China J Orthop & Trauma, 2008, 21(6):470 www.zggszz.com

患者,男,33岁,右肘前一肿物,伴关节疼痛、活动受限2年,于2007年2月15日来就诊,以:①右肘滑膜软骨瘤;②右肘骨性关节炎收住。患者既往有右肘骨性关节炎病史,无外伤史。体检:右肘前内侧有一直径约2.5cm大小肿块,质硬,活动度差,压痛阳性,肘关节伸直120°功能受限,余关节及手指活动未见异常。肘关节CT扫描示:右肱骨下段见3cm×1.36cm×2.35cm椭圆形异常影。意见:右肘关节滑膜软骨瘤(见图1a)。肘关节X线片示:肘前有一卵圆形钙化阴影,其密度不均,边缘光整,界线清楚。侧位X线片示:鹰嘴窝处有不规则骨性组织阴影。均提示滑膜软骨瘤(见图1b)。治疗:臂丛神经阻滞麻醉下,采用肘关节前内侧入路,游离暴露正中神经及肱动、静脉,牵开加以保护,顺肌间隙进入至骨性肿物处,切

开关节囊见内有一3cm×1.36cm×2.35cm不规则骨块,质硬,呈灰白色,表面覆以软骨组织,与周围组织无粘连(见图2)。摘除骨性包块,见关节滑膜表面光滑,关节可见中等量微黄色积液,清洗后逐层缝合。术后病检:肿块由3层结构组成,外为纤维帽,其下为软骨帽,再下为骨板。病理诊断:滑膜软骨瘤。结果:术后随访0.5年,肘关节功能改善。X线片示:鹰嘴窝处有骨性增生阴影,余关节影像正常(见图1c)。

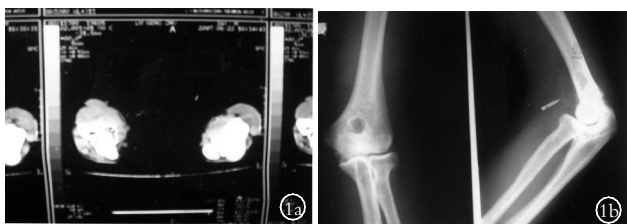

图1 男,33岁,右肘关节滑膜软骨瘤 1a.术前右肘CT片示椭圆形异常影 1b.右肘术前正侧位X线片

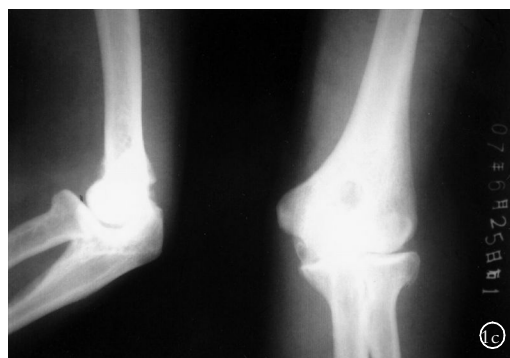

图1c 右肘术后正侧位X线片示肘前异常阴影消失,鹰嘴处有骨性增生阴影

讨论

滑膜软骨瘤特征为周身大关节易受累^[1-3],膝关节为著,而本例见于肘关节,瘤体又如此巨大,更为罕见。临床表现以关节疼痛、异物感多见,受累关节滑膜表现增生形成多数带蒂突起,游离端细胞化生软骨小体,这些小体与滑膜相连,但以后随时脱落形成关节游离体。

参考文献

- 1 梅广文,裘火,刘阳春,等.右肩部多发性腱鞘滑膜软骨瘤病1例.中国骨伤,1998,11(6):47.
- 2 张士军,周玉龙.双侧膝关节滑膜软骨瘤病1例.中国骨伤,2004,17(4):230.
- 3 纪泉,路奎元,郭志斌.髌关节滑膜软骨瘤病误诊1例.中国骨伤,2003,16(7):442.

(收稿日期:2007-11-06 本文编辑:连智华)




图2 摘除的骨性肿物示意图