

• 临床研究 •

髂骨供骨后骨缺损的重建及供区并发症的预防

牛云飞, 张春才, 王家林, 许硕贵, 苏佳灿, 张鹏

(第二军医大学长海医院骨科, 上海 200433)

【摘要】 目的: 探讨通过同种异体髂骨重建自体髂骨供骨后骨缺损预防供区并发症的治疗方法及其效果。方法: 采用同种异体髂骨修补自体髂骨供骨后骨缺损 20例, 男 9例, 女 11例; 年龄 19~56岁, 平均 34岁; 共用 22块髂骨; 同种异体髂骨块为全厚或半厚, 大小 6 cm × 5 cm、5 cm × 4 cm、4 cm × 3 cm 3种规格; 其中 19块采用空心钉固定, 2块采用空心钉结合克氏针固定, 1块单独采用克氏针固定。结果: 20例患者均获随访, 随访时间 8~20个月, 平均 13.5个月。19例切口 I 期愈合, 1例发生皮肤浅表感染, 经换药 II 期愈合。所有患者手术后供骨区髂部外形保持完整, 未发生植骨块移位、植入物松动、断裂、免疫排斥反应等并发症。术后 6个月复查未发现供骨区慢性疼痛、系腰带痛及行走痛。所有患者对髂部外形表示满意。结论: 同种异体髂骨可有效重建自体髂骨供骨后骨缺损, 预防髂骨供区并发症。

【关键词】 同种异体移植; 髂骨; 骨折, 不愈合; 骨折固定术, 内

Reconstruction of massive iliac defect and prevention of donor site complication NIU Yun-fei ZHANG Chun-cai WANG Jia-lin, XU Shuo-gui, SU Jia-can, ZHANG Peng Department of Orthopaedics, Changhai Hospital, the Second Military Medical University, Shanghai 200433 China

ABSTRACT Objective To explore the method and clinical effect of reconstructing massive iliac defect with allogenic iliac grafts after autograft. **Methods** Twenty patients were treated by allograft for massive iliac defect including nine male and eleven female with an average age of 34 (range 19 to 56) years. Twenty-two block of omnithick or semithick allogenic iliac bone were implanted and the sizes of allograft were 6 cm × 5 cm, 5 cm × 4 cm, 4 cm × 3 cm. Nineteen block of allograft were fixed with cannulated nails, 2 were fixed with cannulated nails and Kirschner wire and 1 with Kirschner wire only. **Results** Twenty patients were followed up for an average of 13.5 (range 8 to 20) months. The incision of 19 patients primarily healed. One patient suffered superficial infection and wound healed after a regular dressing change for three weeks. Perfect appearance of pars iliaca not changed perioperatively and all patients were satisfied. No implant displacement, loosening or breakage had happened and immunological rejection didn't appear in all the patients. No patients complained chronic pain, tenderness or walking pain 6 months after operation. **Conclusion** Allogenic iliac bone is an available substitute to reconstructing the integrity of ilium and preventing complication of donor site.

Key words Allograft; Iliac bone; Fractures ununited; Fracture fixation, internal

Zhongguo Gushang/China J Orthop & Trauma 2007, 20(5): 313-315 www.zggszz.com

近年来, 各种异体骨、异种骨、人工骨用作植骨材料的报道不断增加, 但自体骨移植仍然是骨科临床普遍采用的方法, 其中以取髂骨最为常用^[1]。有关髂骨取骨的并发症, 并未引起广泛重视。临床上常可见到患者术后出现不同程度的供骨区慢性疼痛, 局部组织塌陷, 髂部变形等并发症^[2-3]。如何有效预防供骨区并发症并进行髂部的美学重建, 我们做了以下尝试, 2004年 11月 - 2006年 1月, 运用同种异体髂骨修补自体大块髂骨供骨后骨缺损 20例, 疗效满意, 报告如下。

1 资料与方法

1.1 一般资料 本组 20例, 男 9例, 女 11例; 年龄 19~56岁, 平均 34岁。所有患者取髂骨原因均为上肢或下肢骨不连合并较严重的骨缺损, 其中上肢骨不连 6例, 下肢骨不连

14例。术中所取髂骨块均为髂前上棘向后 2 cm 处含髂嵴之大骨块, 取骨后立即采用北京解放军骨科研究所生产的同等规格冻干同种异体髂骨块进行髂骨重建。同种异体髂骨块(长×宽)为: 全厚 6 cm × 5 cm 5块, 5 cm × 4 cm 9块, 4 cm × 3 cm 3块; 半厚 6 cm × 5 cm 2块, 5 cm × 4 cm 2块, 4 cm × 3 cm 1块, 其中 19块采用空心钉固定, 2块采用空心钉结合克氏针固定, 1块单独采用克氏针固定。

1.2 手术方法 术前摄骨盆 X 线片及双侧肢体对等位正侧位 X 线片, 通过对比确定患肢短缩长度及缺损骨量, 选择供区并判断需取髂骨块大小。手术采用全麻或腰硬联合麻醉, 患者取平卧位, 术侧臀部垫高, 或取侧卧位, 采用髂嵴内侧缘弧形切口。关键步骤: ①软组织的剥离: 应严格从骨膜下分离, 避免破坏骨膜及腹后壁软组织, 减少出血, 预防腹腔内容物疝形成; ②截骨区的选择: 从髂前上棘向后 2 cm 处截骨, 如

大靠前,可能截骨、植骨过程中导致髂前上棘劈裂骨折(图 1a); ③骨块的测量:截骨前需核对同种异体骨块的大小,并在截骨区做好标记,截骨块可稍小于同种异体骨块约 2~3 mm(图 1b、1c); ④髂骨重建及固定:异体骨块植入前常规在庆大霉素生理盐水中浸泡 20 min,截骨断端禁用骨蜡止血,骨块植入过程中避免使用暴力,以防髂前上棘劈裂骨折,骨块嵌合后,根据稳定度采用 1~2枚空心加压螺钉固定(图 1d),可结合使用克氏针。本组中 1例术前伴有髂前上棘撕脱骨折,取髂骨后以空心钉和 1枚记忆合金弓齿钉固定,1例术前未准备空心钉,单纯使用克氏针固定,术后骨块均稳定可靠; ⑤良好的软组织重建:切口关闭前在髂嵴及植骨块上间隔 1 cm 横向钻孔,将腹前外侧肌的止点固定,解剖位重建于髂嵴上; ⑥充分冲洗及引流:关闭切口前双氧水及庆大生理盐水反复

冲洗,髂翼内侧或外侧置 1根负压引流管。

1.3 术后处理 术后通畅引流 24~36 h,切口隔日换药,观察愈合情况。预防性使用抗生素 7~10 d

2 结果

20例患者均获随访,随访时间 8~20个月,平均 13.5个月。19例切口 I 期愈合,1例发生皮肤浅表感染,经换药 II 期愈合。术后平均 4.5个月,植骨块与自体髂骨断面线模糊,达骨性连接,未发现植骨块移位、植入物松动、断裂。所有患者手术后供骨区髂部外形保持完整(图 1e、1f),无深部感染、血肿形成、股外侧皮神经损伤、腹内容物疝出、免疫排斥反应及异位骨化等并发症发生。术后 6个月复查未发现供骨区慢性疼痛、系腰带痛及行走痛,所有患者对髂部外形表示满意。髂骨重建术后供区疼痛随访结果见表 1。

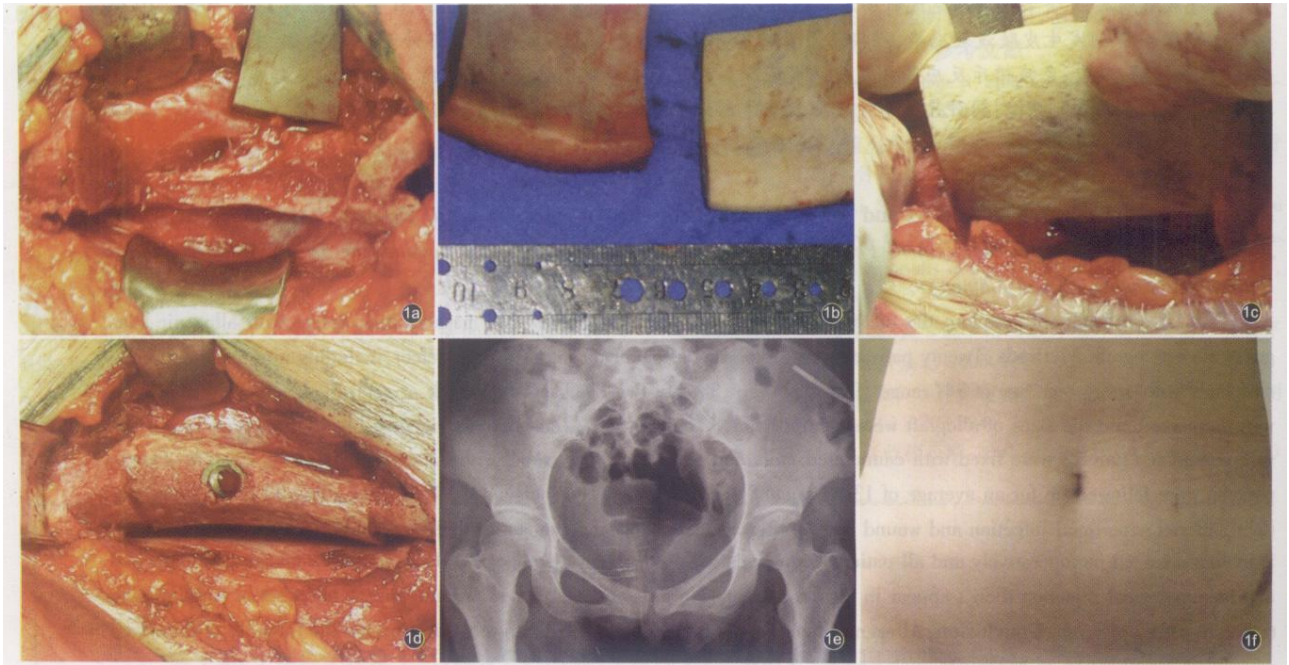


图 1 患者,女,21岁,肱骨髁上髁间骨折术后骨不连合并骨缺损,第 3次手术 1a 取髂骨后,髂嵴部存在大块髂骨缺损; 1b 根据自体髂骨块大小量取同样大小同种异体髂骨块; 1c 髂骨块植入; 1d 空心拉力螺钉内固定后; 1e 术后 6个月,髂嵴外形完整,髂骨块稳定; 1f 髂部外形完美

Fig 1 Patients of female, 21 years old, supracondylar and intercondylar nonunion and defect of humerus who had experienced 3 operation 1a Mass bone defect of crest of ilium after osteotomy; 1b Measuring and selecting allogenic iliac block according to the size of autograft 1c Implanting a logenic iliac block 1d A lograft was fixed with cannulated nail 1e A lograft was stable and the shape of crest of ilium was integrated 6 months after operation 1f Profile of pars iliaca remained perfect postoperatively

表 1 20例患者髂骨重建术后供区疼痛随访结果

Tab 1 Follow-up of the donor site pain and satisfaction rate of 20 patients

随访时间 (周)	供骨区症状(例)					发生例数	发生率 (%)
	持续疼痛	慢性疼痛	压痛	系腰带痛	行走痛		
1	1	6	17	-	-	17	85
2	0	3	11	-	-	11	55
4	0	1	4	4	3	5	25
8	0	1	1	2	1	3	15
12	0	0	0	1	1	1	5
24	0	0	0	0	0	0	0

注:“-”表示未进行评价

Note - without evaluation

3 讨论

目前临床上有多种植骨材料,但作为结构性重建,自体及同种异体大块骨移植仍是最好的植骨材料。同种异体骨移植的免疫排斥反应,是其存活的主要障碍。本组所用髂骨均为北京解放军骨科研究所生产的同种异体冻干骨,使用前经过严格的深冻(-70~-80℃)、冻干及辐照(15~20 kCy)等处理,免疫原性较低。本组中仅1例发生皮肤浅表感染,经换药2周愈合,其余患者术后均无局部红肿热痛及渗液等炎症反应。术后定期拍片复查未发现明显骨吸收,同种异体骨与宿主骨融合良好。术后患者经8~20个月随访,未发现有明显的慢性供骨区疼痛及不适,我们认为这可能与以下4方面因素有关:①手术所用切口为髂嵴内缘弧形切口,可以预防伤口瘢痕与腰带摩擦引起的疼痛;②术中采用严格的骨膜下分离,不过分剥离肌肉,并且对涉及的肌肉止点进行解剖位重建,有效地防止了肌肉及软组织的收缩粘连;③髂嵴的重建使手术前后供骨区髂部外形保持完整,有效防止了供骨区骨断端隆起,腰带与隆起的骨端反复挤压导致的局部酸痛;④重建的髂骨起到了保护挡板的作用,可以防止髂翼内外侧的肌肉挛缩在一起,这对于防止异位骨化及腹腔内容物疝出,也有一定

的积极作用。本组20例临床结果表明:通过同种异体大块髂骨修补自体大块髂骨缺损,一则重建了髂骨的完美外形,同时对于预防供区并发症也是一种行之有效的方法。

取髂骨带来的并发症与取骨的部位、骨块的大小及髂骨切取方法、技巧有着直接的关系。随着切取范围逐渐增大,随之带来的创伤和并发症也相应增多。取髂骨常见的并发症包括:感染、血肿形成、股外侧皮神经损伤、腹内容物疝出、供骨区慢性疼痛、异位骨化等,其中供骨区疼痛是取髂骨最常见的并发症^[2-3]。本组病例通过同种异体髂骨重建自体大块髂骨缺损,初步显示了良好的临床效果,其有效性仍有待于在临床实践中进一步证实。

参考文献

- 1 Laurencin C, Khan Y, El-Am in SF. Bone graft substitutes. *Expert Rev Med Devices* 2006 3(1): 49-57.
- 2 曾明,林庆光,赵新建.不同方式的颈椎前路减压融合术治疗颈椎病. *中国脊柱脊髓杂志*, 2000, 3(10): 98-101
- 3 宋展昭,卢廷胜,邵顺建,等.髂骨供区三种取骨方法的比较. *海军医学杂志*, 2000, 21(1): 37-38

(收稿日期:2007-02-25 本文编辑:王玉蔓)

• 技术与方法 •

介绍一种指甲延长的新技术

张功林,郭翱,徐招跃

(温岭市骨伤科医院,浙江 温岭 317500)

关键词 指损伤; 指甲延长; 外科手术

Introduce a new technique of nail lengthening ZHANG Gong-lin, GUO Ao, XU Zhao-yue. *Wenling Orthopaedics and Traumatology Hospital, Wenling 317500, Zhejiang, China*

Key words Finger injuries. Nail lengthening. Surgical procedures, operative

Zhongguo Gushang/China J Orthop & Trauma 2007, 20(5): 315-316 www.zggssz.com

指尖损伤是手外伤中较常见的损伤,当伴有指甲缺损时增加了治疗上的难度。指甲的外形直接影响手指的外观,对握持也发挥重要的作用。因而,应尽可能保留和修复。2003年11月-2006年1月间,我们治疗伴有指甲缺损的指尖损伤12例,在修复指尖缺损的同时,应用Adani等^[1]介绍的方法行指甲延长术,取得较满意的治疗效果,现介绍方法如下。

1 临床资料

本组12例,男9例,女3例;年龄19~44岁,平均27岁。均为外伤性拇(手)指尖和甲床部分缺损,伴有不同程度的指骨外露,有2例伴有中指中节指骨骨折。损伤原因:交通事故伤2例,机械伤5例,撕脱伤1例,锐器切割伤4例。其中,拇指4例,食指6例,中指2例;左侧7例,右侧5例。手术时机:9例为急性创伤病例,均行急诊局部岛状皮瓣或指动脉岛状皮瓣转移修复指尖骨外露创面,其中8例I期行指甲延长

术,1例2周后择期行指甲延长术,另3例为陈旧性损伤,择期手术。

2 手术方法

在局麻或臂丛麻醉下,先用局部皮瓣修复指尖骨外露创面。根据创面的大小可选用指动脉岛状皮瓣或局部推进皮瓣修复。指甲延长设计:先在甲根部设计1块矩形表皮,此矩形边缘距甲根皮缘5~6mm,宽度与指甲等宽,长度为2~3mm,细心去除这块矩形表皮(见图1),注意保留皮下血管网的完整性,形成甲根部距形表皮缺损(见图2)。然后将矩形缺损两侧切口(与甲等宽)延长至甲根,应用小牵开器和钝性剥离器,紧贴甲表面,向近端柔和推剥甲根皮肤,使甲根部皮与指甲分离,形成一“U”形皮瓣,皮瓣向近端推移后,使甲根距形表皮缺损闭合,并行间断缝合,“U”形皮瓣两侧也行缝合(见图3)。此时,可见指甲被延长3mm左右。用凡士林纱布保护甲床,10d后拆线,行手指功能康复锻炼。