

· 经验交流 ·

股骨干粉碎性骨折的治疗

张义, 齐涛, 陈光

(海城正骨医院, 辽宁 海城 114200)

关键词 股骨干骨折; 粉碎性骨折; 外固定器

Treatment of comminuted fracture of femoral shaft ZHANG Yi, QI Tao, CHEN Guang. The Orthopaedics Hospital of Haicheng, Haicheng 114200, Liaoning, China

Key words Femoral shaft fractures; Comminuted fracture; External fixator

Zhongguo Gushang/China J Orthop & Trauma, 2007, 20(4): 278 www.zggszz.com

近年来随着交通运输业的发展,由于高能伤所导致创伤骨科中骨折粉碎程度愈来愈重,甚至使骨骼失去完整形态,尤其在股骨干部位,治疗极其困难,开放复位损伤大且达不到满意的固定,疗效不佳。我们最大限度地使用外固定器,很好地解决了这一难题,同样适用于肱骨和胫骨骨折。

1 临床资料

本组 12例,均为男性,年龄 18~40岁,平均 31.3岁。左侧 5例,右侧 7例。其中交通事故伤 8例,高处坠落伤 3例,摔伤 1例。闭合伤 10例,开放伤 2例。骨折均为粉碎性,无软组织及血管神经损伤。

2 治疗方法

患者麻醉后仰卧于骨科牵引手术床上,注意使患肢靠外,消毒铺巾后,保持下肢中立位轻度牵引,在 C形臂 X线机透视下,分别在骨折远近端各穿入 2枚螺纹针,安装外固定支架,保持牵引,手法复位各骨折片保持力线,用宽弹力绷带环形捆扎固定,移位明显者加纸压垫,恢复下肢长度,透视下复查骨折对位对线满意。术后常规护理针道,床上功能锻炼,及时调整弹力绷带,保持一定的张力,3~4周肿胀消退后,扶双拐逐渐负重行走。复查 X线达到临床愈合后,改为动力性固定,1个月后拆除外固定器,典型病例见图 1。

3 结果

本组术后无脂肪栓塞等全身并发症发生。本组均获得随访,时间 8~12个月,平均 10个月。3例针道渗出较多,加强换药后好转,无感染发生。拍片复查 12例骨折全部愈合,愈合时间 6~10个月,平均 8.8个月。功能评定标准^[1]:优,双下肢等长,髌膝关节活动正常, X线显示骨折接近解剖复位;良,患肢短缩小于 1 cm,髌膝关节功能轻度受限, X线显示骨折对位对线良好;差,患肢短缩超过 1 cm,骨折成角明显,关节功能严重受限。本组优 8例,良 4例,差 0例。

4 讨论

股骨干重度粉碎骨折的治疗目前仍然比较困难,尤其是骨折片数目较多,骨折线长,既是粉碎性骨折,又是多段骨折,现有内固定物无法达到坚强固定的要求,且手术损伤大,给患者带来极大的痛苦,并明显影响骨折愈合速度。本组采用手法闭合复位外固定支架固定,保持骨折对线,采用弹力绷带环

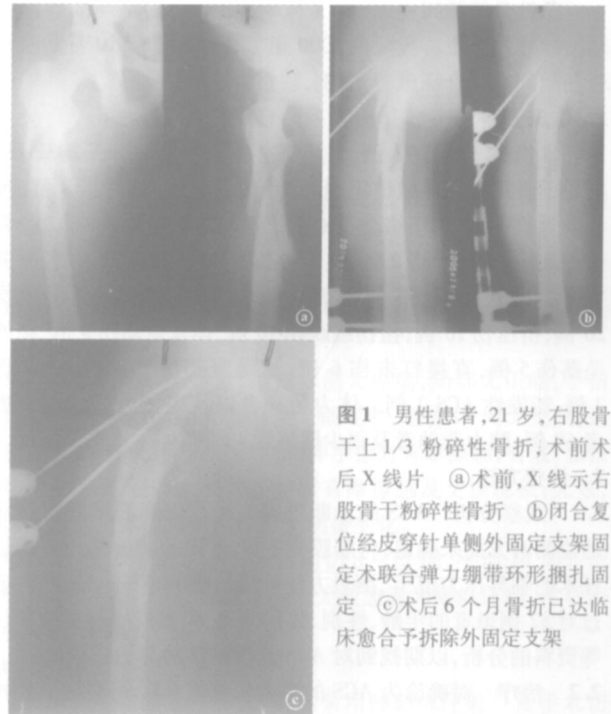


图1 男性患者,21岁,右股骨干上1/3粉碎性骨折,术前术后X线片 ④术前,X线示右股骨干粉碎性骨折 ①闭合复位经皮穿针单侧外固定支架固定术联合弹力绷带环形捆扎固定 ③术后6个月骨折已达临床愈合予拆除外固定支架

绕捆扎固定骨折片。利用环形收束力的作用,能使骨折片尽可能恢复管状形态,达到复位的目的,符合 BO 治疗骨折原则,不干扰骨折端血运,“寻求骨折稳定和局部软组织完整之间的一种平衡^[2]”。同时克服了传统夹板固定容易松动、压迫皮肤等缺陷,操作性强,既简化了手术,减轻了患者的痛苦,又减少了治疗费用,具有较高的临床应用价值。但本法不适用于骨折端较稳定的简单的粉碎性骨折。应用外固定架患者应定期复诊,预防针道感染及临近关节功能受累等并发症。

参考文献

- 张法元, 陈来, 应有荣. 外固定支架在下肢复杂骨折中的应用. 中国骨伤, 2002, 15(2): 113.
- 王亦璠. BO与 AO的不同之处. 骨与关节损伤杂志, 2002, 17(11): 3-5.

(收稿日期: 2006 - 06 - 30 本文编辑: 连智华)