

## · 基础研究 ·

## 丹参改善骨骼肌缺血再灌注损伤的超微结构观察

张俐, 洪振强, 鲁力, 陈伯仪

(福建中医学院骨伤系, 福建 福州 350003)

**【摘要】** 目的: 通过透射电镜观察骨骼肌缺血再灌注损伤过程的病理生理变化探讨丹参的干预作用及机制。方法: 采用 90 只清洁级雄性 SD 大鼠, 6 只作为健康对照组, 84 只行左侧提睾肌主滋养动脉夹闭造模, 在缺血 2.5 h 时, 丹参组腹腔注射丹参 (42 只), 对照组注射等剂量的生理盐水 (42 只), 两组分别设缺血再灌注 10、20、30、40、50、60、90 min 观测点 (每个观测点 6 只)。观测结束后, 迅速切取提睾肌, 放入电镜固定液。电镜下进行组织形态学观察。结果: 健康对照组正常情况下, 组成肌原纤维的粗、细 2 种肌丝沿其长轴排列, 每条肌原纤维上均可见明暗相间的带, 肌浆内见有较多糖原颗粒及少量内质网、线粒体等细胞器, 肌浆网纵向分布于肌原纤维周围, 线粒体膜及嵴清晰可见, 基质着色深, 无肿胀、空泡形成等改变, 在肌丝之间分布有较多糖原颗粒; 骨骼肌缺血再灌注后 10、20、30、40、50、60、90 min 的 2 组各观测点, 其病理变化较相似, 肌丝模糊、凌乱, 部分溶解、消失, 甚至完全消失, 肌浆网不同程度扩张, 线粒体变大变圆, 基质变淡, 嵴变短变少甚至消失, 部分线粒体极度肿胀, 呈空泡状。丹参组, 其病理变化大体相似, 肌纤维均有不同程度恢复。结论: 骨骼肌缺血再灌注损伤导致线粒体极度肿胀, 肌纤维紊乱。丹参能有效地消除线粒体的水肿, 恢复肌纤维, 减轻骨骼肌缺血再灌注损伤。

**【关键词】** 肌, 骨骼; 缺血; 再灌注损伤; 组织形态学; 透射电镜; 丹参

### Observation of *Danshen* (丹参) decoction attenuating ischemia reperfusion injury of skeletal muscle in rat model

ZHANG Li, HONG Zhen-qiang, LU Li, CHEN Bo-yi Department of Orthopaedics and Traumatology, Fujian College of Traditional Chinese Medicine, Fuzhou 350003, Fujian, China

**ABSTRACT Objective** To evaluate the function of *Danshen* decoction in ischemia/reperfusion (I/R) injury by transmission electron microscope. **Methods** Six of the 90 male rats were selected as normal controls. The left cremaster muscles of 84 rats weighting 250 g received a standard diet and water were isolated and opened on the ventral side via an incision of the scrotum. Then the rats were divided randomly into 2 groups receiving a subcutaneous injection of either *Danshen* decoction or the same volume of phosphate buffered saline as a control. Three hours of ischemia was achieved by clamping the main vascular pedicle. Pathologic features of the cremaster muscle were documented as indexes by transmission electron microscope investigations. **Results** Normally, myofibrils including thick filament and thin filament were long axis permutation. There were bright and dark area between. There were lots of glycogenesis fibrosis scattered between myofibrils. Mitochondrial membrane and were clearly seen. Pathology slides were similar during ischemia reperfusion on 10, 20, 30, 40, 50, 60, 90 min in each group, such as myofibrils myofibrils in a mess, melt and disappeared. Sarcoplasmic reticulum enlarged, mitochondria enlarged and turned round. Parts of mitochondria extremely swell which were in physalizations. But muscle fibrosis were seen greatly recovery in *Danshen* group. **Conclusion** *Danshen* decoction can significantly reduced mitochondrial inflammation and neutrophil extravasation which might improve muscle fibrosis in the reperfused tissue, thereby reducing reperfusion injury.

**Key words** Muscle, skeletal; Ischemia; Reperfusion injury; Histomorphology; Transmission electron microscope; Sarcoplasmic reticulum

Zhongguo Gushang/China J Orthop & Trauma 2007, 20(2): 97-99 www.zggszz.com

骨骼肌缺血再灌注损伤是骨科临床常见的病理过程。当缺血的骨骼肌在恢复血流后其细胞功能有时不仅没有改善,

反而出现更加严重的损伤<sup>[1]</sup>。损伤的修复和重建对于术后肢体康复起到举足轻重的作用。中药丹参有活血化瘀的作用, 可改善微循环。本实验旨在通过透射电镜观察骨骼肌缺血再灌注损伤, 并探讨丹参促进骨骼肌缺血再灌注损伤恢复的作用机制。

#### 1 材料与方法

1.1 动物分组 90 只清洁级雄性 SD 大鼠随机选择 6 只作

基金项目: 1. 国家自然科学基金项目 (编号: 30572401); 2. 福建省自然科学基金项目 (编号: C0510023); 3. 福建省高层次人才科研基金项目 (编号: 1401)

通讯作者: 张俐 Tel: 0591-22861137 Email: zhangli626@yahoo.com

为健康对照组, 其余 84只行左侧提睾肌主滋养动脉夹闭造模, 分丹参组 (42只) 和对照组 (42只), 分别设再灌注 1Q 2Q 3Q 4Q 5Q 6Q 90 min 观测时点 (每个观测时点 6只)。

**1.2 动物造模** 称重后用 10% 水合氯醛 450 mg/kg 腹腔注射麻醉, 之后每次追加麻药不超过初剂量的 1/2。褪毛后左侧阴囊正中切口切开, 暴露提睾肌, 从基底部结扎并切除辜丸、附睾及附属血管等, 逐层暴露提睾肌主滋养动脉, 游离伴行的神经和血管, 阻断其余滋养提睾肌的分支, 并用微血管夹夹住主滋养动脉, 37 °C 生理盐水湿润组织, 保鲜膜覆盖, 造成骨骼肌缺血模型<sup>[1]</sup>。在缺血 2.5 h 时, 丹参组大鼠给予丹参注射液腹腔注射, 对照组大鼠给予相等剂量的生理盐水。缺血满 3 h 时松开微血管夹, 使血流再灌, 并开始计时。再灌注达相应时间即 1Q 2Q 3Q 4Q 5Q 6Q 90 min 时剪取提睾肌组织, 称重并记录, 并迅速放入电镜固定液 3% 戊二醛 - 1.5% 多聚甲醛 - 0.1 M PBS (pH 7.2) 4 °C 固定数天备用。同法剪取右侧提睾肌组织并称重记录。

**1.3 透射电镜制样与步骤** 切取的提睾肌以 0.1 M PBS (pH 7.2) 漂洗 3 次后用 1% 钨酸 - 1.5% 亚铁氰化钾 4 °C 下固定 1.5 h 用 0.1 M PBS (pH 7.2) 漂洗 3 次。脱水时先用 50% 乙醇浸泡 10 min, 再以 70% 乙醇饱和醋酸铀染液 4 °C 下过夜, 然后用 90% 乙醇浸泡 10 min 后, 放入 90% 乙醇 - 丙酮 10 min 90% 丙酮 10 min 最后以无水丙酮清洗 3 次, 每次 10 min, 然后, 先置于无水丙酮加环氧树脂 618 包埋剂 (1:1) 1.5 h 后以纯 618 包埋剂在 35 °C 下浸透 3 h, 继续进行包埋、聚合, 采用 35 °C 12 h 45 °C 12 h 60 °C 3 d 接着, 使用超薄切片机切 70~80 nm 的超薄切片; 经醋酸铀、柠檬酸铅分别染色 5 min 并蒸馏水清洗。最后, 在日立 HU-12A 型透射电镜下观察并摄片。

**2 结果**

健康对照组提睾肌在透射电镜下观察, 正常情况下, 组成肌原纤维的粗细两种肌丝沿其长轴排列, 每条肌原纤维上均可见明暗相间的带, 即着色淡的 I 带和着色深的 A 带, I 带中

的 Z 线清晰可见, A 带中的 H 带以及 H 带中的 M 线隐约可见。肌浆内见有较多糖原颗粒及少量内质网、线粒体等细胞器, 肌浆网纵向分布于肌原纤维周围, 无扩张、空泡形成等改变, 线粒体呈卵圆形或长杆状, 分布于 Z 线附近, 线粒体膜及嵴清晰可见, 基质着色深, 无肿胀、空泡形成等改变, 在肌丝之间分布有较多糖原颗粒 (见图 1)。

缺血再灌注损伤后在透射电镜下观察, 各观测点病理变化较相似, 肌丝模糊、凌乱, 部分溶解、消失, 甚至完全消失, 肌浆网不同程度扩张, 线粒体变大变圆, 基质变淡, 嵴变短变少甚至消失, 部分线粒体极度肿胀, 呈空泡状 (见图 2 3)。

骨骼肌缺血后给予丹参, 再灌注后 2Q 4Q min 与对照组比较, 其病理变化大体相似, 肌纤维均有不同程度恢复, 肌原纤维上可见明暗相间的 I 带和 A 带, I 带中的 Z 线清晰可见, A 带中的 H 带以及 H 带中的 M 线亦可见 (见图 4 5)。

**3 讨论**

白细胞黏附、炎性介质损伤等在缺血再灌注损伤中的作用已得到多数学者的认可, 各种因素所致血管痉挛是引起再灌注损伤的因素<sup>[1]</sup>。另外, 线粒体电子传递系统、花生四烯酸途径及自氧化作用产生的氧自由基在骨骼肌缺血再灌注损伤中也起到一定的作用。多数学者认为骨骼肌在常温下缺血 2 h 再灌注不致发生不可逆损伤, 缺血 3 h 对组织可以造成严重的缺血再灌注损伤, 通过酶学及病理学加以证实缺血 5 h 再灌注将导致不可逆损伤<sup>[2]</sup>。无复流既是组织缺血再灌注后微循环障碍的一种表现, 又是进一步造成实质细胞缺血性损害的一种原因。实验表明其机制大概是因为缺血再灌注损伤造成毛细血管内皮肿胀、微血栓嵌顿及血栓形成、血管痉挛、白细胞黏附、红细胞聚集和组织水肿。因此, 采取措施改善无复流状况在阻止缺血再灌注损伤的进一步发展中有重要意义。

丹参具有活血祛瘀功效, 本实验证明, 丹参能使全血及血浆黏度下降, 使红细胞聚集性减低, 能降低血小板表面活性, 因而有抗血小板黏附和聚集作用。此外, 还能使血浆纤维蛋

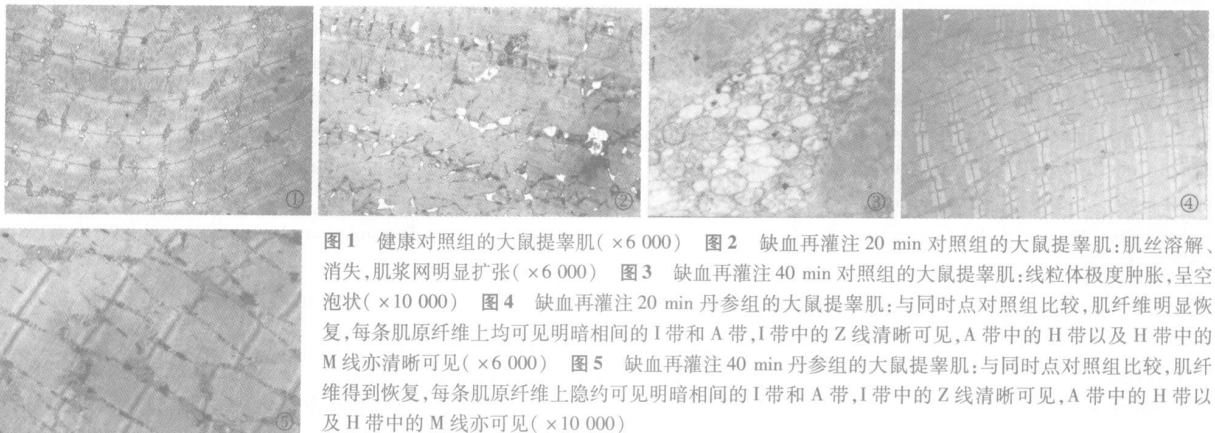


图 1 健康对照组的大鼠提睾肌 (×6 000) 图 2 缺血再灌注 20 min 对照组的大鼠提睾肌; 肌丝溶解、消失, 肌浆网明显扩张 (×6 000) 图 3 缺血再灌注 40 min 对照组的大鼠提睾肌; 线粒体极度肿胀, 呈空泡状 (×10 000) 图 4 缺血再灌注 20 min 丹参组的大鼠提睾肌; 与同时点对照组比较, 肌纤维明显恢复, 每条肌原纤维上均可见明暗相间的 I 带和 A 带, I 带中的 Z 线清晰可见, A 带中的 H 带以及 H 带中的 M 线亦清晰可见 (×6 000) 图 5 缺血再灌注 40 min 丹参组的大鼠提睾肌; 与同时点对照组比较, 肌纤维得到恢复, 每条肌原纤维上隐约可见明暗相间的 I 带和 A 带, I 带中的 Z 线清晰可见, A 带中的 H 带以及 H 带中的 M 线亦可见 (×10 000)

Fig. 1 Transmission electron microscope slides of cremaster muscles of rats in control group (×6 000) Fig. 2 Cremaster muscles of rats after ischemia reperfusion for 20 min in control group (×6 000) Fig. 3 Cremaster muscles of rats after ischemia reperfusion for 40 min in control group (×10 000) Fig. 4 Cremaster muscles of rats after ischemia reperfusion for 20 min in Danshen group (×6 000) Fig. 5 Cremaster muscles of rats after ischemia reperfusion for 40 min in Danshen group (×10 000)

## · 手法介绍 ·

## 手法复位加硬纸夹板外固定治疗肱骨髁上伸直型骨折

张立强, 赵兴玮

(北京市丰盛中医骨伤专科医院, 北京 100034)

关键词 肱骨骨折; 小夹板固定; 骨折固定术

## Treatment of supracondylar fracture of humerus of extension with manipulative reduction and hard paper splints

ZHANG Li-qiang, ZHAO Xing-wei, Fengsheng Orthopaedics and Trauma Special Hospital, Beijing 100034, China

Key words Humeral fractures; Small splint fixation; Fracture fixation

Zhongguo Gushang/China J Orthop &amp; Trauma 2007, 20(2): 99 www.zggszz.com

肱骨髁上骨折是最常见的儿童肘部骨折, 该骨折常并发神经及血管损伤, 多遗留肘内翻畸形。肘内翻发生率尤以伸直尺偏型为高。我们自 2001—2003 年, 采用手法整复硬纸夹板外固定治疗肱骨髁上伸直型骨折 27 例, 效果满意, 现报告如下。

## 1 临床资料

本组 27 例, 男 19 例, 女 8 例; 年龄 4~12 岁, 平均 7 岁; 左侧 16 例, 右侧 11 例; 尺偏型 18 例, 桡偏型 9 例; 伴桡骨远端骨折 2 例, 尺桡骨骨折 2 例; 均无合并血管神经损伤。全部病例均为闭合性骨折, 均有明显的外伤史, 其中跌伤 23 例, 交通伤 2 例, 坠落伤 2 例。受伤至就诊时间为 2 h~3 d。

## 2 治疗方法

2.1 硬纸夹板制作 取厚度为 0.2 cm 硬纸板, 叠 4 层, 制成 2 块直角型夹板, 夹板上至肱骨中段, 下至前臂中段, 宽度比上臂、肘部、前臂直径宽 0.5 cm, 直角在屈肘 90° 成角处, 再将厚 1 cm 的脱脂棉剪成与夹板形状相似并略大于纸夹板的衬垫。

2.2 手法整复及固定方法 以左肘伸直尺偏型骨折为例, 由助手握持患肢的上臂, 术者左手捏住患肘肱骨两髁, 右手握住前臂, 持续纵向牵引 2~3 min, 并根据骨折远端的旋转情况采用前臂旋前或旋后位, 以纠正骨折重叠和旋转移位, 再纠正侧方移位, 矫正尺偏移位, 要做到“宁绕勿尺”。在牵引下, 向前逐渐屈肘至 100° 位 (中立位 0°), 同时纠正前后移位。然后在近折端外侧和远折端内侧各放置一平棉垫, 用绷带缠几圈, 把 2 个直角型硬纸夹板衬好棉垫放在患肘两侧, 用绷带缠好。复查 X 线片骨折对位对线良好。3 d 后复查, 调整固定松紧度, 以后 1 周复查 1 次。

2.3 术后处理 禁止前臂旋转及肩关节外展活动, 注意观察患肢末端血运及肿胀情况, 鼓励握拳功能锻炼, 定期复查 X 线片。

## 3 治疗结果

按《中医病证诊断疗效标准》<sup>[1]</sup>: 治愈, 骨折解剖复位或骨折远折端向桡侧移位 1/5 以内, 有连续性骨痂形成, 功能完全或基本恢复, 携带角正常; 好转, 骨折对位尚满意, 骨折愈合, 肘关节伸屈受限 30° 以内, 携带角减少 20° 以内; 未愈, 伤肢畸形, 携带角减少 20° 以上, 功能障碍。本组 27 例均获随访, 时间 3~24 个月, 治愈 21 例, 好转 5 例, 未愈 1 例。轻度肘内翻 (<5°) 2 例, 发生率为 7.4% (2/27)。

## 4 讨论

肱骨髁上伸直型骨折肘内翻的发生与骨折时暴力的方向及其移位有着密切关系, 整复不良及固定不当也是肘内翻发生的主要原因。在临床上, 尺偏型骨折肘内翻发生率是由于内侧皮质压缩和未断骨膜的牵拉, 其次是骨折愈合过程中成骨能力不平衡, 内侧骨痂多, 连接早, 外侧情况相反, 内外侧愈合速度悬殊使远段内倾进一步加大。所以在整复时骨折远端向后向尺侧移位者, 采用“矫枉过正, 宁绕勿尺”, 甚至可以人为地造成桡侧骨质嵌插尺侧稍见分离, 这样可以更好地预防肘内翻畸形的发生<sup>[2]</sup>。对于桡偏型骨折就不用过度矫正, 可保留轻微的桡偏。对尺偏型骨折, 内侧的棉垫放在远折端, 外侧的棉垫放在近折端, 可有效地防止远折端内移。大于 90° 屈曲固定能起到防止远折端后移。利用硬纸夹板外固定有轻巧、透气、稳定、可调整松紧度的效果, 临床治疗效果比较满意。

## 参考文献

- 1 国家中医药管理局. 中医病证诊断疗效标准. 南京大学出版社, 1994: 164
- 2 许瑞明. 手法整复治疗儿童肱骨髁上骨折 168 例临床分析. 中国中医骨伤科杂志, 2005, 13(2): 53.

(收稿日期: 2004-04-18 本文编辑: 王玉蔓)

白原含量降低, 这些都有利于血液在血管中流动, 改善微循环, 促进组织修复的作用, 从而对多种组织器官的缺血再灌注损伤具有明显的改善作用。在缺血再灌注损伤中, 自由基的作用、线粒体的功能障碍和能量代谢障碍及细胞内钙超负荷三者间又存在复杂的相关性, 丹参在改善缺血再灌注损伤时的作用不是单方面的, 对三者的作用相互关联, 相互影响。

## 参考文献

- 1 Zhang L. Reperfusion injury is reduced in skeletal muscle by inhibition of inducible nitric oxide synthase. J Appl Physiol 2003, 94(4): 1473-1478
- 2 Gunke I, Mattei A, Chaloupka K, et al. Mechanisms of ischemic preconditioning in skeletal muscle. J Surg Res 2000, 94: 18

(收稿日期: 2006-04-18 本文编辑: 王玉蔓)