

• 临床研究 •

丝线环形及“8”字内固定加双圈缝扎治疗髌骨骨折

刘庆忠, 向树明, 凌志平

(广州市荔湾区骨伤科医院, 广东 广州 510140)

【摘要】 目的: 探讨采用粗丝线环形及“8”字内固定加双圈缝扎治疗髌骨骨折的临床疗效。方法: 从 1998年 7月 - 2004年 8月采用此法治疗 47例闭合性髌骨骨折, 男 34例, 女 13例; 年龄 23~78岁, 平均 53岁。其中, 横断骨折 21例, 粉碎性骨折 23例, 下极骨折 2例, 上极骨折 1例。结果: 随访 1~5年, 采用陆裕朴等评定标准评价疗效, 优 38例, 占 80.8%; 良 7例, 占 14.9%; 可 2例, 占 4.3%; 无差的病例, 总优良率达 95.7%。结论: 此种内固定方法尽可能地保留髌骨及软组织的完整性, 最大程度地恢复髌骨的 3个重要的生物力学功能, 具有固定效果确切、临床疗效满意、操作简单、易于推广的优点。

【关键词】 髌骨; 骨折; 骨折固定术, 内

Thick suture fixation in circle and “8” shape combined with double circular suturing for the treatment of patellar fracture LIU Qing-zhong, XIANG Shu-ming, LING Zhi-ping. *The Orthopaedics Hospital of Liwan District Guangzhou 510140 Guangdong, China*

ABSTRACT Objective To explore the therapeutic effects of thick suture fixation in circle and “8” shape combined with double circular suturing for the treatment of patellar fracture. **Methods.** From July 1998 to August 2004, 47 patients with closed patellar fracture (male 34 and female 13 ranging in age from 23 to 78 years with an average of 53 years) were treated with thick suture fixation in circle and “8” shape combined with double circular suturing. Among the patients, 21 patients were transverse fracture, 23 patients were comminuted fracture, 2 patients were fracture of lower pole, and 1 patient was fracture of upper pole. **Results** The follow-up period ranged from 1 to 5 years after operation. According to Lu's evaluating criteria, 38 patients (80.8%) reached excellent results, 7 (14.9%) good, 2 (4.3%) fair, and no poor. The excellent and good rate was 95.7%. **Conclusion** This internal fixation method is effective to keep whole structure of patella with its surrounding tissue, and recover three biomechanical function of patella to high extent, indicating that the method has the advantages of reliable fixation, satisfactory therapeutic effect, simple operation and being spread easily.

Key words Patella; Fractures; Fracture fixation, internal

髌骨骨折是一种常见骨折, 在临床上有多种内固定方法。我们针对髌骨骨折的特点, 借鉴各种内固定方法, 设计了切开复位、粗丝线环形及“8”字内固定加双圈缝扎的方法治疗多种髌骨骨折, 获得满意效果。

1 临床资料

本组患者共 47例, 男 34例, 女 13例; 年龄 23~78岁, 平均 53岁。均为伤后 1周内的闭合性髌骨骨折, 横断骨折 21例, 粉碎性骨折 23例, 下极骨折 2例, 上极骨折 1例。

2 治疗方法

2.1 术前准备 取直径 2.5 mm 克氏针 1根, 距针尖 1 cm 处挫一浅沟, 深约 1.5 mm, 与克氏针中轴线成 45°, 形如倒钩 (见图 1), 宜多备几根 (为避免因金属疲劳而发生克氏针钩端折断, 每根特制克氏针的使用约 10次左右, 做 3或 4个髌骨骨折手术)。

2.2 手术方法 取髌前横弧形切口, 达髌骨两侧缘。髌前股四头肌腱延伸部浅层锐性分离, 显露髌骨骨折线时, 尽量保留髌前深筋膜, 不宜作过多的剥离。清除骨折端血凝块、骨屑和关节内陈旧性血液, 用生理盐水加压冲洗关节腔。用手摇钻或电钻

将特制克氏针由骨折近端的内侧钻入至外侧, 显露倒钩后, 卸去手钻或电钻, 将 2 根长 80 cm 的 10 号丝线的中点套在倒钩上, 用虎钳钳紧克氏针尾, 慢慢挪动回拨。将 2 根丝线由外侧引至内侧, 且于中点处剪断, 再分成两股双 10 号丝线, 并调整其长度, 状如图 2。同法, 用特制克氏针于骨折远端由外侧钻入至内侧, 显露倒钩后, 将两股丝线的长端 (a d) 套在倒钩上, 由内侧引至外侧。抽紧各段丝线, 同时助手挤压、调整各髌骨碎块, 进行复位。术者用食指探查关节面是否平整, 此时适当伸屈膝关节以令关节面平整。复位满意后, 助手挤按固定骨块, 术者将一股丝线的 a b 端抽紧成“8”字形并打结于髌骨的上内侧, 将另一股丝线的 c d 端抽紧成环形并打结于髌骨的上外侧, 状如图 3。用双股 10 号丝线沿髌骨周缘缝合 1 周, 每一针应紧贴骨皮质进针。边按压, 边抽紧外圈丝线并结扎固定。距外圈边 1 cm, 于髌前同样作一内圈荷包式缝扎。用 7 号丝线修补髌支持韧带及关节囊等, 逐层缝合, 关闭切口, 加压包扎术口。术毕, 长腿石膏托于屈膝 10°~ 20°位固定 2~ 3 周。术后第 2 天即行股四头肌主动收缩锻炼, 配合适度地左右推动髌骨。去石膏托后, 行非负重下膝关节屈伸锻炼, 动作宜缓慢, 循序渐进, 建议采用 CPM 作为辅助。4~ 5 周后下地负重习步。

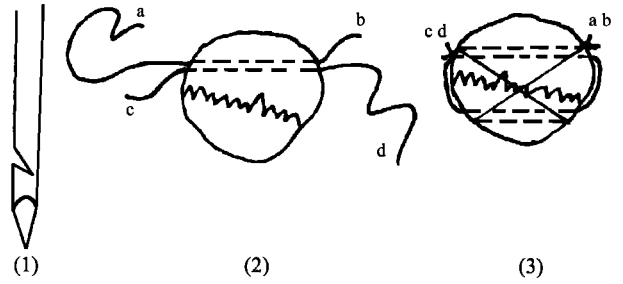


图 1 被制成带倒钩的克氏针。图 2 线 ab、cd 两边线长的示意图。图 3 穿过髌骨骨孔后, 线 ab 绕成“8”字状, 线 cd 绕成环状并分别打结。
Fig 1 Kirschner wire with hook Fig 2 Length of threads in both sides (ab and cd) Fig 3 After being through patellar holes, one thread (ab) is folded into a shape like “8”, and the other thread (cd) is folded into a ring and then a knot is tied circle shape

3 治疗结果

本组各型髌骨骨折共 47 例, 随访 1~ 5 年, 全部愈合, 无一例发生感染。X 线片显示: 髌骨关节面平整, 无台阶形成, 无关节炎发生。按陆裕朴等^[1]评定标准进行判定: 优, 膝关节功能正常, 无疼痛, 无肌萎缩, 行走自如, 下蹲正常; 良, 膝关节功能接近正常, 无疼痛, 有轻度肌萎缩, 行走自如, 下蹲稍差; 可, 有时疼痛, 有肌萎缩, 屈曲轻度受限, 但大于 90°, 平地行走无跛行, 上下楼及下蹲不便; 差, 疼痛, 有肌萎缩, 屈曲小于 90°, 下蹲困难。本组优 38 例, 占 80.8%; 良 7 例, 占 14.9%; 可 2 例, 占 4.3%; 无差例。总优良率达 95.7%, 见图 4a- 4d。

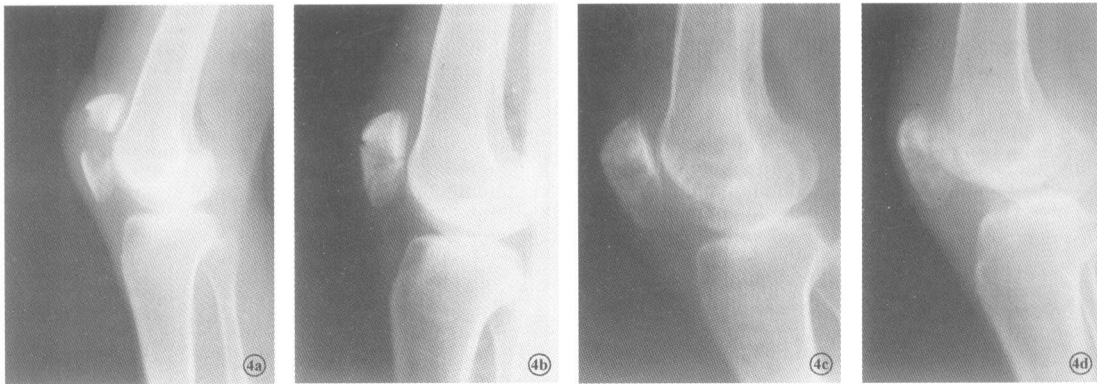


图 4 女, 69 岁, 髌骨骨折 4a 术前 X 线片示髌骨骨折块分离 4b 术后 X 线片示髌骨解剖复位 4c 术后 4 周 X 线片示骨折线模糊 4d 术后 8 周 X 线片示骨折线消失

Fig 4 Female 69-year old patella fracture 4a Preoperative X-ray showed fragment separation of patella fracture 4b Postoperative X-ray showed anatomical reduction of patella fracture 4c Postoperative X-ray at 4th week showed clouding fracture line 4d. Postoperative X-ray at 8th week showed that fracture line disappeared

4 讨论

目前, 克氏针加张力带钢丝固定被认为是治疗髌骨骨折的首选方法^[2], 但在临床上亦存在一种或多种并发症及固定失败: 克氏针尾及钢丝结令皮肤高突、触痛, 占 60%; 内固定松脱, 占 43.9%; 膝部感

染, 占 11.2%; 多种并发症共存, 占 53%^[3]。

4.1 本内固定方法的优点 ①粗丝线环形及“8”字内固定加双圈缝扎治疗髌骨骨折时, 除了一些细小的骨屑外, 所有骨折块都得以保留, 对于软组织亦不作过多的剥离。术中, 不必如其他手术那样在骨折

块上反复用巾钳固定骨块或力求复位效果而反复穿插克氏针,从而避免人为的附加骨折。由于尽可能地保留髌骨及软组织的完整性,为术后髌骨的 3 个重要生物力学功能及膝关节纵横两个自由度的恢复提供了结构基础。②本内固定方法筋骨并重。在双圈粗丝线环扎的“及筋”基础上,更通过环形及“8”字双道粗丝线来加强对骨折块的固定而“及骨”。因固定效果确切,故术后患肢石膏托外固定可缩短至 2~3 周,可提早进行功能锻炼,降低膝关节粘连与僵硬的可能性及促进膝关节生理功能的恢复。同时,早期关节功能锻炼,动静结合,令骨折端得到一定的生理应力的刺激^[4],则有利于骨折的愈合。本法不仅使骨折块向髌骨中心聚拢以对抗髌骨周围的张力,同时由于粗丝线的柔韧性及弹性在骨折愈合的中后期,对股四头肌作用于髌骨的生理应力所产生的遮挡效应小,故而有利于骨折的塑形和改造,令骨折的愈合及恢复能按功能需要进行,且不易发生骨质疏松。③本手术操作简便,器械简单,术程短,对患者造成的损伤小,费用低,无须二次手术取内固定物,患者乐于接受,故推广容易,更适合条件有限的基层医院。

4.2 本手术的适用范围 目前, AO 学派已从原来突出强调生物力学的观点逐渐演变为注重生物学的观点,即生物的骨折治疗观点 (biological osteosynthesis BO)。Palmer^[5]指出骨折的治疗必须着重于寻求骨折稳固与软组织完整之间的一种平衡。粗丝线环形及“8”字内固定加双圈缝扎治疗髌骨骨折正体现了 BO 的理念。各种髌骨骨折均可酌情采用本法治疗。对于不便行克氏针加张力带钢丝固定的严重粉碎性骨折及边缘骨折等,更适合采用本法治疗。目前,尚没有一种方法能较理想地治疗各种髌骨骨折,

因而临床上应根据实际情况,针对患者的具体要求,选出最合适的治疗方法。

4.3 术中操作要点 ①用特制克氏针在骨块上钻针道时,其方向要根据各骨碎块的具体形状而定,不必强求两条针道平行,但克氏针尽量与髌骨关节面平行,力求一次完成,避免在骨块上反复穿针。②术中无须用巾钳固定骨折块,这样既避免对骨折块的损伤,又不影响在骨折块上穿针引线。③本法虽然简单,但术者在慢慢抽紧各段丝线,助手配合挤压、调整各髌骨碎块,进行复位,到最后打结固定的过程中,各方面都要认真、细致、协调,务求令关节面平整光滑,复位达到最佳。这是手术的关键所在,决定了髌骨的复位及固定效果,避免台阶的形成,减少创伤性关节炎的发生率。

4.4 术后处理要点 术后第 2 天便鼓励患者行股四头肌主动收缩锻炼,配合适度地左右推动髌骨,令髌骨得到纵横的二维刺激,这样能有效地防止膝关节粘连^[6]及促进膝关节功能的恢复。去石膏托后,即可行非负重下膝关节屈伸锻炼,动作宜缓慢,循序渐进。同时配合中药薰洗及 CPM 辅助,则效果更佳。

参考文献

- 1 陆裕朴,胥少汀,葛宝丰,等.实用骨科学.北京:人民军医出版社,1991 679-685
- 2 郑季南,王森林,洪庄南,等.髌骨骨折四种内固定治疗的疗效分析.骨与关节损伤杂志,2003,18(2):137.
- 3 刘威,冯峰,朱明海,等.克氏针张力带内固定治疗髌骨骨折并发症及失败原因分析.骨与关节损伤杂志,2005,20(3):205-206.
- 4 金鸿宾,尚天裕.骨折治疗的回顾与思考.中国骨伤,2002,15(1):1-3
- 5 Palmer RH. Biological osteosynthesis. Vet Clin North Am Small Anim Pract 1999,29:1171-1185.
- 6 何方,李国庆,叶方全.内固定治疗髌骨骨折失败 32 例原因分析.骨与关节损伤杂志,2004,19(5):338-339

(收稿日期:2005-10-13 本文编辑:连智华)

本刊关于一稿两投和一稿两用等现象的处理声明

文稿的一稿两投、一稿两用、抄袭、假署名、弄虚作假等现象属于科技领域的不正之风,我刊历来对此加以谴责和制止。为防止类似现象的发生,我刊一直严把投稿时的审核关,要求每篇文章必须经作者单位主管学术的机构审核,附单位推荐信(并注明资料属实、无一稿两投等事项),希望引起广大作者的重视。为维护我刊的声誉和广大读者的利益,凡核实属于一稿两投和一稿两用等现象者,我刊将择期在杂志上提出批评,刊出其作者姓名和单位,并对该文的第一作者所撰写的一切文稿 2 年内拒绝在本刊发表,同时通知相关杂志。欢迎广大读者监督。

《中国骨伤》杂志社