

# 类固醇注射治疗单纯性骨囊肿

## Treatment of simple bony cyst with injection of corticosteroid

蒋晖<sup>1</sup>, 徐礼森<sup>2</sup>, 王光斌<sup>1</sup>, 姚明峰<sup>1</sup>, 顾龙升<sup>1</sup>

JIANG Hui, XU Lisen, WANG Guangbin, YAO Mingfeng, GU Longsheng

关键词 骨囊肿; 激素类 **Key words** Bone cysts; Hormones

单纯性骨囊肿或孤立性骨囊肿是一种好发于儿童及青少年长骨干骺端的局限性破坏性骨病损, 多见于肱骨及股骨。该病起病隐匿, 进展缓慢, 一般是在 X 线片上偶尔发现或并发病理性骨折后才被发现。它的治疗方法很多, 包括手术刮除植骨、穿刺引流、囊腔内注射激素或自体红骨髓等。每种治疗方法都有它的优越性。本文就 1990 - 2002 年行类固醇注射治疗的 21 例骨囊肿病例报告如下。

### 1 临床资料

本组 21 例, 男 13 例, 女 8 例; 年龄 7 ~ 16 岁, 平均 11.3 岁。病变部位: 肱骨近段 6 例, 肱骨干 3 例, 股骨近段 9 例, 其他部位 3 例。其中伴病理性骨折 11 例, 手术植骨后复发 2 例。

### 2 治疗方法

在电视 X 线透视下操作。常规消毒铺巾, 局部浸润麻醉。穿刺部位选择首先是要避开重要神经血管, 其次要考虑接近囊肿皮质最薄的部位。选用硬

膜外麻醉穿刺针, 若难以穿透则可用克氏针预钻孔, 或直接击入斯氏针形成孔道, 然后插入穿刺针。一般常规正侧位透视, 以确立囊腔正确位置, 注意有无囊腔分隔。在囊腔内插入 2 根针, 抽吸囊腔内液体后, 留下 1 根针, 注入强的松龙 125 mg, 拔针后压迫数分钟, 无菌敷料包扎。2 ~ 3 个月后复查 X 线片, 决定是否再次注射。本组注射 2 ~ 7 次, 平均 4.1 次。

### 3 治疗结果

根据张立军等<sup>[1]</sup>疗效判定标准修改后评定。囊肿完全愈合: 囊腔基本消失, 囊肿骨皮质与正常皮质连续一致; 基本愈合: 囊肿皮质增厚明显, 囊腔显著缩小, 或形成多间隔; 部分愈合: 囊肿皮质有所增厚, 囊腔较治疗前缩小但仍大于 1 cm; 无效: 囊腔无缩小或持续增大。经 1.5 ~ 5 年随访, 囊肿完全愈合 9 例, 基本愈合 5 例, 部分愈合 5 例, 无效 2 例, 总有效率 90.5%。无一例发生不良反应或并发症(典型病例见图 1a ~ 1d)。

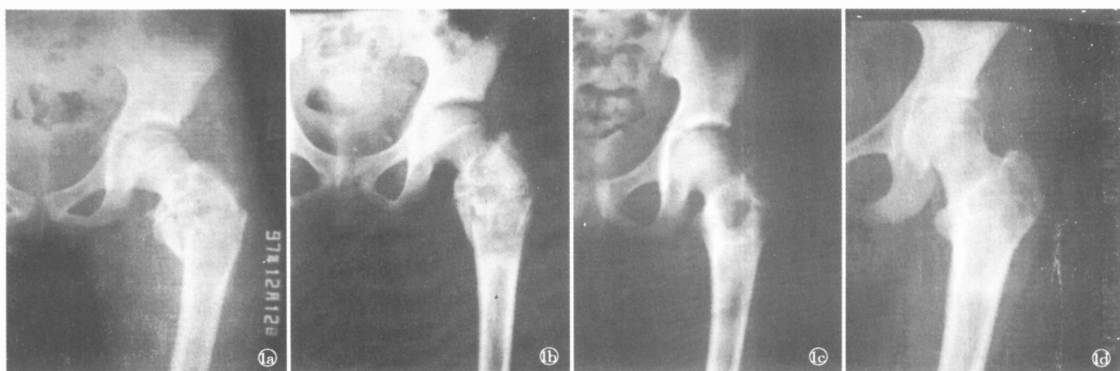


图 1 患者, 女, 12 岁 1a 股骨单纯性骨囊肿合并病理性骨折 1b 骨折愈合, 囊肿已不明显 1c 囊肿复发, 首次采用类固醇注射 1d 治疗后 5 年

### 4 讨论

单纯性骨囊肿是儿童期常见的一种瘤样病变, 病因不明。多数文献倾向于病区血管阻滞学说<sup>[2]</sup>,

1. 安吉第三医院, 浙江 安吉 313301; 2. 武汉市第一医院

即病变部位静脉回流受阻,致囊腔压力增高,超过骨髓内压力。也有人认为与外伤和炎症有关,此外尚有渗出液潴留学说、骨质吸收学说等<sup>[2]</sup>。骨囊肿的治疗方法很多,经典的治疗方法是囊肿刮除植骨术,但术后复发率较高,尤其是“活动性”骨囊肿。而且手术创伤较大,需要植骨。也有人主张行病灶次全切除植骨术,或次全切除不植骨。保守治疗的方法除了钻孔引流以外,主要是囊腔内注射,注射成分有类固醇激素、自体红骨髓<sup>[2]</sup>、金葡液<sup>[3]</sup>等,激素治疗方法已成为一种较成熟的保守治疗方法。

激素注射后,绝大多数病例囊肿壁很快增厚,囊腔出现中间分隔、硬化、囊腔缩小,多数病例完成治疗后 X 线片仍显示有较小囊腔,和正常骨有区别,需要经过长时间的修复重建。激素治疗的机制不完全清楚,考虑类固醇类药物具有抗炎、抑制渗出的作用,可以减少骨囊肿的漏出液,有利愈合。另外,多次穿刺抽吸可以降低腔内压力(所以我们仍坚持推荐用两点穿刺),并且穿刺会使骨髓血进入囊腔,带

入大量成骨细胞,有利于成骨。

类固醇注射治疗的优点是操作简单,局麻下完成,创伤小,不遗留瘢痕,无需住院,患者容易接受,注射治疗失败后仍可手术治疗。但是目前多数医生已不愿采用类固醇注射治疗,主要原因可能是:疗程长,多次穿刺,每次穿刺难度逐渐加大,不如手术一次成功干脆。多次穿刺给患儿带来的肉体痛苦及心理压力甚至比手术更大。需要在透视下操作,尤其是后期穿刺困难时透视时间较长。医患都要承受一定的放射剂量,尤其是病例很多的医生。不排除受经济效益的影响。

#### 参考文献

- 1 张立军,吉士俊,周永德,等.类固醇注射治疗骨囊肿的远期疗效.中华骨科杂志,2001,21(2):90.
- 2 王来喜.单纯性骨囊肿病因及治疗现状.临床小儿骨科杂志,2003,2(1):47.
- 3 董岭生,寇炳祯.金葡液治疗骨囊肿 36 例报告.骨与关节损伤杂志,1999,14(3):151.

(收稿日期:2004-09-17 本文编辑:连智华)

## 重症腰椎间盘突出症术式选择

### Selection of surgical operation for the treatment of severe proplase of lumbar intervertebral disc

陈有光,傅俊伟,于继华,李建军,黄晓东

CHEN Youguang, FU Junwei, YU Jihua, LI Jianjun, HUANG Xiaodong

关键词 腰椎; 椎间盘移位; 骨科手术方法 **Key words** Lumbar vertebrae; Intervertebral disc displacement; Orthopaedics operative methods

腰椎间盘突出症的手术方式有多种选择,尤其是有严重症状的腰突患者选用何种术式来取得最佳疗效,这是本文探讨的目的。

#### 1 资料与方法

1.1 一般资料 1991 年 10 月 - 2003 年 10 月,手术治疗腰椎间盘突出症 240 例,筛选其中有严重症状的 23 例进行分析,男 16 例,女 7 例;年龄 25 ~ 60 岁,平均 45.7 岁。

1.2 临床表现 有马尾综合征 10 例,其中小便排解点滴费力 5 例,均伴有严重的腰腿痛症状,入院时距出现马尾综合征时间为 0.5 ~ 2 个月;马鞍区麻木,尿潴留伴一侧足下垂 2 例,距发生马尾综合征时

间为 2 周;鞍区麻木、大小便困难伴双下肢肌力 ~ 级 1 例,距发生马尾综合征时间为 2 ~ 3 周;2 例足下垂,大小便功能无障碍,1 例为男性患者伴右下腿水肿,距发病时间为 1 个月,1 例为女性患者,距发病时间为 3 个月。有卧床不起 2 个月以上者 3 例;不能卧床,坐在床沿,趴着睡,伴一侧下肢持续性剧烈疼痛 3 例;不能仰卧,站立 1 min 即会使下肢疼痛,甚至抽筋 2 例;腰腿剧痛不能自行站立,需扶着走仅 20 m 以内 4 例。有严重腰椎侧弯畸形 1 例,该例为一女性患者,腰腿疼痛伴腰椎侧弯 3 年,并日渐加重,入院时双下肢行走困难,如同鸭步。

1.3 影像学检查 23 例患者均常规拍摄腰椎正侧位 X 线片、CT 检查,其中 10 例增加了 MR 检查。结果 L<sub>4,5</sub> 椎间盘突出 13 例,其中 1 例伴腰椎管狭窄;