

· 病例报告 ·

骶管内尤因氏肉瘤 1 例报告

A case report of Ewing's sarcoma in sacral canal

张继东, 张晓林, 董荣华

ZHANG Ji-dong, ZHANG Xiao-lin, DONG Rong-hua

关键词 骶管; 尤因氏肉瘤 Key words Sacral canal; Ewing's sarcoma

尤因氏肉瘤(Ewing's sarcoma)是一种起源于神经外胚层的恶性肿瘤,亦称为未分化网织细胞肉瘤。以聚集的小圆细胞为主要结构。尤因氏肉瘤是人体骨组织第 4 位好发的恶性肿瘤^[1],绝大多数发生于 3~25 岁(平均 13 岁)^[2],其发病率在儿童恶性骨肿瘤中列第 2 位^[3]。原发于脊柱的尤因氏肉瘤相对少见,而原发于椎管内的更为罕见。Robert 等^[4]曾报道过 1 例儿童原发性胸椎管内尤因氏肉瘤。

1 资料与方法

1.1 临床资料 患者,男,39 岁。于 2003 年 5 月因右下肢疼痛半年,加重伴小便失禁 2 个月入院。半年前无明显原因出现右下肢疼痛,活动后加重,休息后缓解,曾于多家医院保守治疗,症状无明显缓解。2 个月前症状明显加重,伴有

跛行,咳嗽时出现小便失禁及马鞍区麻木感。于我院门诊行 MRI 检查,考虑为骶管内神经鞘瘤,为进一步治疗入院。病程中食欲正常,睡眠尚可。体格检查:跛行步态,腰椎生理弧度正常,棘突无压痛,腰椎活动度正常。右小腿及足背外侧感觉减弱;鞍区:左侧正常,右侧麻木。趾背伸肌力:左侧 5 级,右侧 4 级;趾背伸肌力:左侧 5 级,右侧 4 级;腓骨长、短肌肌力:左侧 5 级,右侧 4 级;小腿三头肌肌力:左侧 5 级,右侧 4 级。膝、踝反射正常;Babinski 征阴性;直腿抬高试验阴性。化验检查:血常规、尿常规、血沉、出凝血时间、肝肾功能均未见异常。

1.2 影像学表现 腰椎 X 线片检查未见异常, MRI 检查见图 1, 2。

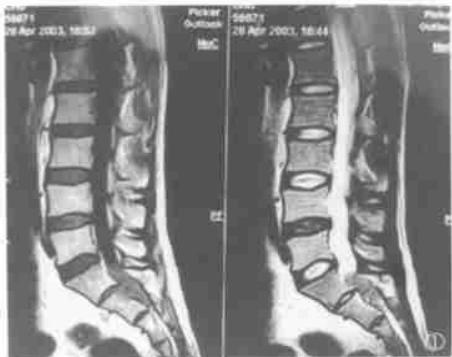

图 1 矢状面 MR 示: S₁~S₃ 椎管内囊性肿物,与周围界线清楚,T₁、T₂ 加权相均表现为中等信号

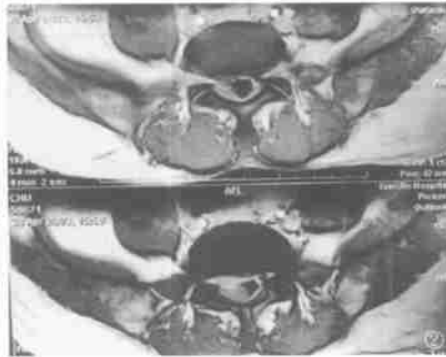


图 2 在水平面 MR 上可见肿物处于椎管内,偏右侧,骶骨及周围软组织未见肿块影像

1.3 术中所见 沿骶尾部正中直切口切开皮肤,充分暴露骶椎后部,椎管外未见异常。行 S₁~S₃ 上缘全椎板减压,见骶管内偏右侧肿物,呈分叶状,边界尚清楚,呈膨胀性生长。导致 S₂、S₃ 部分椎板受压、变薄如蛋壳状,整个椎管内未见溶骨性破坏。分离肿物过程中发现其与骶神经根不易分离,神经根束间亦可见肿瘤样组织,肿瘤断面呈“鱼肉”状。尽量剥离肉眼可见的肿瘤组织,取出大小约 4 cm × 2 cm × 1.5 cm 的肿块送病理检查。

1.4 病理检查 病理检查结果:小蓝细胞恶性肿瘤,考虑为尤因氏肉瘤。免疫组化染色:CK(-), Vimentin(-), S 100 蛋白(-), NSE(-), CD99(+), CGA(-)。

2 讨论

尤因氏肉瘤多发生于男性,男女比例为 2:1。多发于 5~30 岁。理论上可以发生于全身任何骨及其周围软组织。临床上常见的尤因氏肉瘤表现为:局部疼痛、肿胀,疼痛性质早期为间断性,逐渐发展为持续性,程度较重,往往难以忍受。有时合并全身症状,如:发热、贫血、血白细胞增高及血沉加速

等^[5]。发生在脊柱的病例可出现脊髓神经受压症状。X 线表现多为骨髓虫蚀状破坏,周围可有骨质硬化、增生及软组织肿块影,部分病例出现“洋葱皮”样或“日光放射”状骨膜反应。本例尤因氏肉瘤比较特殊,从流行病学、症状、体征、实验室检查、影像学检查、术中所见等诸多方面均与常见尤因氏肉瘤的特点不相符合。导致术前正确诊断非常困难。本例 MRI 示肿瘤位于骶椎管内,边界清楚,膨胀性生长,未见溶骨破坏及骨膜反应,与 Robert 等^[4]曾报道的胸椎管内原发尤因氏肉瘤表现非常相似。但由于仅见 1 例报道,尚不足以归纳为椎管内尤因氏肉瘤的影像学特点。病理检查对诊断尤因氏肉瘤有重要价值,有些小细胞肉瘤通过病理检查也很难与尤因氏肉瘤鉴别,尤其是恶性淋巴瘤和神经母细胞瘤^[6]。免疫组织化学染色技术有助于鉴别诊断,其中 MIC2 和 CD99 染色被认为对尤因氏肉瘤具有肯定的诊断价值^[7,8]。

参考文献

1 Mirra JM. Bone tumors: Diagnosis and treatment. Philadelphia, Pa: Lippincott, 1980. 419-422.

2 Ozaki T, Lindner N, Hoffmann C, et al. Ewing's sarcoma of the ribs: A report from the cooperative Ewing's sarcoma study. *Eur J Cancer*, 1995, 31: 2284-2288.

3 Rao BN, Hayes FA, Thompson EI, et al. Chest wall resection for Ewing's sarcoma of the rib: An unnecessary procedure. *Ann Thorac Surg*, 1995, 60: 1454-1455.

4 Robert JC, Emel AB, Yousif HM, et al. Pediatric case of the day. *Radiogr*, 1999, 19: 241-244.

5 Manabu H, Yoko A, Etsuko T. Ewing's sarcoma of the sacrum. *Radiat Med*, 1999, 17(6): 451-453.

6 胥少汀,葛宝丰,徐印坎.实用骨科学.第 2 版.北京:人民军医出版社.1306-1310

7 Unni KK. Ewing's tumor. In: Dahlin's bone tumors: General aspect and data on 11 087 Cases. 5th edit. Philadelphia: Lippincott-Raven, 1996. 249-262.

8 Baker NC, Dorfman DM. Ewing's sarcoma of the sacrum. *Skeletal Radiol*, 1996, 25: 302-304.

(收稿日期: 2004-08-31 本文编辑: 李为农)

• 短篇报道 •

自锁型带锁髓内针治疗股骨干骨折

李波, 邵高海, 周永发

(重庆市第二人民医院骨科, 重庆 402160)

近年来,带锁髓内针的设计原理,制作材料和工艺在不断改进。我院自 2002 年 7 月以来应用自锁型带锁髓内针治疗股骨干骨折,取得满意疗效,现报告如下。

1 资料与方法

1.1 一般资料 本组 28 例(30 侧)股骨干骨折,其中有 2 例为双侧。男 20 例,女 8 例;年龄 20~58 岁,平均 35.7 岁。右侧 19 例,左侧 11 例。新鲜骨折 27 例,陈旧性骨折 1 例,均为闭合性骨折。部位:股骨上 1/3 段骨折 6 侧,中 1/3 段 15 侧,中下 1/3 段 9 例。致伤原因:车祸伤 14 例,摔伤 9 例,压砸伤 5 例。骨折分型,横断型 8 侧,斜型 13 侧,螺旋型 2 侧,粉碎型 7 侧。

1.2 治疗方法 术前对患者行牵引、消肿、止血等治疗,5~8 d 之后行切开复位,术中骨折断端复位后,长斜型、螺旋型、粉碎型用钢丝捆扎。从转子间窝处钻孔,扩髓,置自锁型髓内针,一直到骨折远端,从针尾插入专用的顶锁杆,将远端 3 枚锁钉张开并刺过骨皮质,骨折近端用槽口显示块及把持器连接柄定位,在不同方向上置自锁钉,并用专用的顶锁杆将其张开并刺过骨皮质,骨折近端同样置 3 枚钉。术中根据情况,长斜型及粉碎型骨折可保留钢丝或改用丝线环扎,加强固定,术后一般不用外固定,给予抗感染、对症治疗,第 2 天行 CPM 功能锻炼,2 周后可以扶拐负重行走。

2 结果

本组 28 例均获随访,时间为 4~15 个月,平均 9.6 个月。骨折愈合时间为 3~6 个月,全部病例无骨不连、断钉、感染。

按 Klemm[*Clin Orthop*, 1986, 212: 89] 功能恢复标准:优 22 例,良 5 例,可 1 例。

3 讨论

自锁型髓内针独特的优越性表现为:①操作简便,缩短手术时间。自锁型带锁髓内针固定不需瞄准器,改良后远端 3 枚自锁钉通过旋转顶锁杆同时一次性张开固定,避免了瞄准器变形后锁钉困难,不需 X 线下进行,锁钉时无须钻头钻孔,明显缩短手术时间。②切口少,创伤小。自锁型髓内针固定骨折切开复位,仅需 2 个切口,大部分操作在切口外完成,创伤小,患者痛苦少。③术后不存在髓内针主钉交锁处和自锁臂断裂的危险。交锁髓内针的钉孔及横钉部位存在明显应力集中,当负重时髓内针的针壁又给螺钉以压力,故螺钉是交锁髓内针最容易断裂的部位。自锁型髓内针为主钉尾、尖部纵形开槽窄,旋转自锁臂短呈矩形,具有强大抗弯能力的坚强面,能承受术后相对较大的肢体短缩应力,故不易断钉。④术后无退钉现象。⑤骨折愈合后取针时切口少,操作方便。

术中注意:①自锁锁钉不能选择过长,因其尖为刀刃状,过长可能损伤周围软组织,本组 1 例患者因远端一自锁钉过长刺入股四头肌腱,术后活动膝关节出现疼痛,并有活动受限。②骨质较坚硬的患者,在旋转顶锁杆有“吃力”感时应缓慢或稍作停顿,使旋转臂在旋转张开时产生的力强大且缓慢、平稳,以便刺穿骨皮质时不会造成其劈裂。

(收稿日期: 2004-07-14 本文编辑: 王玉蔓)