

# 带第四腰动脉蒂髂骨瓣植骨治疗腰椎不稳

李书奎 李建博 李民 杨洪泉 李亚洲

(沧州市中心医院, 河北 沧州 061001)

**【摘要】** 目的 探讨应用带第四腰动脉蒂植骨治疗腰椎不稳的手术方法和适应证。方法 本组腰椎不稳病人 16 例, 将带第四腰动脉蒂髂骨瓣用松质骨螺丝钉固定于需融合节段腰椎的椎弓根, 对侧椎板或横突间植骨融合。结果 术后随访 8 个月至 6 年, 平均 2.8 年, 根据李稔生的疗效评价标准: 优 13 例, 良 2 例, 可 1 例。结论 应用带第四腰动脉蒂髂骨瓣植骨融合治疗腰椎不稳手术简单, 临床效果好。

**【关键词】** 骨移植 外科皮瓣 腰椎

**Treatment of lumbar spinal instability with iliac bone flap pedicled with the fourth lumbar artery** LI Shukui, LI Jiabo, LI Min, et al. Center Hospital of Cangzhou (Hebei Cangzhou, 061001)

**【Abstract】 Objective** To describe a method for the treatment of lumbar spinal instability using iliac bone flap pedicled with the fourth lumbar artery. **Methods** 16 cases of lumbar spinal instability were treated with iliac bone flaps pedicled with the fourth lumbar artery. The fixation was done with spongy screw on the pedicles of lumbar vertebral segment to be fused. Bone grafting and fusion of contralateral vertebral lamina or intertransverse was performed. **Results** The cases were followed up from 8 months to 6 years, with an average of 2.8 years. According to Li's evaluation criterion, excellent results were obtained in 13 cases, good in 2 and fair in 1. **Conclusion** This operation method is simple and effective for the treatment of lumbar spinal instability.

**【Key Words】** Bone grafting Surgery skin flap Lumbar vertebrae

笔者自 1992 年起应用带第四腰动脉蒂髂骨瓣植骨行下腰椎融合治疗 16 例腰椎不稳, 报告如下。

## 1 临床资料

本组 16 例, 男 7 例, 女 9 例, 年龄 16~55 岁, 平均 39 岁。腰椎滑脱 11 例, 滑脱平面 L<sub>4,5</sub> 3 例, L<sub>5</sub>S<sub>1</sub> 8 例。滑脱类型: 崩裂型 6 例, 峡部细长型 2 例, 退变型 3 例; I 度滑脱 6 例, II 度滑脱 5 例。椎间盘突出伴间隙明显狭窄 4 例, 发育性腰椎管狭窄 1 例。

## 2 治疗方法

连续硬膜外麻醉, 俯卧, 后正中入路, 骨膜下剥离两侧椎板, 显露两侧椎板关节突。根据神经损伤情况行半椎板切除或全椎板切除。探查神经损伤的原因, 给予解除。减压完毕, 切取带第四腰动脉蒂的髂骨瓣: 将切口下端向取骨侧弧形弯曲。自棘突尖附着的腰背筋膜处, 仔细分离腰背筋膜的浅深两层疏松组织, 用手指容易分开, 将浅层自髂嵴止点切断, 并连同背阔肌牵向背侧, 向外分离至骶棘肌外缘。于 L<sub>3,4</sub> 横突间水平、骶棘肌外缘的腰下三角内寻

找腰四动脉<sup>[1]</sup>, 血管走行由内上行向外下, 分布于髂嵴(图 1)。分离腰四动脉, 结扎沿途肌支及与臀上动脉浅深上支的吻合, 直至腰四动脉的终末支分布于髂嵴部。切断附着于髂嵴后份的臀肌、骶棘肌。根据植骨需要长度, 取髂后上棘至骶棘肌外缘 4cm 的髂骨外板骨块。将带第四腰动脉蒂的髂骨瓣自骶棘肌下方的隧道内通过, 将关节突、横突、椎板及棘突侧方骨皮质修成鱼鳞状, 用松质骨螺钉将髂骨瓣固定于需要融合节段的椎弓根(图 2)。缝合臀大肌筋膜于髂嵴, 在中线缝合腰背筋膜及皮肤, 取骨部位及椎管减压部位放置引流管 48h, 术毕平卧 4~6h, 压迫伤口减少渗血, 术后 10~12 周拍 X 片, 植骨愈合后佩戴围腰下地。

## 3 治疗结果

本组术后随访 8 个月~6 年, 平均 2 年 8 个月, 根据李稔生的疗效评价标准<sup>[2]</sup>: 优 13 例, 良 2 例, 可 1 例; 16 例均骨性融合, 皮下积液 2 例, 1 例抽吸愈合, 1 例经伤口破溃, 换药 2 周愈合。

## 4 讨论

**4.1 带蒂髂骨瓣移植的优越性** 髂骨不参与构成

作者简介: 李书奎(1956-), 男, 河北省沧州市人, 副主任医师, 主要从事脊柱外科研究, 曾获市级科技进步二等奖三项。

髂髻关节,取骨后不会影响功能;位置隐蔽,不影响美观;手术在同一切口内进行,不增加手术创伤,操作不复杂;血管走行较稳定,蒂部能满足转位需要。

**4.2 带第四腰动脉蒂髂骨瓣的应用解剖** 第四腰动脉由腹主动脉外侧或背侧发出,向外横过腰椎体的前面和侧面,行向后外,穿腰大肌至第四腰椎间孔前方,分为背侧支和腹侧支,背侧支经第 3、4 横突间向外走行,经髂棘肌外缘穿出,在腰下三角的腰背筋膜背侧斜向外下,距髂嵴 3~21mm 处分为皮支和髂骨支。皮支由腰下三角穿出,支配腰部和臀部皮肤。髂骨支行向髂嵴,发出 2~4 支,分布于髂骨后份外唇<sup>[1]</sup>,并有分支越过髂嵴背面与臀上动脉浅深上支吻合<sup>[3]</sup>。第四腰动脉背侧支起始处外径 0.8~2.3mm,有两条伴行静脉,第四腰动脉墨汁灌注,髂骨后部骨膜墨染范围 12.0cm×3.5cm。但第四腰动脉一侧偶缺如<sup>[4]</sup>。

**4.3 手术适应证与术式选择** ①手术适应证:本手术适用于年龄 55 岁以下有下腰椎不稳定或腰椎手术后有引起腰椎不稳定之虞者。腰椎滑脱均在 II 度以内。凡具备下列临床症状及 X 线表现之一者,即可诊断为腰椎不稳定: a. 椎间隙出现异常活动,在脊柱过伸过屈位 X 线片上椎体滑移  $\geq 3\text{mm}$ ; b. 腰椎滑脱; c. 腰椎间隙明显狭窄,伴有椎间关节松弛者; d. 由于不稳定产生局部疼痛症状或/和马尾神经受压迫或牵拉症状。在脊柱手术时,全椎板切除加以椎间盘切除,双侧关节突切除超过 50% 及一侧关节突完全

切除者,均应行脊椎融合。②术式选择:腰椎不稳仅表现严重腰痛,而无神经症状者,行一侧带蒂髂骨移植,对侧椎板、横突间游离植骨;腰椎不稳伴一侧下肢有神经症状者,行该侧半椎板切除、神经根减压,同侧带蒂植骨,对侧游离植骨;发育性椎管狭窄及腰椎不稳伴双下肢神经症状者,行全椎板切除减压,一侧带蒂植骨,一侧横突间游离植骨。对有神经症状的 II 度以内腰椎滑脱行神经根减压,带蒂骨瓣原位融合不需复位。

**4.4 手术要点** 第四腰动脉较细,在分离血管束时,要在血管周围的筋膜肌肉中进行,以防损伤血管。如遇第四腰动脉缺如,则用带蒂髂肌蒂髂骨瓣移植。在切除髂骨瓣时,髂嵴处仅取外板,这样不会损伤腹外斜肌与腹内斜肌附着点,使腰下三角更薄弱而引起切口疝。且取骨时要保留髂后上棘,这样不致损伤髂腰韧带。对于大于 II 度的滑脱,应行复位内固定后采用其它方法融合;年龄超过 55 岁,多有动脉硬化,骨块血供不良,故不采用此术式。

(本文图 1,2 见插图 3)

#### 参考文献

- [1] 范启中,王成琪.现代骨科显微手术学.北京:人民军医出版社,1995.352-353.
  - [2] 李稔生,陆裕朴,王全平,等.腰椎峡部不连和滑脱症的手术治疗.中华骨科杂志,1988,8(5):348-350.
  - [3] 吕端远,廖进民,谢华,等.带肌蒂髂骨瓣转位治疗腰椎滑脱的应用解剖.中国临床解剖学杂志,1995,13(3):188-190.
  - [4] 郭世绂.临床骨科解剖学.天津:天津科学技术出版社,1988.176.
- (收稿:1999-11-08 修回:2000-04-05 编辑:李为农)

## • 短篇报道 •

### 复元活血汤合金铃子散治疗胸肋内伤

周军 张姚萍

(富阳市中医骨伤科医院,浙江 富阳 311400)

自 1994~1997 年,笔者应用复元活血汤合金铃子散治疗各类胸肋内伤 218 例,收到满意疗效。

#### 1 临床资料

本组 218 例中,男 153 例,女 65 例;年龄 23~67 岁。左侧 107 例,右侧 111 例。伤气型 59 例,伤血型 63 例,气血两伤型 96 例。

#### 2 治疗方法

口服复元活血汤合金铃子散加减,

药用柴胡 15g、瓜蒌根 10g、当归 10g、红花 10g、穿山甲 10g、大黄 10g、桃仁 10g、甘草 7g、金铃子 10g、延胡索 10g。伤气型加郁金 10g、青、陈皮各 6g、香附 6g;伤血型加赤芍 10g、丹参 15g;气血两伤型加乳香 10g、没药 10g、川芎 6g。每日 1 剂,7 剂为一个疗程。同时以本院自制张氏百草膏(由麝香、樟脑、冰片、血竭、红花、川乌、草乌、山茶、大茴香、小茴香、细辛、没药等 40 多味药组成)贴患处,7

天为 1 个疗程。

#### 3 治疗结果

本组 218 例治疗 1~3 个疗程,平均 3 个疗程。疗效标准:优,胸肋部肿胀消失,咳嗽、深呼吸无痛感,无胸闷、气急,158 例;良,胸肋部肿胀减退,咳嗽、深呼吸疼痛减轻,50 例;差,胸肋部肿胀有所减轻,咳嗽、深呼吸疼痛好转不明显,10 例。优良率 95.4%。

(编辑:连智华)

## CT 引导经皮脊柱活检器械研究和临床应用

(正文见 259 页)

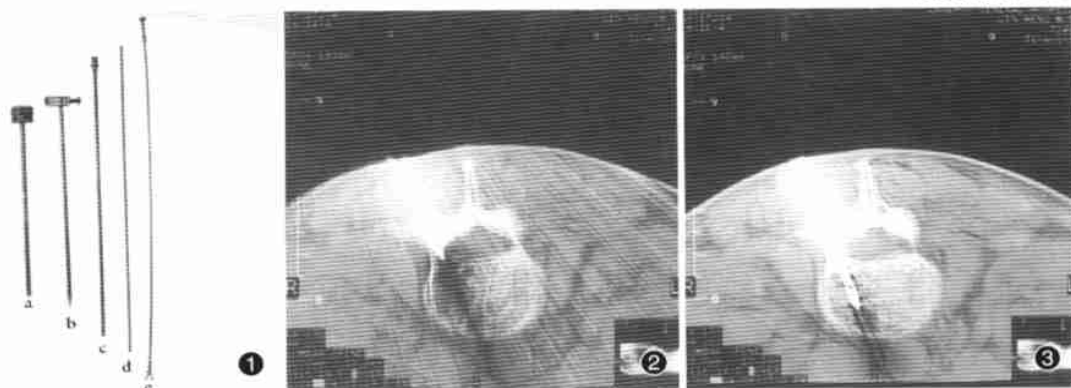


图 1 活检器械(a 套管 b 套管芯 c 环锯 d 环锯芯 e 活检钳) 图 2 活检器械已通过椎弓根 图 3 用环锯取标本

## 带第四腰动脉蒂髂骨瓣植骨治疗腰椎不稳

(正文见 270 页)

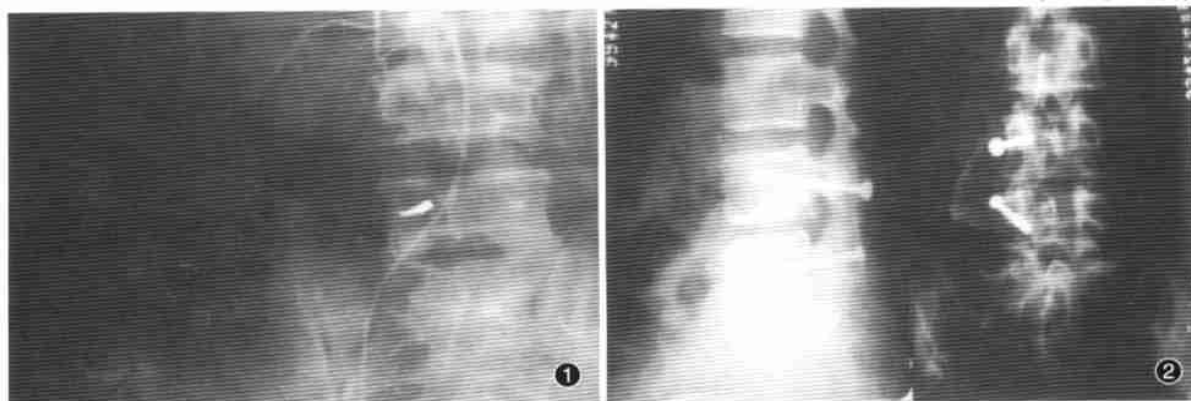


图 1 造影显示第四腰动脉走行 图 2 将带蒂骨瓣固定于需融合节段的椎弓根

## 醒髓汤抑制脊髓继发性损伤的实验研究

(正文见 279 页)

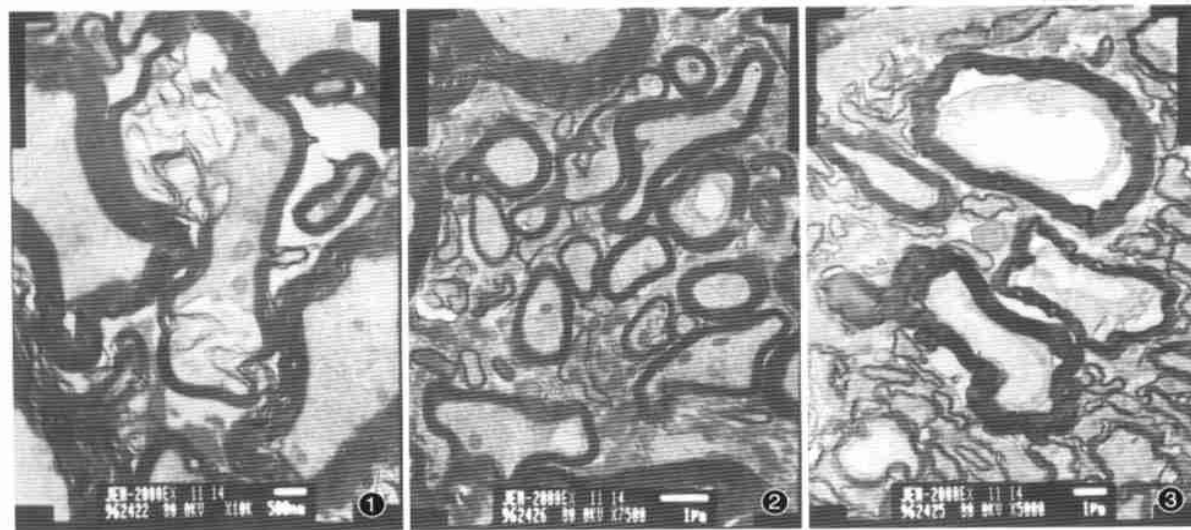


图 1(B 组)髓鞘崩解;轴索紊乱曲张、崩解,大量空泡,神经丝模糊甚至消失,线粒体极少。×10000 图 2(C<sub>1</sub>组)髓鞘完整,结合紧密;轴索水肿,空泡少,线粒体多见,神经丝清晰可见。×7500 图 3(C<sub>2</sub>)髓鞘略疏松、扭曲,但完整;轴索部分变性收缩与髓鞘分离,神经丝模糊,空泡较少,部分线粒体存在。×5000