

## 临床论著

# 胶原酶盘外注射治疗腰椎间盘突出症 附 240 例疗效分析

解放军第四军医大学唐都医院 (西安 710038)

张国民 王执民 李文献 徐金龙

**摘要** 采用胶原酶盘外注射治疗腰椎间盘突出症 263 例。全部病例具有典型的临床症状和体征, 经 CT 或 MRI 确诊并且保守治疗无效。对其中 240 例进行了 3 月、6 月及 12 月的随访, 治愈率为 62%, 总有效率为 92%, 无效率为 8%。阐述了胶原酶盘外注射的理论依据, 胶原酶能够溶解椎间盘突出物, 而对椎管内其他组织无明显毒副作用。分析了注射后疼痛反应的机制。认为胶原酶溶解术的疗效与适应证的选择、注射部位的准确性及药物剂量密切相关。胶原酶盘外溶解术是一种安全、简便和有效的治疗腰椎间盘突出症的方法。

**关键词** 胶原酶 椎间盘溶解术 椎间盘突出 盘外

1969 年, 美国神经外科医生 Sussman<sup>[1]</sup> 在离体椎间盘组织体外溶解试验和动物实验取得成功的基础上, 首次提出可用胶原酶行化学溶解术治疗腰椎间盘突出症 (简称 PLID)。Sussman 等<sup>[2]</sup> 又于 1981 年率先报告了 29 例 PLID 患者盘内注射胶原酶的治疗结果, 总有效率为 86%。此后, 美国及西德等一大批学者相继报告了他们的疗效, 有效率在 65%~80% 之间。我院从 1994 年 11 月~1996 年 11 月用国产注射用胶原酶 (上海医工院和鞍山二药厂) 盘外注射共治疗 PLID 患者 263 例, 疗效显著。

## 临床资料

263 例中, 男 192 例, 女 71 例; 年龄 20~65 岁, 平均 45 岁; 病史为 1 月~10 年, 平均为 7.5 月。全部患者均有明显的腰腿痛或坐骨神经痛, 一侧下肢感觉障碍或活动受限, 直腿抬高试验阳性者 250 例 (95%)。腰椎间盘突出部位和例数的关系见表 1。

表 1 腰椎间盘突出部位与例数的关系

	L <sub>4,5</sub>	L <sub>5</sub> S <sub>1</sub>	L <sub>3,4</sub> +L <sub>4,5</sub>	L <sub>4,5</sub> +L <sub>5</sub> S <sub>1</sub>	合计
例数	145	88	10	20	263
%	55.0	33.6	3.8	7.6	100

**病例选择** 适应证: (1) 单侧腰腿痛, 经脊髓造影、CT 或 MRI 证实为 PLID, 而且有明

显的神经根压迫症状; (2) 符合外科手术指征; (3) 经三个月正规保守治疗无效者。禁忌证: (1) PLID 合并骨性椎管狭窄或侧隐窝狭窄; (2) 马尾综合征; (3) 椎间盘严重变性或出现“真空”征; 椎间隙明显狭窄者; (4) 严重的心血管疾病, 肝、肾功能不全及严重的慢性疾病者; (5) 严重过敏体质; (6) 孕妇及 14 岁以下儿童; (7) 突出物已钙化或骨化者; (8) 非椎间盘源性的腰腿痛患者。

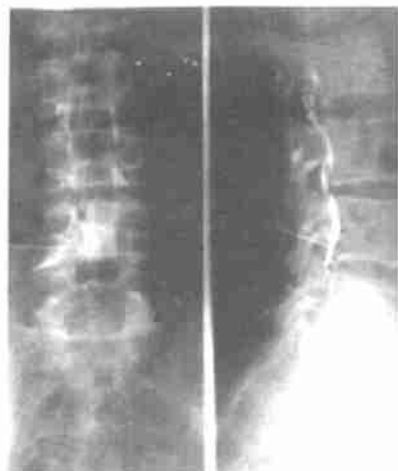
## 治疗方法

1. 机器设备 带有影像增强电视透视装置的 X 光机。

2. 术前准备 行血、尿、便常规, 出、凝血时间, 肝、肾功能检查。碘过敏试验。常规拍腰椎正、侧位片。注射前 30 分钟静脉推注 50% 葡萄糖 20ml 加地塞米松 5mg。

3. 注射方法 患者取患侧朝下侧卧屈膝位于 X 线机手术台上, 腰部两侧垫高。L<sub>3,4</sub>、L<sub>4,5</sub> 的进针点取相应椎间盘平面棘突患侧旁开 8~12cm 处, 穿刺针与躯干矢状面成 50°~70° 夹角进入。L<sub>5</sub>S<sub>1</sub> 椎间盘突出则取患侧髂后上棘上方约 1~2cm, 中线旁开 6~8cm 处为进针点, 穿刺针与躯干矢状面成 45°~55° 夹角, 同时针尾向头侧倾斜 15°~20° 角, 刺入 L<sub>5</sub>S<sub>1</sub> 椎间孔。常规消毒, 用 2% 利多卡因局麻后, 将长 15cm 的 16 号静脉留置针在透视下沿横突间插入椎间

孔内,椎间盘突出物后缘即硬膜外前间隙(简称盘外)。理想的位置应是正位针尖位于椎弓根



1 穿刺针正、侧位位置及硬膜外前间隙显影情况。

内缘,侧位针尖位于椎间孔的下 1/2 处(图 1)。针尖到位后,先行硬膜外腔空气负压试验,证实无阻力并无脑脊液流出后,注入 1~2ml 非离子型碘造影剂(如欧乃派克或碘必乐等),如侧位见造影剂呈线状分布,则确证针尖位于椎间孔内硬膜外间隙。将胶原酶 1200U 溶于 3~5ml 0.9% 生理盐水中缓慢注入。注射后患者平卧送入病房,患侧朝下侧卧位 6 小时,卧床 24 小时。

## 结 果

1. 疗效观察 本组共治疗 PLID 263 例,其中 243 例只注射 1 次,20 例注射了 2 次。共行盘外注射 283 次。穿刺成功率 100%。对胶原酶溶解术的疗效判定是依据改良的 Macnab 疗效评定标准:痊愈:疼痛消失,无运动功能障碍,恢复正常工作和生活;显效:偶有疼痛,能做轻工作;有效:有些改善,仍有疼痛,不能工作;无效:仍有神经根受压症状,需进一步手术治疗。

经治疗的 263 例中,240 例患者均按 3 月、6 月及 12 月时间进行随访,52 例患者择时做了 CT 复查。本组病例随访时间与疗效的关系见表 2。

表 2 随访时间与疗效的关系

随访时间	痊愈	显效	有效	无效	合计	总有效率%
	例数(%)	例数(%)	例数(%)	例数(%)		
3 月	50(65.8)	10(13.2)	9(11.8)	7(9.2)	76	90.8
6 月	74(59.7)	33(26.6)	8(6.4)	9(7.3)	124	92.7
12 月	24(60.0)	8(20.0)	4(10.0)	4(10.0)	40	90.0
合计	148(61.7)	51(21.2)	21(8.8)	20(8.3)	240	91.7

2. 不良反应 185 例在注射 1 周后出现腰、腿痛加重,需止痛药处理,持续 3 周左右疼痛消失。6 例患者注射 2、3 天后,背部皮肤出现红斑,局部搔痒,经给予抗过敏药物治疗消失。共有 32 例出现有轻微低热出汗,一般无需处理。15 例患者治疗 3 月后出现骶棘肌紧张,腰部沉重、乏力。有 2 例 4 月后出现患侧下肢肌肉萎缩,经对症处理半年后逐渐恢复。本组治疗病例中未发生严重过敏反应。共有 20 例患者对比了治疗前后的椎间隙宽度,未见明显的椎间隙狭窄征象。无椎间盘感染发生。

## 讨 论

1. 盘外注射治疗 PLID 理论依据 胶原酶作为化学溶解术治疗 PLID 已有近 20 年的历史,国外于 70~80 年代对胶原酶溶解椎间盘组织做了大量的动物试验,证实胶原酶是唯一能作用于椎间盘胶原蛋白的水解酶,它能够迅速地选择性地溶解椎间盘的髓核和纤维环中的胶原蛋白组织,使突出物缩小或消失,从而缓解、消除对神经根的压迫,使临床症状得以改善。胶原酶的注射方法有盘内和盘外两种,国外均采用盘内注射,国内盘内<sup>[3]</sup>及盘外<sup>[4,5]</sup>注射均有报道但在实际操作中以盘外注射居多。我们认为盘外注射的理论依据有以下几点:(1) PLID 突出物多数为髓核和/或纤维环一并向后外侧突出,在椎间孔处刺激挤压神经根是产生临床症状的主要原因,同时该处的神经根外膜和束膜均不发达、淋巴回流也差,其弹性缓冲作用和化学屏障功能不健全,一旦受压刺激极易发生水肿、粘连、炎变。所以对神经根周围突出物周缘的直接冲击注射能够更迅速、充分、切实地溶解降压;<sup>[6]</sup>(2) 椎间盘是个渗透系统,纤维环和软骨终板具有半透膜性质,盘外注射药液除直接对突出物起作用外仍有部分渗入盘内;

(3) 盘外注射比盘内注射疼痛反应轻。如前所述, 盘外的概念系指椎间孔内、椎间盘突出物后缘的硬膜外间隙。那么盘外注射胶原酶对椎管内其他组织有无作用, 一直是临床医生非常关注的问题。Olmaker 等<sup>(6)</sup>将 120U 胶原酶注入家兔的硬膜外间隙, 发现可使局部硬膜变薄。但他认为人的硬膜组织比家兔厚, 硬膜上的胶原组织中分子交叉连接紧密, 使胶原组织更加浓缩致密, 可能会耐受胶原酶的作用。Artigas 等<sup>(7)</sup>和 Brock 等<sup>(8)</sup>分别报告了 8 例和 1 例盘内注射胶原酶无效病例手术后所见, 认为胶原酶对后纵韧带、软骨终板及硬膜外脂肪等有破坏作用, 2 例患者发现硬膜变薄。但 Brown<sup>(9)</sup>对此结论提出质疑, 认为硬膜厚薄不一是正常解剖学变化, 不应归咎于胶原酶的作用。同时 Ghandur<sup>(9)</sup>, 对 Brock 的病理切片进行复查未发现上述的病理变化。Sussman<sup>(10)</sup>亦指出即使盘内注射胶原酶渗漏入硬膜外并不会对硬膜造成损害, 因为硬膜表面受到细胞膜的保护。后纵韧带是成熟的纤维组织, 胶原酶亦不会对其产生作用。Rydevik 等<sup>(11)</sup>和国内沈渭忠等<sup>(12)</sup>用胶原酶作用于兔的神经得出类似结论, 胶原酶对神经组织无形态功能及传导方面的影响, 提出治疗剂量的胶原酶对神经根的浸润不会对神经组织造成损害。Fisher 等<sup>(13)</sup>观察了 82 例胶原酶盘内治疗无效而行手术的病例, 未发现胶原酶对后纵韧带和硬膜等组织的损害作用。本组 263 例盘外注射治疗的病例, 最长观察时间近两年, 未发现胶原酶产生的长期的、不可逆的损害作用。此外, 朱克闻等<sup>(4)</sup>于 70 年代即应用盘外注射胶原酶治疗 PLID, 于 1982 年报告了 252 例的治疗结果, 总有效率为 94.1%, 长期随访观察证实无严重并发症。杨述华等<sup>(5)</sup>报告了盘外注射胶原酶治疗 PLID 100 例, 近期优良率达 90%, 无任何并发症发生。从而我们认为盘外注射治疗 PLID 是安全有效的。它能起到直接溶解椎间盘突出物、迅速改善临床症状的作用。从部分病例注射前后 CT 对比观察证实了椎间盘突出物确实能够被胶原酶溶解缩小或消失 (图 2、3)。

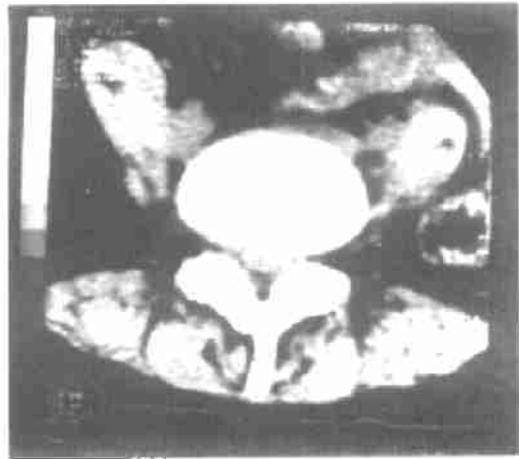


图 2 胶原酶注射前 CT 片示: L<sub>4/5</sub> 椎间盘中央型突出, 突出物较大, 呈丘状, 约占硬膜囊的 50%。

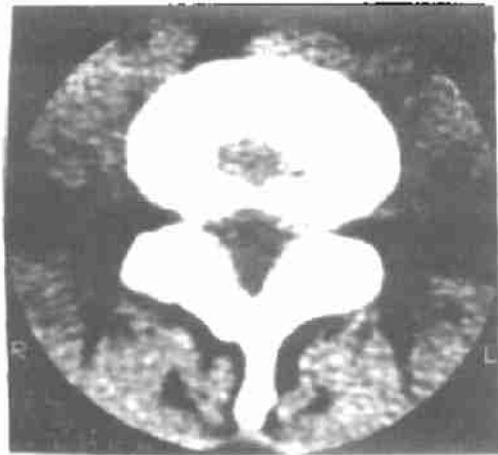


图 3 同上例, 胶原酶注射后 10 个月复查 CT 示: 突出物基本溶解消失。

2. 胶原酶注射疼痛反应的机理分析 胶原酶盘外注射后最常见的反应是一过性的腰腿疼痛加重 (占 70%)。究其机理一是胶原酶在作用于椎间盘组织的过程中, 首先使其膨胀、体积增大, 从而加重了对神经根的压迫所致。Brown 等<sup>(14)</sup>电镜下观察发现被胶原酶作用过的胶原组织象吸水海绵一样膨胀。本组有 6 例 (占 2.5%) 注射后 1、2 周复查 CT, 发现突出物较注射前体积增大, 密度降低, 2 月后才逐渐缩小。其次是胶原酶注入盘外会引起椎管内组织暂时充血水肿、血管通透性加大, 可能亦是疼痛加重的原因。这种疼痛反应的规律一般是注药后基本无痛, 1、2 周后随着溶解物的逐渐

增加、疼痛反应逐渐消失。由于椎间盘组织无血供，胶原酶作用后的代谢产物只能依靠渗透或弥散作用慢慢吸收排除，所以胶原酶作用反应时间较长。

### 3. 胶原酶溶解术的疗效和相关因素分析

(1) 疗效与适应证的选择密切相关。胶原酶盘外注射适合于多种突出类型的 PLID 患者，但对于突出和脱出者效果更佳，突出越大、症状越重，效果越明显。旁侧型比中央型疗效好。突出物的形状呈丘状或乳头状者比扁平状或不规则形状者疗效好，可能系胶原酶对突出物中髓核占的成分较多者，更容易发挥溶解作用。无效病例中有 6 例 (0.3%) 突出合并有轻度侧隐窝狭窄，所以对椎间盘突出同时合并有神经根管狭窄者应严格剔除。病史的长短和年龄对疗效有一定的影响，病史长年龄大者疗效稍差；

(2) 注射部位是否准确会影响疗效。我们所指的盘外应是椎间盘突出物后方硬膜外腹侧间隙。在造影时应正侧位确认造影剂分布于椎管的前方，而决不应该沿神经根引流至椎间孔外面，那样胶原酶将不会作用到突出物。无效病例中有 5 例通过回顾分析当时造影片发现造影剂有部分引流到椎间孔外。由于硬膜外间隙是上下相通的，注射后患者需保持患侧卧位 6 小时或采取头高脚低体位引流以使胶原酶药液积聚在突出物的周围，充分发挥药物的溶解作用。此外，我们在穿刺过程中应尽可能一针到位，避免反复穿刺损伤神经根及周围组织；

(3) 胶原酶的作用与剂量呈依赖性。一定量的酶液只能溶解一定量的胶原组织。本组注射 2 针的 20 例 (7.6%) 患者系因突出物大于 1cm，在注射 1 针后 2 个月，突出物未能完全溶解消失而行二次注射后取得满意效果。由于目前我们每例均固定用 1200u 胶原酶，对巨大的突出物可能一次药物剂量不够。那么是否可以一次再增加剂量，我们将在今后探索。

综上所述，通过本组盘外注射胶原酶治疗 PLID 240 例的疗效分析，认为胶原酶盘外注射治疗 PLID 具有无创伤，无明显毒副作用，疗程

短、见效快，有效率高 (92%) 等优点。胶原酶是一种能部分替代外科手术治疗 PLID 的理想药物。但是，由于这一新药 (国内) 用于临床时间较短，许多问题尚不明确，例如对于游离型椎间盘脱出盘外注射疗效如何？椎间盘突出物溶解后组织如何修复？怎样进一步提高盘外注射的准确性和安全性等问题，尚有待于我们进一步研究。

### 参考文献

1. Sussman BJ. Intervertebral discolysis with collagenase. *J Natl Med Assoc* 1968; 60 (May): 184.
2. Sussman BJ, Bromley JW, Gomez JC. Injection of collagenase in the treatment of herniated lumbar disk. Initial clinical report. *JAMA* 1981; 245 (2): 730.
3. 汤华丰, 丁鑫昌, 髓核化学溶解 (胶原酶) 治疗腰椎间盘突出症 30 例近期随访报告. *中华骨科杂志* 1989; 9(2): 88.
4. 朱克闻, 董宏谋. 胶原酶髓核溶解术——253 例疗效评估. *医药工业* 1982; 121 (8): 15.
5. 杨述华, 杜靖远, 罗怀灿, 等. 化学溶核术治疗椎间盘突出症的临床研究. *中华骨科杂志* 1996; 16 (7): 415.
6. Olmarker K, Rydevik B, Dahlin LB, et al. Effects of epidural and intrathecal application of collagenase in the lumbar spine: An experimental study in rabbits. *Spine* 1987; 12 (5): 477.
7. Artigas J, Brock M, Mayer HM. Complications following chemonucleolysis with collagenase. *J Neurosurg* 1984; 61 (10): 679.
8. Brock M, Roggendorf W, Gorge HH, et al. Severe local tissue lesions after chemonucleolysis with collagenase. *Surg Neurol* 1984; 22: 124.
9. Brown MD Editorial comments on Brock's paper *Surg Neurol* 1984; 22: 132.
10. Sussman BJ. Inadequacies and hazards of chymopapain injections as treatment for intervertebral disc disease. *J Neurosurg* 1975; 42 (4): 389.
11. Rydevik B, Brown MD, Ehira T, et al Effects of collagenase on nerve tissue: An experimental study on acute and long term effects in rabbits *Spine* 1985; 10: 562.
12. 沈渭忠, 周建来, 郑思竞, 等. 胶原酶对腓总神经传导速度的影响. *中国医药工业杂志* 1991; 22 (4): 169.
13. Fisher RG, Bromley JW, Becker GL, et al. Surgical experience following intervertebral discolysis with collagenase. *J Neurosurg* 1986; 64 (4): 613.
14. Brown MD, Tompkins JS. Pain response post chemonucleolysis or disc excision. *Spine* 1989, 14 (3): 321.

(收稿: 1996—12—16 修回: 1997—04—22)

## Abstract of original Articles

### Extradiscal Injection of Collagenase in The Treatment of Herniated Lumbar Disc—A Therapeutic Analysis of 240 Cases

Zhang Guomin, Wang Zhimin, Li Wenxian, et al.

Tang Du Hospital, The Fourth Military Medical University, Xi'an (710038)

263 cases of lumbar disc herniation were treated with extradiscal injection of collagenase. All patients with typical clinical symptoms and signs were diagnosed by CT scanning or MRI, and all of them without therapeutic effect with conservative therapy. Among them, 240 cases had been followed up clinically for 3—12 months. The results showed that the cure rate, effective rate and ineffective rate were 62%, 92% and 8%, respectively. The theoretical foundation of extradiscal injection of collagenase was expounded that collagenase could dissolve the herniation of lumbar disc but did not affect to adjacent structures. The mechanisms of pain response after discolysis were analysed. The writers thought that the therapeutic effect of discolysis is closely related to the choice of the indication, the accuracy of the injection site, and the dosage of collagenase. Extradiscal discolysis is a safe, convenient and efficient method for treating herniated lumbar disc.

**Key words** Collagenase Discolysis Protrusion of inter vertebral disc Extradisc

(Original article on page 3)

### The Comparative Study of Various Therapeutic Methods for Femoral Head Necrosis in Children

Wag Kunzheng, Li Zhiying, Yu Quansheng, et al.

The Second Affiliated Hospital, Xi'an Medical University, Xi'an (710004)

215 cases of femoral head necrosis in children were treated with non — operative therapy, drilling decompression, synovectomy of hip joint, fenestration decompression and cancellous bone grafting, transplation of satorius muscle — bone flap, and trans — plation of anastomotic blood vessel — fibula, respectively. Among them, 161 cases were followed up for 1—15 years and

systematically observed. According to Catterall's X—ray stages, and taking the function of hip joint and the changes of femoral head in X—ray film as the criteria of evaluation, the indication of various therapeutic methods in different stages were observed.

**Key words** Children Necrosis of femoral head Treatment

(Original article on page 7)

### Effects of Qianlinghuo Heji on Osteoporosis Induced by Ovariectomy: An Experimental Study

Tao Youlue, Fang Liang, Zhang Zhian, et al.

The Second People's Hospital of Fujian Province, Fuzhou (350003)

Qianlinghuo Heji (Epemedium Leptorrhizum Agent) is a mixture of Chinese medical herbs on osteoporosis. The rats' models of postmenopausal high turnover osteoporosis were established three months after ovariectomy, and then divided into three groups: the Chinese drug group, nilestriol group, and model group. After treating for three months, the results showed that the ration of fasting urine calcium/urine creatinin and urine hydroxyproline/urine creatinin in Chinese druy group and in nilestriol group are obviously decreased than that in model group ( $P < 0.05$  and  $< 0.01$ , respectively); the serum estradiol, bone mineral capacity and bone mineral density in both the Chinese drug and nilestriol groups are increased than that in model group; the level of serum bone gal protein in Chinese drug group is higher than that in nilestriol and model groups ( $P < 0.05$ ); and the activity of serum alkaline phosphatase in nilestriol group is lower than that in Chinese drug and model groups ( $P < 0.05$ ). The results indicated that Qianlinghuo Heji can prevent the rats with osteoporosis from losing bone material and thus protect the bone.

**Key words** Osteoporosis Chinese drug Qianlinghuo Heji Rat Ovariectomy

(Original article on page 9)

### Hemodynamic Study of Manipulative Treatment of The Experimental Osteoarthritis of Knee Joint

Wang Jiwei, Shi Weibin, Du Ning, et al.