

经验交流

腰椎间盘突出症术后椎间隙感染的诊断和治疗

浙江医院 (杭州 310013) 茹逸良 赵大正

摘要 本文报道了 14 例腰突症术后椎间隙感染的诊断治疗。本病的临床特征为术后腰腿痛消失 4~27 天, 又突然出现剧烈腰痛, 伴有腹痛, 下肢放射痛, 不规则低热。白细胞计数可轻度升高或正常, 但血沉升高。早期 X 线平片和 CT 检查无多大价值。MRI 可以清晰显示炎症的部位, 范围和程度。对早期诊断具有非常重要的意义。组织活检有助于确诊, 但阳性率低。本病一旦被诊断, 应严格卧床制动, 用大剂量广谱抗生素治疗。保守治疗有效。

关键词 椎间盘炎 腰椎间盘突出症手术 诊断与治疗

腰突症术后椎间隙感染是少见的脊柱手术并发症, 但其后果非常严重^[1]。本院自 1989 年 9 月~1995 年 7 月间收治 14 例, 结合文献, 对其诊断和治疗作一总结。

临床资料

本组 14 例, 男 9 例, 女 5 例。年龄 32~62 岁, 平均 42 岁。L₄₋₅椎间盘手术 9 例, L₅S₁ 2 例, L₄₋₅ 和 L₅S₁ 3 例。椎板开窗 12 例, 全椎板切除 2 例。发生感染间隙 L₄₋₅ 11 例, L₅S₁ 3 例。有 2 例术前合并有糖尿病, 余病例无心、肺、肝、肾等脏器器质性疾患。

1. 起病时间: 指术后腰腿痛症状消失, 又突然出现剧烈腰痛的时间。为 4~27 天, 平均 9 天。所有病例均有剧烈腰痛, 腹痛 7 例, 下肢放射痛 6 例, 直腿抬高试验阳性 8 例, 发热 12 例, 体温 37.5℃~39.1℃, 平均 38.4℃, 持续时间 11~51 天, 平均 22 天, ESR 升高 14 例, 升高范围 35~110mm/h, 平均 51mm/h, 血白细胞计数升高 10 例, 8.0~15×10⁹/L, 平均 8.9×10⁹/L, 中

性 75%~91%, 平均 86%。伤口均愈合良好, 无局部脓肿发现。

2. 辅助检查: (1) X 线平片 本组 7 例。起病后 1~4 周, 平均 2 周拍腰椎正侧片检查。5 例无明显变化, 2 例见病变邻近椎体骨质疏松, 椎体边缘模糊, 终板破坏。起病后 2~22 月检查 11 例。见椎间隙变小 7 例, 椎体骨性融合 4 例, 椎体边缘硬化 6 例。

(2) CT 本组 5 例。起病后 10~42 天, 平均 16 天检查。椎间隙密度减低 3 例, 异常软组织影突入椎管内 2 例, 起病后 42 天这一例见椎体终板破坏, 边缘有硬化骨形成。

(3) MRI 本组 10 例。检查时间起病后 3~22 天, 平均 12 天, 9 例。起病后 13 月, 1 例。腰椎 MRI 检查, 常规矢状位和横截面成像。成像结果可分: ①T₁W 像 感染椎间隙、相邻近椎体、硬膜信号明显减低, 椎板及附近软组织信号也有减低 (如图 1)。②T₂W 像 感染椎间隙及邻近椎体、硬膜囊信号明显增强 (如图 2)。

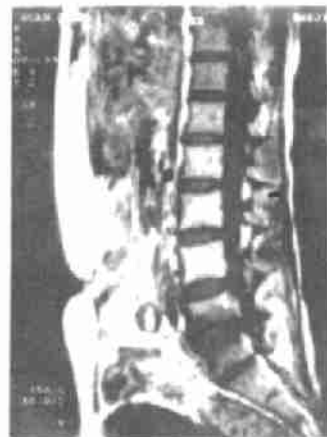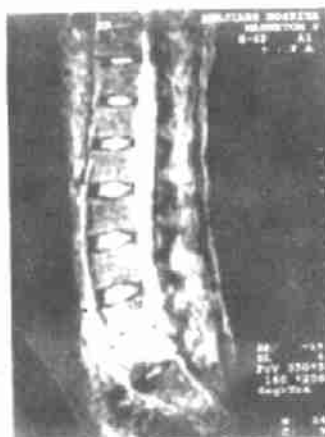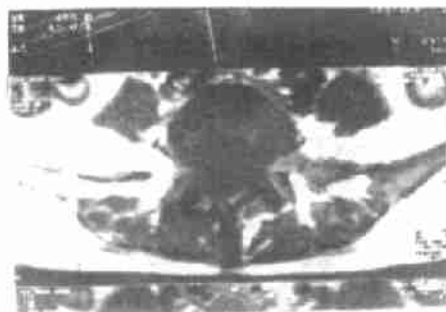
图 1 T₁W 像信号减低图 2 T₂W 像信号增强

图 3 层次分界不清

③在横截面上,椎管周围组织边界不清,椎管内可见软组织影突入,层次分界不清(如图3)。晚期1例MRI表现,见椎间隙变小,椎体边缘硬化,硬膜囊与软组织有粘连。本组未见椎管附近T₂W像上成块高信号脓肿像。

3. 特殊检查:血培养,5例,均阴性。局部切口深部经皮穿刺液培养加药敏6例,阳性1例,为金黄色葡萄球菌。

治 疗

本组14例,从怀疑椎间隙感染诊断起,给予绝对卧床,大剂量广谱抗菌素治疗。首选先锋V号,3.0g,iv,Bid,体温和血沉正常后一周停药,改口服新菌灵片,持续三月。对疼痛难忍者,一般止痛剂治疗无效,用氯丙嗪50mg,异丙嗪50mg,度冷丁75mg,5%葡萄糖液500ml静滴维持冬眠疗法。本组无一例进行手术治疗。

结 果

本组随访6~22月,平均18月。腰腿痛症状消失,完全从事原工作或劳动者,8例,有轻微腰腿痛,但自己认为较术前明显好转,不影响工作和生活,5例。经常腰痛,伴有不同程度地下肢麻木,疼痛,不能正常工作,影响日常生活,1例。

讨 论

1. 关于病因:多数学者认为细菌性感染^[2,3]。因为血培养和局部经皮穿刺活检培养均找到细菌学证据。发病患者有寒战,高热,乏力等全身中毒症状,白细胞和中性粒细胞升高,同时抗菌素治疗有效。对感染途径的解释有血源性和手术污染两种途径。认为血源性感染者术前多已存在泌尿系或上呼吸道感染存在,感染可发生在非手术间隙^[4]。同时认为因术后椎间隙血肿形成,血运差,术中细菌污染易形成感染。本组5例系基层医院转入本院,可能同当地医院无菌术执行不严格有关。患本病同时与患者全身状况有关,本组2例糖尿病患者感染,与其全身抵抗力差可能密切相关。虽然本组血培养和活检仅1例细菌阳性,作者认为主要是因术后抗菌素的应用,降低了培养的阳性率。

2. 临床特点:椎间隙感染多为急性发病,本组平均9天。本病具有典型的临床症状,腰背部剧痛,拒动,尤以晚间疼痛剧烈。一般止痛剂无效。部分患者有下腹痛,腹胀、下肢放射痛,麻木症状。疼痛原因主要是因为椎间隙内压增加,炎性物质对神经末梢的刺激。由于硬膜囊和纤维环由窦椎神经支配,而窦椎神经是脊神经分前支和后支之前的返支,因此疼痛可反射性地传导到前后支、引起腰、腹部剧痛,及下肢放射痛。当炎症波及椎管外神经根周围时,炎性物质可直接刺激神

经根,可致下肢放射痛,麻木。此时直腿抬高试验阳性,甚至只要腰部活动,即可引起腰、腹部剧痛,因此病人常拒动。本组14例均有典型的腰部剧痛,拒动。下肢放射痛出现有6例。

不规则低热,血沉增快是本病的一大特点。体温一般在37.5~38.5℃,很少达到39.5℃以上,少数病人也可体温正常。本组有2例未发热,12例平均体温为38.4℃,持续时间22天。而血沉本组所有病例均不同程度地升高。由于炎症主要局限于椎间隙,而椎间隙血循环较差,细菌等致热源进入血液循环相对较少,因此体温升高不明显,白细胞计数也可正常。也可能因大剂量抗菌素使用,杀死血液中细菌有关。Rawlings等^[5]统计一组27例,白细胞计数升高有8例,而血沉加快者达26例。Thibodeall报告几乎所有椎间隙患者血沉均增快,而50%的患者白细胞增高^[6]。他认为只有当感染扩散到椎间隙以外时白细胞才会升高。血沉变化可能是化验检查中唯一可靠的异常指标,也是监测椎间隙感染患者对治疗反应的重要参考。陆寰照等^[3]认为如术后2周腰痛加剧,骶棘肌痉挛而血沉升高到50mm/h以上,必须考虑椎间隙炎。

组织活检阳性率低,但对诊断帮助较大,却有助于抗菌素的选择。本组6例中仅1例阳性,而Rawlings等^[5]报告14例活检有7例阳性。作者分析可能在操作上有一定的技术差异。

3. 影像学诊断:椎间隙感染的X线诊断,在早期没有意义。一般手术后1~3月才有表现。本组早期主要表现受累椎间隙变窄,椎体骨质疏松和终板的侵蚀破坏。随着病程的发展,晚期可见骨质增生和硬化,椎体边缘骨刺形成,椎体融合。

CT早期主要表现为椎间隙较正常术后密度减低。本组有2例显示异常软组织影突入椎管,椎体边缘不规则破坏。对早期诊断价值不大。

MRI具有三维成像能力,具有优良的解剖和分辨率,能够显示病理变化及其周围关系。在矢状位上,能显示感染椎间隙的部位,炎症扩散的范围,椎管内异常情况,及有否脓肿形成。因此,在早期诊断椎间隙感染方面,远远优于CT和X片。动物实验^[7]表明,MRI诊断椎间隙炎的敏感性、特异性和正确性分别为93%、97%、95%。Dendrinos^[8]指出MRI在早期诊断椎间隙感染方面是最有效的方法,可在X线平片没有任何改变之前就清楚地显示椎体面改变和炎症浸润椎体的情况。本组MRI检查椎间隙感染结果:在矢状位T₁加权图像,椎间盘及其邻近椎体信号减低,前纵韧带,椎管后软组织信号因炎症影响信号也减低,硬膜外脂肪信

号消失。横截面上,可见椎管内有低信号软组织影突入,椎管内层次模糊不清。在 T₂ 加权图像上,矢状位见椎间隙及邻近椎体信号增强,椎管附近软组织因炎症波及,信号增高。Boden^[1]认为 T₂ 像矢状位,可以鉴别是否有椎管外脓肿形成,可以出现成片高信号区。这对是否需要手术提供有力证据。本组未见脓肿高信号像。晚期 MRI,在矢状位上,可显示硬膜囊是否和软组织有粘连,硬膜囊是否有压迫,从而可解释晚期椎间隙感染患者腰腿痛的原因。本组 1 例晚期有腰腿痛患者, MRI 可见明显的硬膜外粘连,椎管狭窄。

4. 治疗:本病一旦被诊断,应绝对卧床制动,本组病例均严格卧床,直到症状消失,带腰围下地活动。局部理疗我们认为早期不宜使用,反而使炎症扩散,可用骨盆牵引固定腰椎,有一定的固定作用。

在缺乏细菌学检查依据时,应该用大剂量广谱抗菌素。我们首选先锋 V 号静脉给药。体温和血沉正常后一周停药,改口服新菌灵片三月。静脉用药时间最长达 50 天,最短 14 天,平均 25 天。随防所有病例,仅 1 例留有明显腰腿痛。本病愈后尚佳。

本病保守治疗时间较长,但多能治愈。如果 MRI 显示有硬膜外或软组织内有脓肿形成,则及时的手术治疗。

总之,本病强调早期诊断和治疗。对术后腰突症状消失,又重新出现剧烈腰腿痛,伴不规则低热,血沉升高就应想到此病。有条件应首选行腰 MRI 检查,同

时应用大剂量广谱抗菌素和严格卧床制动治疗。

参考文献

1. Boden SD, Davis Do, Dina TS, et al. Postoperative diskitis: Distinguishing early MR imaging findings from normal postoperative disk space changes. *Radiology*, 1992, 184: 765.
2. Fernand R, Lee CK. Postlaminectomy disc space infection. A review of the literature and a report of three cases. *Clin Orthop*, 1986, 209: 215.
3. 陆寰照,周泰仁,过帮辅. 术后椎间盘炎及文献复习. *中华骨科杂志*, 1990, 10: 435.
4. Iversen E, Nielsen VAn, Hansen LG. Prognosis in Postoperative discitis: A retrospective study of 111 cases. *Acta Orthop Scand*, 1992, 63: 305.
5. Rawlings CE, Wilkins RH, Gallis HA, et al. Postoperative intervertebral disc space infection. *Neurosurgery*, 1983, 13: 371.
6. Thibodeau A. A disc Space infection following removal of lumbar intervertebral disc. *Clin Neurosurg*, 1967, 14 (18): 337.
7. Szypryt EP, Hardy JG, Hinton CE, et al. A Comparison between magnetic resonance imaging and scintigraphic bone imaging in the diagnosis of disc space infection in an animal model. *Spine*, 1988, 13: 1042.
8. Dendrinis GK, Poryzides JA. Spondyloliscitis percutaneous discectomy: A case diagnosed by MRI. *Acta Orthop Scand*, 1992, 63 (2): 219.

(收稿: 1996-09-10)

先天性环状挛缩带合并手部畸形一例

湖北谷城县人民医院 (441700) 杨显泉

先天性环状挛缩带是一种罕见的畸形,我院收治一例,现报告如下:

患儿,陈××,男,1994年10月10日因先天性左前臂环形凹槽,左手畸形入院,诉左手冬季发凉,易冻伤。入院体检,左前臂距腕横纹上 2cm 处有一单环挛缩带,左手 2~4 指屈曲位挛缩畸形,被动活动度 40°; X 线示:该指掌指,指间关节间隙尚可。诊断:左前臂单环挛缩带并左手畸形。

治疗 全麻下,按 Pest 手术方法^[1]切除挛缩带,“Z”形皮瓣延长矫形。术中见挛缩带深至肌腱。手术一

期完成。左手指“Z”形皮瓣延长加游离中厚皮片移植。术后患指伸直位固定。两周后植皮成活,功能锻炼。随访至今挛缩带无复发,左手功能正常,冬季无冻伤。

讨论 该病的病因最大可能是胚基缺损所致,表浅的挛缩带可不予治疗,本例有血循环障碍并手部畸形,有手术指征,挛缩带单纯切除将会复发,必须作“Z”形皮瓣延长矫形。

参考文献

1. 郭巨灵主编. 临床骨科学. 骨病分册. 北京:人民卫生出版社, 1991.

(收稿: 1995-07-21)

effect of Jing Zhui Tong was decreasing rats' blood viscosity, directly dilating rabbits' isolated aorta, obviously increasing blood flow volume of rabbits' internal carotid artery and dogs' vertebral artery, and improving rats' microcirculation of mesentery. The results also showed that the effect of Jing Zhui Tong was superior than that of Jing Fu Kan on (B), (C) and (D) and similar to that of Fufang Danshen on (E).

Key words Jing Zhui Tong capsule Cervical spondylopathy Promoting blood circulation and eliminating stasis

(Original article on page 10)

Effect of Chinese Kidney-tonifying Drug on Bone of Osteoporotic Rat Song Xianwen, Shi Yinyu, Shen Peizhi, et al. Ganquan Hospital of Shanghai Railway University, Shanghai (200065)

The effect of Chinese kidney-tonifying drugs on bones of osteoporotic rats were investigated by detecting bone mineral density (BMD), resistance bending strength (RBS) and bone trabecular volume (BTV). Femal rats were ovariectomized to build the model of osteoporosis, and then treated with Chinese drugs and stilbestrol respectively for 3 months. The results showed that both Chinese drugs and stilbestrol prevented the BMD, RBS and BTV from further declining in osteoporotic rats; but could not raise the BMD, RBS and BTV that had declined. The writers suggested that Chinese drugs with kidney-tonifying action might

prevent and treat rats' osteoporosis.

Key words Osteoporosis Bone Chinese drug Rat

(Original article on page 13)

Diagnosis and Treatment of Disc Space Infection after Lumbar Discectomy.

Ru xuanlian, Zhao Dazheng. Zhejiang Hospital, Hangzhou (310013)

14 patients with disc space infection after lumbar discectomy had been diagnosed and treated from September 1989 to July 1995. The clinical features of this disease were acute serious lumbago 4 to 27 days (9 days in average) after operation, accompanied with abdominal pain, leg pain with radiation, and irregular low fever. The leukocyte count was mildly increased or normal, and the erythrocyte sedimentation rate was obviously elevated. The CT scan and roentgenograms were not helpful in early stage. The MRI could clearly demonstrate the place, range and extent of diskitis and achieved an important value for early diagnosis of diskitis. The needle biopsy culture was helpful to diagnosis, but only with low positive rate. After a definitive diagnosis had been made, the conservative treatment was immediately taken with large doses of broad-spectrum antibiotics and strict bed rest. The therapeutic effect was good after following-up for 22 months.

Key words Diskitis Lumbar discectomy Diagnosis and treatment (Original article on page 15)

1998 年征订启事

《中国医学文摘—中医》双月刊, 16开本, 64页, 国内定价每册4.80元, 全国各地邮局均可订购, 期刊代号2-633, 国外读者请向中国图书贸易总公司订购, 代号BM299, 也可直接向本刊编辑部购买。地址: 北京市东直门内北新仓18号中国中医研究院 邮编: 100700 电话: 64014411-3212

《中医函授通讯》双月刊, 每册订价3.95元, 全年23.70元。邮发代号8-182, 国外代号BM1163, 全国各地邮局均可办理1998年订阅手续。漏订者, 可与本刊联系。本刊可以试读, 来函即寄。地址: 沈阳市皇姑区崇山东路79号, 邮编: 110032。

《江苏中医》(月刊) 请读者到当地邮局办理订阅手续, 国内代号28-8, 国外代号M1011, 每期定价4.00元。编辑部地址: 南京市汉中路282号, 邮政编码: 210029 电话: 025-6617285

《按摩与导引》双月刊, 每册定价2.80元。全年16.80元。邮发代号: 46-114。欢迎到当地邮局订阅, 国外发行代号: DK44006 本刊地址: 广州市恒福路60号。邮编: 510095 联系电话: 020-83582431

《中医临床杂志》(双月刊) 每册定价: 4.00元, 全年订价: 24.00元。邮发代号: 26-131, 国内统一刊号: CM34-1134/R, 国际标准刊号: ISSN1005-7331。本刊地址: 合肥市六安路205号。邮编: 230001, 联系电话: 0551-2644214。

《江西中医学院学报》季刊, 每期定价2.50元, 全年4期共计10.00元。欢迎到当地邮电局(所)订阅, 邮发代号: 44-79。

《江西中医药》双月刊, 期刊代号: 44-5, 每期订价1.5元, 请向当地邮局(所)办理订阅手续。

《山西中医》双月刊, 每册定价2.50元, 全年15.00元。国内代号22-30, 国外代号BM977, 全国各地邮局均可订阅, 订阅不便者可由本编辑部代办邮购, 国外读者请向中国图书贸易总公司订购。编辑部地址: 太原市东华门22号。邮政编码: 030012

《中医外治杂志》双月刊, 每期订价2.50元, 全年15.00元, 统一刊号: CN14-1195/R, 邮发代号: 22-126, 国外邮发代号: BM4605, 国外发行: 中国国际图书贸易总公司(北京399信箱)。全国各地邮局(所)均可订阅, 漏订者可直接汇款至我编辑部邮购(另加20%邮挂费), 邮编: 048001, 地址: 山西省晋城市南大街周元巷13号《中医外治杂志》编辑部。