

论著

腰后关节紊乱症与腰脊神经后内侧支关系的临床与实验研究*

中国中医研究院骨伤科研究所(100700)

章永东 蒋位庄 周卫 李星 马达

摘要 作者通过对 53 例腰后关节紊乱症病人的临床分析,并根据产生腰痛的原因,将该症分为关节周围型和关节内型。通过对 10 具尸体的 100 支腰脊神经后内侧支显微解剖观察,证明后关节的神经支配主要来自后内侧支,该神经的行程及通道存在多处被挤压的因素,作者从神经解剖生理的角度探讨腰后关节紊乱症的病机和手法治疗原理。

关键词 腰后关节紊乱症 腰脊神经后内侧支 手法治疗 实验研究

本文通过腰后关节紊乱症病例的临床分析和腰脊神经后内侧支行程及分布特点的显微解剖观察,对该症的发病机理和手法治疗原理进行一些新的探索。

腰后关节紊乱症 53 例临床分析

诊断标准

1. 急性期 (1)多有腰部扭伤(闪腰、岔气)史;(2)发病急,自觉腰深部剧痛、强迫体位、转侧困难、腰活动明显受限;后仰更甚;(3)压痛点深在,位于小关节附近有主痛点和反射点,疼痛反射区不超过膝关节;(4)直腿抬高试验多为阴性;(5)X 线片和 CT 检查某些特殊表现(参考标准)。

2. 慢性期 (1)可能有不良姿势和慢性劳损史;(2)下腰部小关节附近酸痛,遇风寒加重;(3)关节突附近深压痛,晨起时腰发僵,活动后可缓解,过多活动疼痛复现;(4)局部腰肌痉挛,可触及结节或条束状物,后仰腰痛加重;(5)直腿抬高试验和 X 线、CT 检查同急性期。

一般资料

急性组共 26 例,其中男 13 例,女 13 例;平均年龄 38.3 岁;慢性组共 27 例,其中男 12 例,女 15 例;平均年龄 53.7 岁。从年龄分布情况看,急性者多见于中青年,慢性者多见于中老年。病史特点见表 1。

表 1 病史特点

项 目	急性组		慢性组	
	例数	百分比(%)	例数	百分比(%)
(1)明显外伤史	8	30.77	3	11.11
(2)腰部剧痛、强迫体位	15	57.69	2	7.41
(3)腰部酸痛、晨起发僵	2	7.69	17	62.96
(4)伴下肢反射痛(不超过膝关节)	5	19.23	7	25.93
(5)压痛点深在、明显	8	30.77	13	48.15
(6)后仰痛甚	6	23.08	8	29.63
(7)直腿抬高试验阳性	9	34.62	11	40.74
(8)脊柱侧弯	5	19.23	2	7.41

患者腰椎的 X 线表现:53 例均行腰椎正侧位及双斜位 X 线摄片。结果见表 2。

表 2 腰椎的 X 线表现

项 目	急 性 组		慢 性 组	
	例 数	百分比(%)	例 数	百分比(%)
(1)X 线无异常	7	26.92	2	7.41
(2)小关节间隙不对称	14	53.85	10	37.04
(3)小关节间隙狭窄或消失	8	30.77	7	25.93
(4)小关节面错位相嵌	12	46.54	9	33.34
(5)小关节面骨质密度增高	2	7.69	21	77.78
(6)小关节骨质增生	1	3.85	18	66.67
(7)Hudley“S”弧度的改变	9	34.62	8	29.63
(8)椎体关节突连线的改变	8	30.77	6	22.23
(9)脊柱失稳、退变性脊柱滑脱	1	3.85	9	33.34
(10)脊柱侧弯	5	19.23	2	7.41

从患者腰椎 X 线检查结果看,其表现各异,可结合临床症状,作为客观参考指标。

腰椎后关节的 CT 检查表现:53 例患者中共有 31 例行 CT 检查。主要表现为关节间隙和关节方位不对称,韧带钙化、小关节增生等,部分病人有椎间盘膨出。文献报导正常人关节方位不对称者约占 10%,故不能认为关节方位不对称是腰椎后关节紊乱症的特殊表现。有学者认为腰椎后关节的不对称,其本身并不引起疼痛,但容易导致后关节紊乱的发生,引起腰痛^[1]。

治疗方法

手法治疗腰后关节紊乱症疗效肯定。本文根据蒋位庄教授多年治疗经验的总结,下列手

法有确切疗效^[2]。(1)晃腰推拿法;(2)背部循经点揉法;(3)卧位斜扳法;(4)坐姿定位旋转法;(第 3、4 法任选一种)(5)俯卧牵抖法。治疗次数,急性症状 1~3 次大多数可以消失,慢性期为 5~8 次一个疗程。

疗效评定

根据陆一农^[3]所拟订的“腰痛指数”方法计算出治疗前后的总指数,按下式计算出治疗有效率。

治疗有效率 =

$$\frac{\text{治疗后总指数} - \text{治疗前总指数}}{100 - \text{治疗前总指数}} \times 100$$

属 85% 以上者为优;70~85% 者为良;60~70% 者为可;60% 以下者为差。

治疗结果

组 别	疗 效 结 果				合 计	优 良 率
	优	良	可	差		
急性组	18 (69.23%)	7 (26.92%)	1 (3.85%)	0 (0%)	26 (100%)	96.15%
慢性组	10 (37.03%)	13 (48.16%)	3 (11.11%)	1 (3.7%)	27 (100%)	85.19%

从治疗结果看,说明手法治疗急性组比慢性组疗效要高。急性组优良率达 96.15%;慢性组则为 85.19%。两组手法治疗前后腰痛指数计分经 t 检验,t 值分别为 17.5452;12.7623, P<0.001,均具有非常显著性意义。

腰神经后内侧支的显微解剖观察

材料和方法

选用经福尔马林固定后的成年尸体 10 具,截取自胸 12 至腰骶部脊柱标本,借助解剖

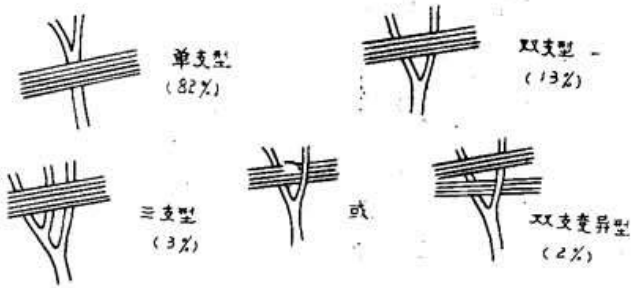
显微镜(日产 Nikon, SMZ-10 型)自椎间孔脊神经节起,暴露腰神经的前、后支,并从后支的起始部向外周追寻其内侧支的行程、分支及分布特点。

观测结果

1. 乳突副突韧带与腰神经后内侧支的毗邻关系(图 1)

我们依照神经通过韧带时的情况分为 4 型:

图 1. 腰神经后内侧支与乳突副突韧带的毗邻关系



(1)单支型(82%):神经通过该韧带进入骨纤维管之后方发出分支。(图 2~图 7 见封二)

(2)双支型(13%):神经在该韧带之前就分为两支共同进入骨纤维管。(图 3)

(3)三支型(3%):神经在该韧带之前就分为 3 支,共同进入骨纤维管。

(4)双支变异型(2%):神经在该韧带之前就分为两支,其中 1 支进入骨纤维管,另 1 支则跨越、紧贴韧带而上行。此外,该韧带有时并非是完全的一束,而是分为两束,神经的分支可从两束间通过。(图 4)

2. 腰神经后内侧支血管伴行的出现率占 80%,乳突副突韧带的钙化率为 21%,下腰椎较上腰椎高,年长者较年轻者为高。

从显微解剖的观察证实,在腰神经后内侧支的行程分布中被挤压的因素表现在:(1)该神经在走行过程中紧邻后关节及横突间韧带,易受椎间活动的影响,后关节错位后,位于上关节突外侧的骨纤维管可以发生扭曲,使管内神经血管受压。(2)当脊柱运动不协调时,腰部的深部肌群产生过度收缩,有可能引起乳突副突韧带的损伤,局部炎症水肿可压迫在其下方的后内侧支;而当该韧带骨化时,位于骨管内的神经失去缓冲余地而易损伤。(3)L₅后内侧支的行程有其特殊性(图 6)。它行经在骶骨上关节突外侧与骶骨翼内侧之间的骨沟内,当后伸或局部炎症时,L₅下关节突的下端可压迫行经其下方的后内侧支,引起腰背痛。

3. 腰神经后内侧支的走行及末梢分布与中医学经络、穴位的关系(图 7)

我们在解剖观察中发现腰神经后内侧支

的走行在体表的投射线与足太阳膀胱经几乎一致,其神经末梢的分布部位与华佗夹脊穴的部位相近。因而认为腰段华佗夹脊穴应位于棘突下端旁开 1 寸处,此处恰好为小关节的中部,为神经末梢的集中区域。

4. 腰神经后内侧支的节段分布特点(图 5)

每个腰神经后内侧支至少要支配同一节段和下一节段的两个椎间关节,同时每个椎间关节至少要接受两个腰神经后内侧支所发出的关节支。^[4]这个节段分布特点对于疼痛定位上有着重要的临床意义。

讨 论

根据腰后关节紊乱症疼痛产生的病理基础,我们将该症分为两种类型,即关节周围型和关节内型。关节周围型是指由于损伤/或退变引起后关节错位,刺激或挤压腰神经后内侧支及其伴行血管,使该神经节段支配范围内的肌肉缺血痉挛,产生急性腰痛,也导致椎间韧带的松弛或损伤,刺激神经末梢引起腰痛。关节内型是由于损伤/或退变,使椎间关节滑膜产生炎性改变,关节软骨变性、脱落,关节囊松弛,椎间关节失稳导致关节突肥大增生,甚至半脱位。上述变化使关节面承受异常压力,引起腰痛。这两种类型互为因果,也可同时存在。

腰后关节紊乱症的病理机制目前尚不十分明了。我们的解剖观察证实,在腰神经后内侧支的行程分布中存在着多处客观存在挤压的因素。腰后关节紊乱症引起症状的重要原因是神经在其走行的某点上受到刺激、压迫、牵拉,神经的被激惹,导致腰背部的疼痛。

腰神经后内侧支的走行及末梢分布与中医学足太阳膀胱经及华佗夹脊穴的部位相近。因而在其经络穴位的相应部位施行点揉、分筋、理筋等手法,可调整后关节与神经支的位置关系,促进血液循环,解除肌肉痉挛,达到疏通经络气血的目的。另外,尚可调整关节囊及深部肌群的紧张度,刺激关节囊上的机械感受器系统^[5],达到脊柱的内外平衡,恢复正常的

(下转第 10 页)

化而不断变化,髓核在椎间盘内始终处于一定的变动状态,外力作用可使髓核产生相应的蠕变。因此,回纳通道主要受椎间盘的内压、纤维环破裂程度、时间等因素影响。当回纳通道未完全闭锁时,在牵引(负压)镇痛状态下进行脊柱推拿手法,通过人体软性结构与硬性结构的系统协调作用,可以促进突出物逆行回纳或部分回纳。当回纳通道完全闭锁时,则突出物在三维空间的位移、变形可能较大,此可看作和骨折或脱位的移位与复位机制类似。

本文 43 个椎间盘突出牵引推拿后有 21 个没有回纳或反而变大,然这些患者中的相当一部份,其临床症状和体征也仍有不同程度的改善甚至完全消失,此提示突出物能否回纳虽是影响疗效的重要因素,但不是关键的因素。镇痛牵引下脊柱推拿手法还有可能在难以回纳突出物的情况下,使其在椎管三维空间内发生程度不一的变位、变形,后者解除了突出物与神经根或硬膜囊的病理关系,增加了神经根、硬膜囊在三维空间内的相对生理活动范围,也就是起到了某种程度上神经根的减压效应,同样达到了某种治疗效应。

3. 镇痛牵引下脊柱推拿手法方法学分析

我们在数千例腰麻下牵引推拿治疗腰突症研究之基础上,通过反复比较与研究,易腰

麻为杜冷丁静脉给药镇痛,可以避免静脉麻醉、椎管内麻醉之副作用。其镇痛方法尽管不具备完全的镇痛效应与肌松效应,但其最大特点在于安全、手法中病人配合好、副损伤及副反应小。至于镇痛与肌松不完全部分,可由手法中医患之间的“指导合用”、“共同参与”这一新颖医疗模式所弥补。手法与众不同的关键在于:1. 强调病人作主动运动(或至少是主动意识)配合手法。2. 强调在牵引状态下完成脊柱前屈位、后伸位手法。3. 注重手法中的节律性(节奏性)。4. 注重手法后循序渐进的床上练功活动。

参考文献

1. 马志武,等. 腰椎间盘突出症声像图型诊断价值探讨. 中华骨科杂志 1992;(1):17.
2. 崔德亮,等. B 型超声探查椎间盘突出症. 中华骨科杂志 1988;(3):191.
3. 郭鑫,等. B 超超声与脊髓造影对腰椎疾患的诊断分析. 中国超声医学杂志 1989;(4):217.
4. 党清楞. B 超诊断腰突症的进一步探讨. 中国超声医学杂志 1988;(2):85.
5. 张效友,等. 腰突症几种诊断方法的评价. 中华骨科杂志 1992;(3):232.
6. 张淑英,等. B 超诊断腰椎间盘突出症 353 例分析. 颈腰痛杂志 1989;(3):26.
7. 陆裕朴,等. 实用骨科学. 第 1 版,北京:人民军医出版社 1992:1141~1162.

(上接第 7 页)

生理功能。

我们认为腰神经后内侧支的节段分布特点有着十分重要的临床意义。当某一节段小关节错位或病变时,往往出现邻近椎间关节的疼痛,后内侧支所支配区域的肌肉出现反射性的痉挛,附近的棘上韧带和皮肤也可产生痛觉敏感现象。因而在疼痛定位上易导致模糊不清,但在同一水平有一个主要压痛点(主痛点),远隔部位的压痛可能较轻(副痛点),其周围的痛

区为反射性疼痛区,但不超过膝关节。

参考文献

1. 曾昭荣. 腰痛的发病机理及诊治. 贵州人民出版社 1985;
2. 蒋位庄,等. 重症椎间盘源性腰腿痛辨证施治研究. 中医杂志 1985;(7):509
3. 陆一农. 颈肩腰腿痛病案集. 北京:人民军医出版 1988;
4. Mooney V. Robertson J. The facet Syndrome. Clin. Orthop. 1970;115:149~56
5. S. Nade et at. The innervation of the Lumbar Spinal joints and its significance. J. Bone Joint surg. 1980. 62B:255.

Abstract of Original Articles

Clinical and experimental studies on relation between derangement of lumbar posterior facet joints and posteromedial branch of lumbar spinal nerve

Zhang Yongdong 章永东 Jiang Weizhuang 蒋位庄

Zhou Wei 周卫 Li Xing 李星

Institute of Orthopaedics & Traumatology, China Academy of Traditional Chinese Medicine(100700)

Via analysis of 53 cases of derangement of lumbar posterior facet joints, and based on the cause of lumbago, they were grouped into periarticular and intraarticular two types. Through microanatomical observation of 100 posterior medial branch of lumbar spinal nerve from 10 cadavers, it was proved that the posterior facet joints were chiefly innervated by posteromedial branch. They were compressed by multiple factors along their course and passage. The pathogenesis and principle of manipulative therapy of the ailment were explored based on the neuro-anatomical and physiological data.

Key words Derangement of lumbar posterior facet joint
Lumbar posteromedial spinal nerve
Manipulative therapy Experimental study

(Original article on page5)

B ultrasonic analysis on influence of spinal Tuina therapy under analgesic traction in treating protrusion of lumbar intervertebral disc

Gong Zhengfeng 龚正丰 Jiang Hong 姜宏

Chen Yiqun 陈益群 Huang Kecheng 黄克诚

Suzhou Hospital of TCM, Jiangsu(215003)

Forty three segments of 38 cases of protrusion of lumbar intervertebral disc were reported. After treated with spinal Tuina therapy under analgesic traction 3 to 6 months the therapeutic results of rate of good and fair were 71% and 87% respectively. The B ultrasonic examination revealed that there were disappearance of the protruded mass in 9 segments, markedly shrinkage in 13, slight shrinkage in 8, no change in 7, enlarged in 6 ($p > 0.05$). Though there was a tendency of shrinkage of the protruded mass as a whole ($P < 0.05$), there was no correlation as compared with the therapeutic effects ($P > 0.05$). The results indicated that the mechanism of the therapy might be due to displacement and changing of the shape of the protruded mass and removing the pathological factor of the protruded mass exerting on the nerve root or dural sac in various degrees. Whether the protruded mass could return to its original place is not decisive factor in the therapeutic effect.

Key words Protrusion of lumbar intervertebral disc
Spinal Tuina B ultrasonic examination
Mechanism of the therapeutic effect

(Original article on page8)

A comparison on the effectiveness among fibrin binder, ZT gum and suture of the interrupted peripheral nerve

Liu Kang 刘康 Han Xicheng 韩西城

First affiliated Hospital of Shanxi College of Medical Science (030001)

Forty five rats were divided into 3 groups at random and their right sciatic nerve were cut by the authors. They were connected with fibrin binder in the first group, the epineurium were adhered with ZT gum in the second group, thread of 90 was used in the suture of the epineurium routinely in the third group. Five animals of each group were tested one, two and three months postoperatively. Effects of these three groups were evaluated with electrophysiological, histological and ultramicroscopic observations. The results indicated that there were no prominent difference among the three methods. The first two measures bear the advantages of simple, save time and easy to be applied, no nerve injury and accurate in end-to-end anastomosis, so they are valuable in clinical application.

Key words Tissue binder Peripheral nerve injury

(Original article on page11)

Malunion of the femoral shaft treated by external fixator

Jin Yang 金阳 Meng He 孟和

Institute of Orthopaedics & Traumatology, China Academy of Traditional Chinese Medicine(100700)

Various methods of osteotomy in correction of different kinds of malunion of the femoral shaft and fixed with extrnal fixator were applied. From 1987 to 1991, 23 cases were treated, among them the largest angulation was 50°, shortening of the affected limb being 6cm. During treatment, the average fixation time was 10 weeks. After treatment, the length of limb and function of the hip and knee joint were restored satisfactorily. The advantages of the therapeutic measure were discussed.

Key words External fixator
Fracture of the femoral shaft
Malunion

(Original article on page19)

A report on 88 cases of homotransplantation of decalcified bone

Lin Guide 林贵德

Chen Shouqian 陈受谦

Daping hospital, third Army University of Medical Science(630042)

Eighty eight cases of homotransplantation of decalcified bone were used in treating benign bone tumor, non-union, chronic osteomyelitis, TB of bone and joints etc. After follow-up of the 55 cases, the results were satisfactory. The author realized that the result of X-ray changes were closely related with the interval of follow-up. The rate of complete restoration and basic restoration could elevate prominently along with the prolongation of the interval. So, decalcified bone powder is a good biological bone transplanting material. It is worthwhile to introduce to our colleagues.

Key words Decalcified bone powder
Induced to bone formation
Bone defect

(Original atricle on page24)